

*belajar
dokter*



Fraktur Costae

MEDICAL SCIENCE CHANNEL

MEDICAL & PUBLICATION CHANNEL

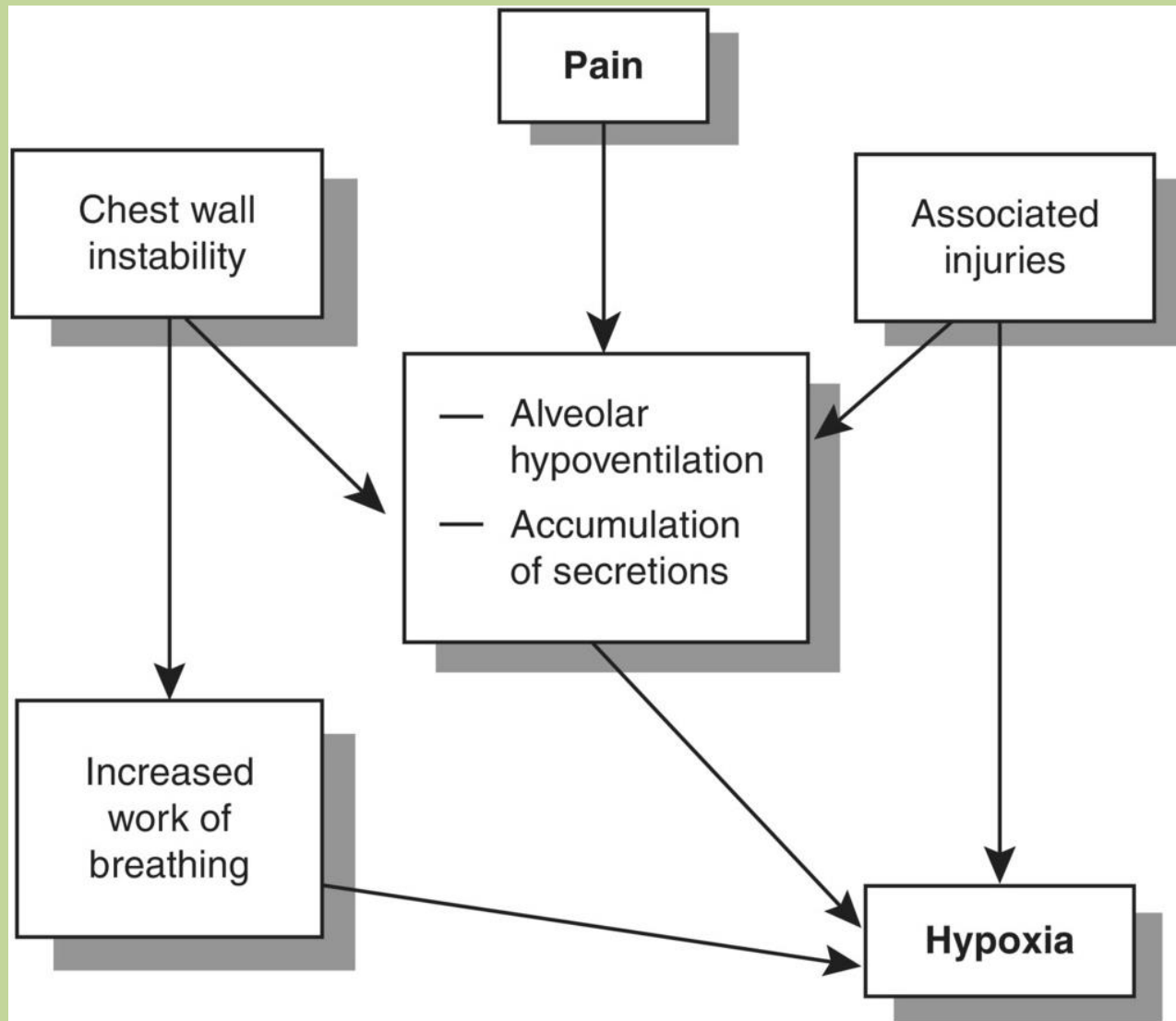


Definisi

- Terputusnya kontinuitas jaringan tulang / tulang rawan yang disebabkan oleh ruda paksa pada spesifikasi lokasi pada tulang costa.



Patofisiologi



Klasifikasi

Jumlah costa

- Simple
- Multiple



Jumlah fraktur tiap costa

- Segmental
- Simple
- Comminutif



Letak fraktur

- Superior
- Medial
- Inferior



Posisi

- Anterior
- Lateral
- Posterior

Diagnosis

Anamnesis

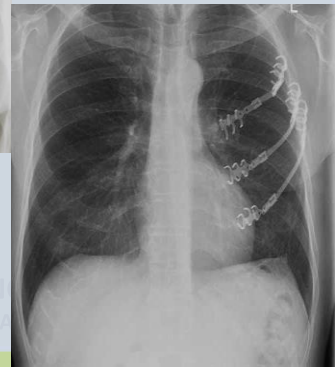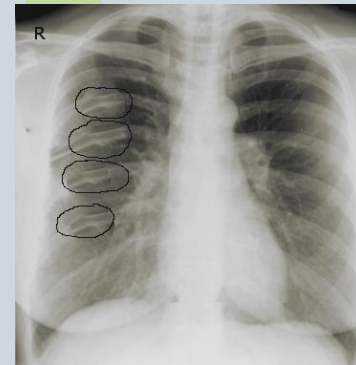
- Mekanisme trauma
- Keluhan nyeri (tekan, tajam), sesak, batuk

Pemeriksaan Fisik

- ABCDE
- Krepitasi, deformitas
- Pernafasan paradoksal
- Cemas-gelisah
- Takipnea
- Tanda insufisiensi pernafasan
- Luka terbuka
- Tanda syok

Pemeriksaan Penunjang

- Foto Toraks
- Monitor (EKG, RR)
- AGD
- *Pulse Oximetry*



Tatalaksana (ATLS)

Airway and C-Spine Control

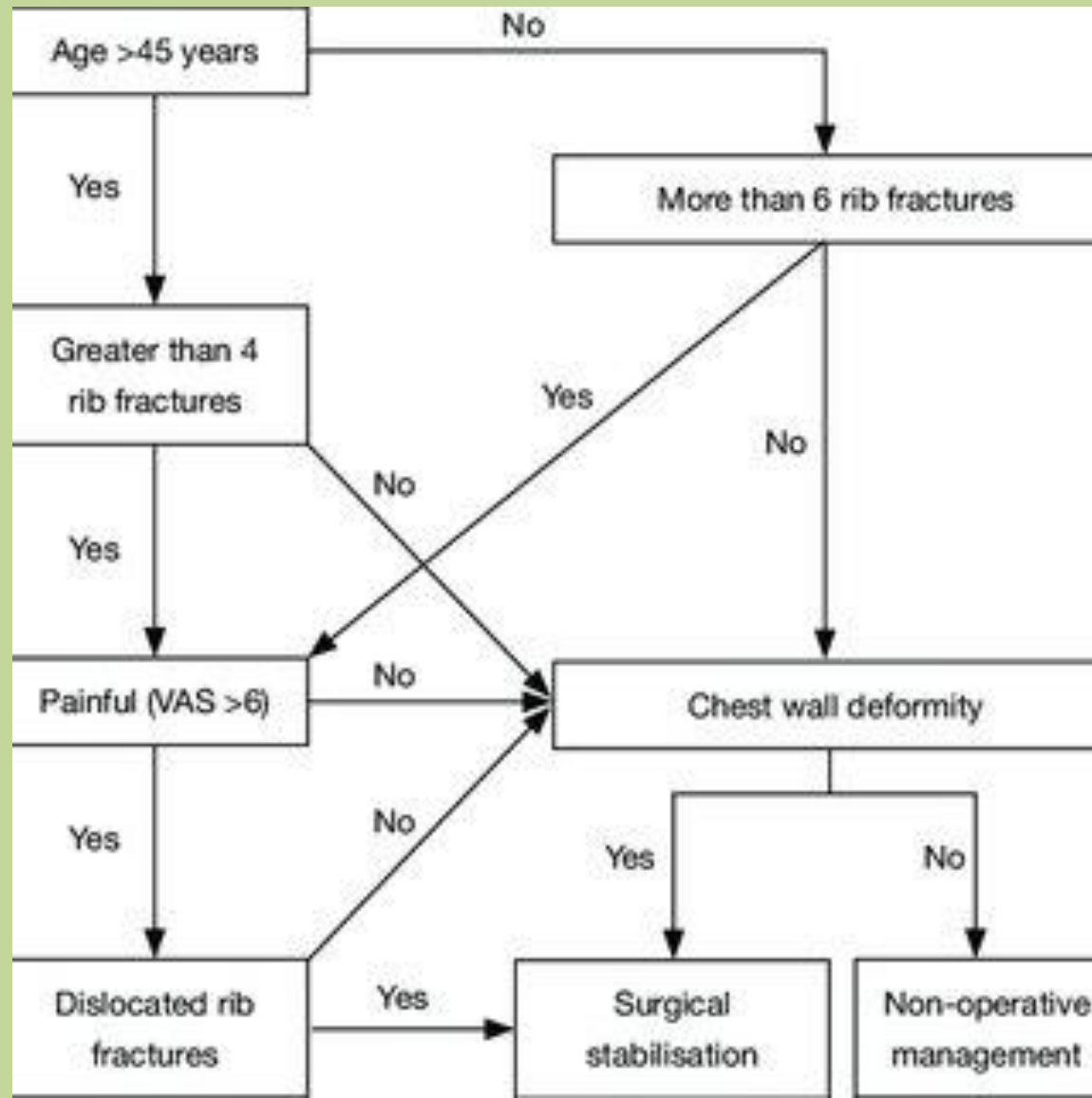
Breathing and Ventilation
(Oksigen, Analgetik, blok saraf)

Circulation and Hemorrhage Control (kateter IV 2 jalur, infus kristaloid 1-2 liter, Transfusi darah jika perlu, kateter urine)

Disability

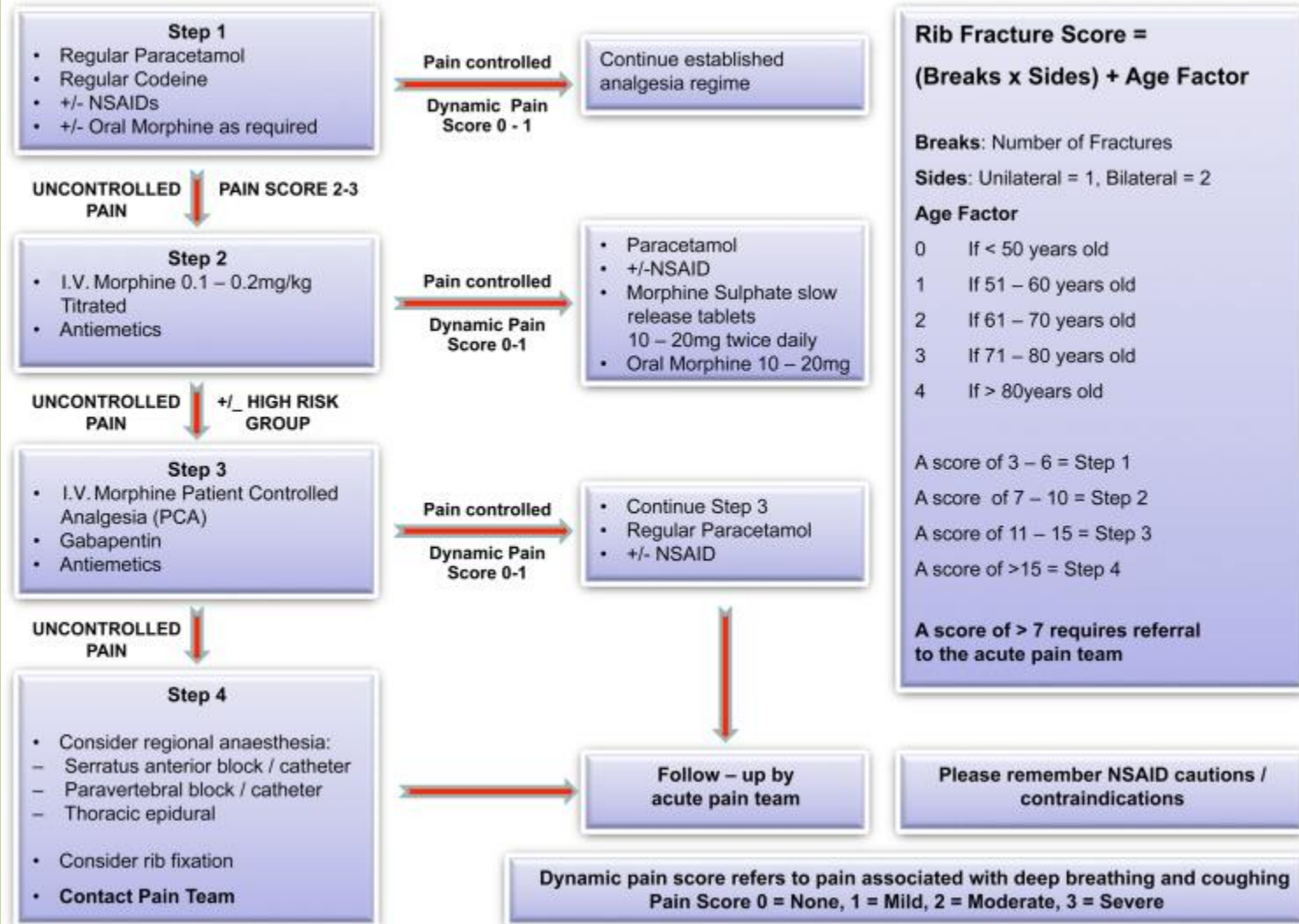
Exposure/Environment

Tatalaksana



Tatalaksana

Multiple Rib Fracture Pain Management Algorithm



TERIMA KASIH



MEDICAL SCIENCE CHANNEL
MEDICAL & PUBLICATION CHANNEL