

*belajar  
dokter*



# Ruptur Tendon Achilles

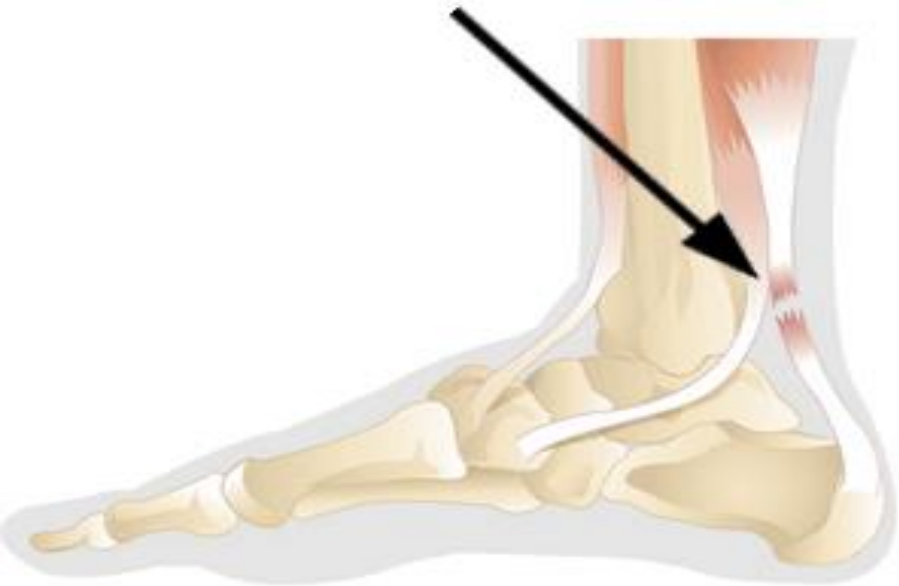MEDICAL SCIENCE CHANNEL  
MEDICAL & PUBLICATION CHANNEL



# Definisi

- Robek, pecah atau terputusnya tendon achilles.

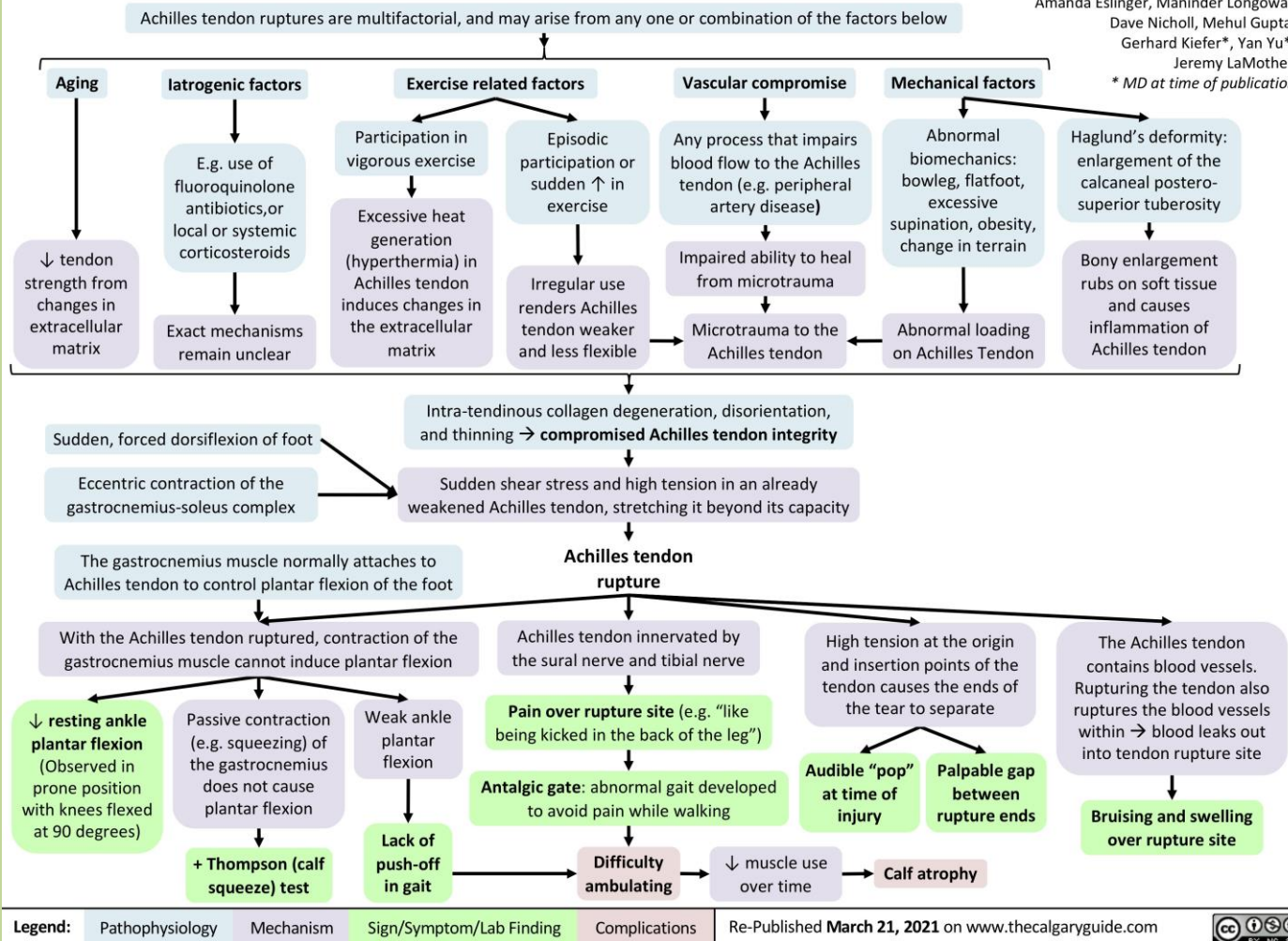
## Achilles Tendon Rupture



# Patogenesis

## Achilles Tendon Rupture: Pathogenesis and Clinical Findings

Authors: Alyssa Federico, Joseph Kendal  
 Reviewers: Davis Maclean, Hannah Koury,  
 Amanda Eslinger, Maninder Longowal,  
 Dave Nicholl, Mehul Gupta,  
 Gerhard Kiefer\*, Yan Yu\*,  
 Jeremy LaMothe\*  
 \* MD at time of publication



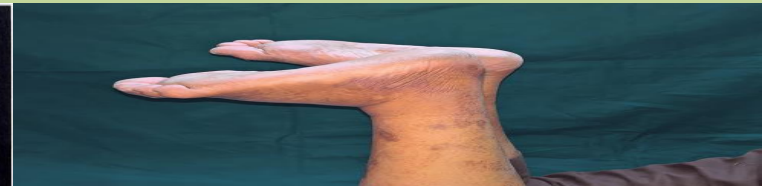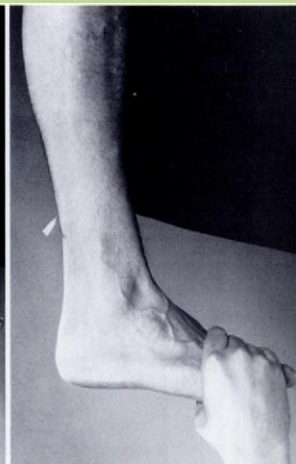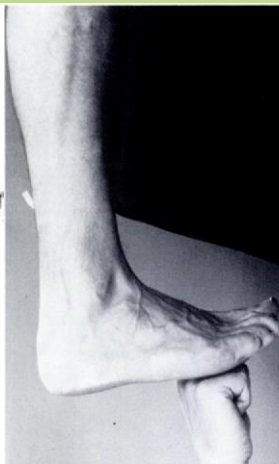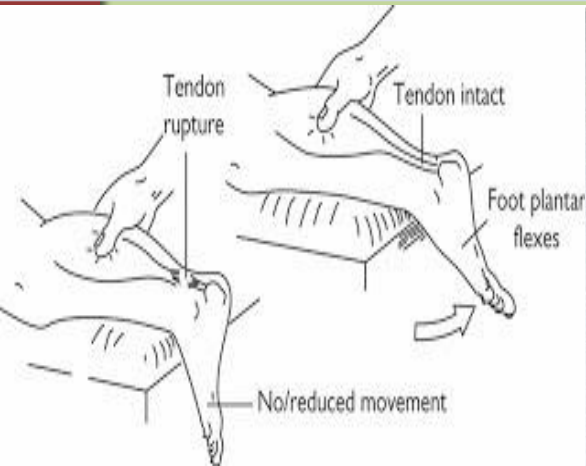
# Diagnosis

## Anamnesis

- Nyeri tiba-tiba pada tumit, terkadang disertai dengan bunyi hentakan, selama olahraga atau berlari.
- Nyeri betis sisa, memar ringan, bengkak, dan kelemahan dalam "mendorong" dengan kaki yang terkena.

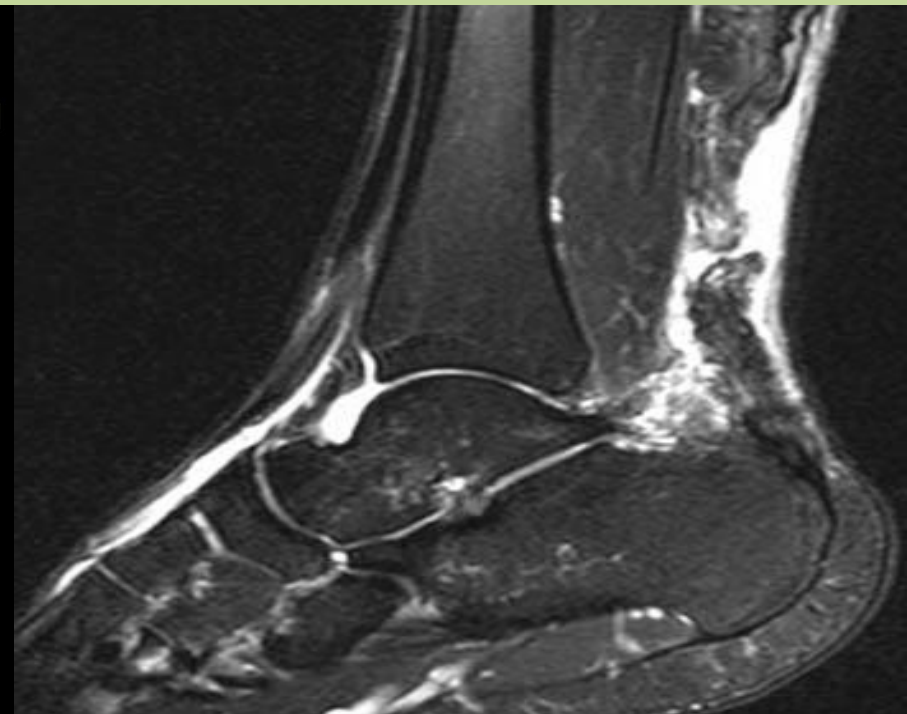
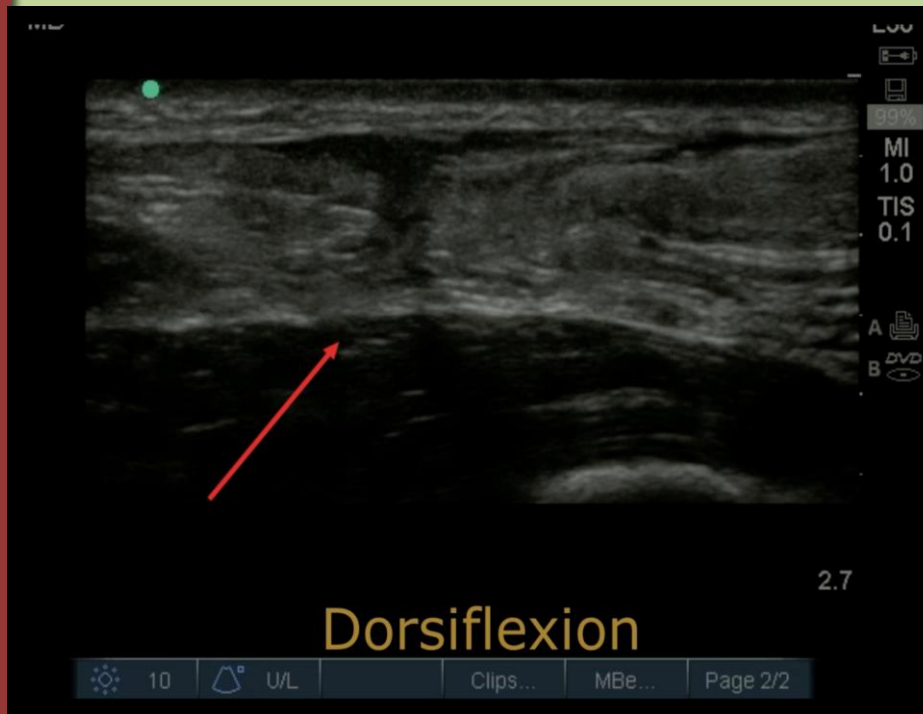
## Pemeriksaan Fisik

- Squeezed test Simmonds atau Thompson
- Tes O'Brien
- Tes Matles
- Tes Copeland



# Pemeriksaan Penunjang

- USG
- MRI



# Tatalaksana

## Bedah

- Perbaikan terbuka
- Perbaikan perkutan
- Perbaikan *mini-open*
- Perbaikan augmentatif

## Non-Bedah

- Gips serial
- Penyangga fungsional



# Rehabilitasi

- Dimulai segera setelah operasi, jangka waktu sekitar dua minggu imobilisasi dan tanpa beban
- Latihan terapi fisik → memperkuat otot kaki dan Achilles tendon.
- Kebanyakan orang kembali ke level sebelumnya aktivitas mereka dalam waktu empat sampai enam bulan.



# TERIMA KASIH



MEDICAL SCIENCE CHANNEL  
MEDICAL & PUBLICATION CHANNEL