SOAL & PEMBAHASAN SOAL PAKET 5

BELAJAR DOKTER

1. Pasien berusia 29 tahun datang ke poliklinik saraf dengan keluhan kaki kanan tidak bisa digerakkan. Riwayat digips pada kaki kanan. Pada pemeriksaan tanda vital didapatkan hasil dalam batas normal. Pada pemeriksaan neurologis kaki kanan didapatkan kelemahan saat dorsofleksi, eversi dan ekstensi ibu jari, tetapi masih bisa plantarfleksi dan inversi, lutut masih bisa ditekuk, dan abduksi adduksi masih baik. Pemeriksaan fisik lainnya tidak ditemukan kelainan. **Kemungkinan saraf yang mengalami kerusakan pada pasien ini adalah…**

   A. Nervus femoralis
   B. Nervus tibialis
   C. Nervus peroneus communis
   D. Nervus ischiadicus
   E. Nervus medianus

C. Nervus peroneus communis

Pasien berusia 29 tahun datang ke poliklinik saraf dengan keluhan kaki kanan tidak bisa digerakkan. Riwayat digips pada kaki kanan. Pada pemeriksaan tanda vital didapatkan hasil dalam batas normal. Pada pemeriksaan neurologis kaki kanan didapatkan kelemahan saat dorsofleksi, eversi dan ekstensi ibu jari, tetapi masih bisa plantarfleksi dan inversi, lutut masih bisa ditekuk, dan abduksi adduksi masih baik. Pemeriksaan fisik lainnya tidak ditemukan kelainan**. Kemungkinan saraf yang mengalami kerusakan pada pasien ini adalah…**

Belajar Dokter

PERONEAL PALSY

Lesi pada **N. Peroneus communis**

		Deep peroneal nerve
Dorsiflexion and supination of the foot	Tibialis anterior	L4–L5
Extension of toes and foot	Extensor digitorum longus	L4–S1
Extension of 2nd through 5th toes	Extensor digitorum brevis	L4–S1
Extension of great toe	Extensor hallucis longus	L4–S1
	Extensor hallucis brevis	L4–S1
		Superficial peroneal nerve
Dorsiflexion and pronation of the foot	Peroneal muscles	L5–S1

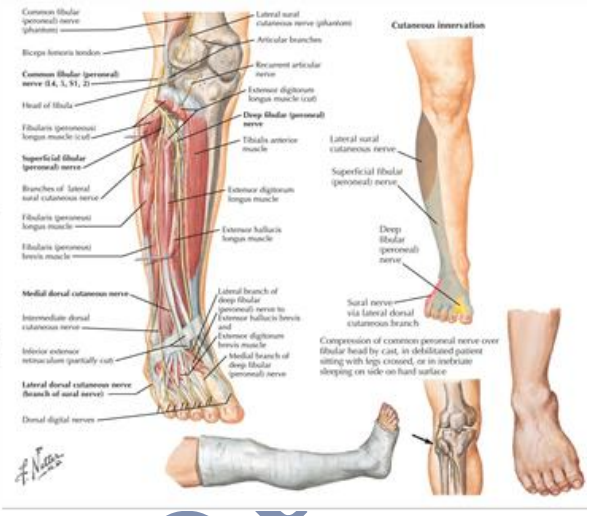

Jawaban lainnya...

A. Nervus radialis ➋ ekstensi lutut (-), fleksi hip (-)
B. Nervus tibialis ➋ plantarfleksi (-)
D. Nervus ischiadicus ➋ tibialis + fibularis
E. Nervus medianus ➋ di tangan

2. Seorang laki-laki berusia 21 tahun mengalami kecelakaan lalu lintas terjatuh dari motor dengan bahu kanan terbentur aspal 3 jam yang lalu. Pasien segera diantar ke Rumah Sakit. Pada pemeriksaan didapatkan kesadaran compos mentis, tanda vital didapatkan hasil dalam batas normal. Pada pemeriksaan neurologis didapatkan paresis pada lengan kanan mulai dari bahu hingga jari-jari tangan kanan. **Letak kelainan pada pasien tersebut adalah...**

A. Nervus radialis

B. Nervus ulnaris

C. Pleksus brachialis

D. Lumbosacral

E. Nervus medianus

C. Pleksus brachialis

Seorang laki-laki berusia 21 tahun mengalami kecelakaan lalu lintas terjatuh dari motor dengan bahu kanan terbentur aspal 3 jam yang lalu. Pasien segera diantar ke Rumah Sakit. Pada pemeriksaan didapatkan kesadaran compos mentis, tanda vital didapatkan hasil dalam batas normal. Pada pemeriksaan neurologis didapatkan paresis pada lengan kanan mulai dari bahu hingga jari-jari tangan kanan. **Letak kelainan pada pasien tersebut adalah...**

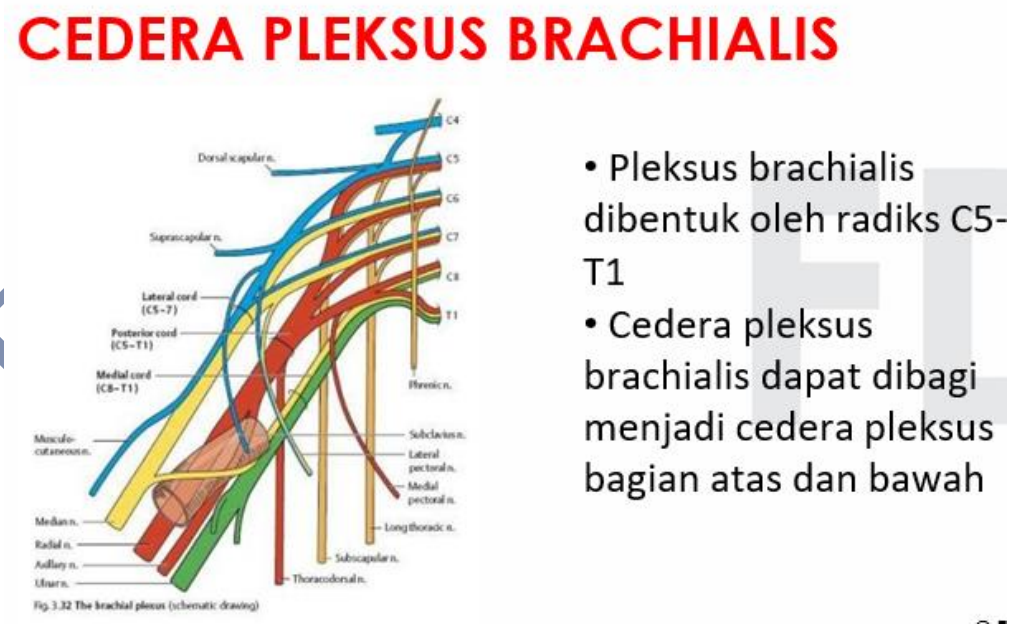

Fig. 3.32 The brachial plexus (schematic drawing)

belajar dokter

Medical Science Channel

Upper Brachial Plexus Injury – Erb's Palsy

- Appearance: drooping, wasted shoulder; pronated and extended limb hangs limply ("waiter's tip palsy")
- Loss of innervation to abductors, flexors, & lateral rotators of shoulder and flexors & supinators of elbow
- Loss of sensation to lateral aspect of UE
- More common; better prognosis

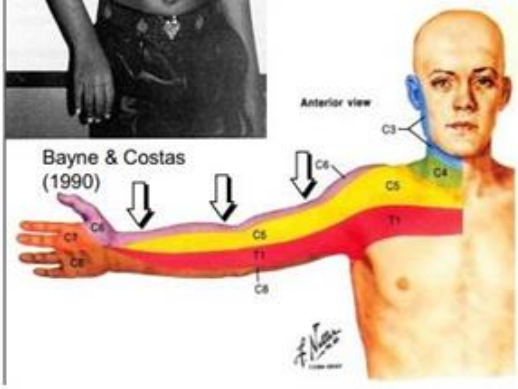

Bayne & Costas (1990)

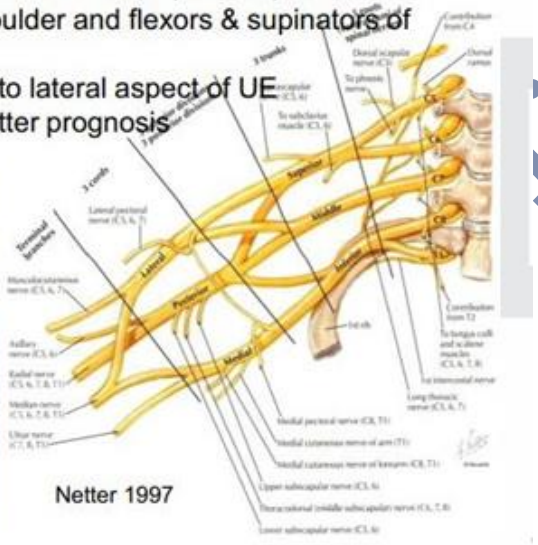

Netter 1997

Lower Brachial Plexus Injury – Klumpke's Palsy

- Much rarer than UBPIs and Erb's Palsy
- Loss of C8 & T1 results in major motor deficits in the muscles working the hand: "claw hand"
- Loss of sensation to medial aspect of UE
- Sometimes ptosis or full Horner's syndrome
- Much rarer (1%) but poorer prognosis

"claw hand"

2006 Moore & Dalley *COA*

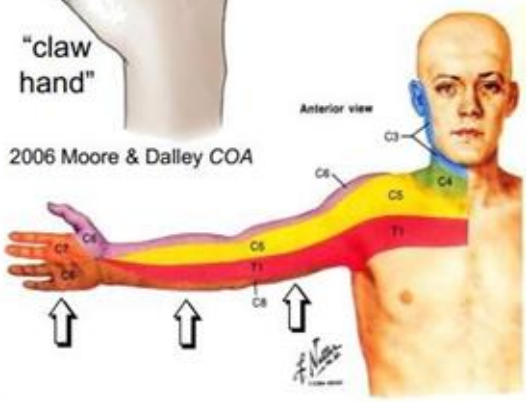

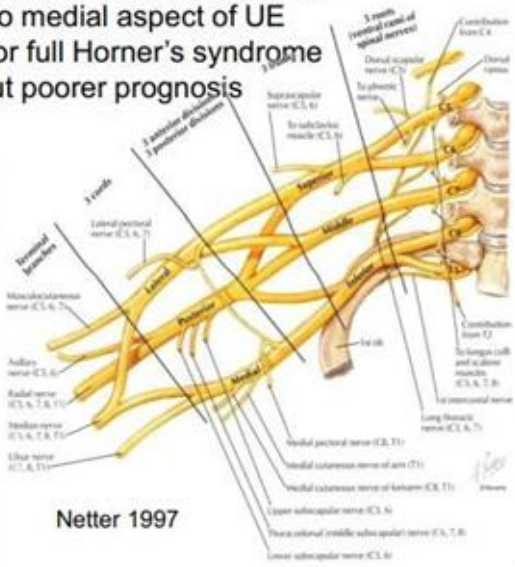

Netter 1997

Jawaban lainnya...

A. Nervus radialis ❼ drop hand
B. Nervus ulnaris ❼ claw hand
D. Lumbosakral ❼ keluhan di tungkai
E. Nervus medianus ❼ hand of benediction

3. Seorang perempuan berusia 40 tahun datang ke tempat poli saraf dengan keluhan nyeri punggung bawah. Sejak 3 minggu yang lalu mulai kesulitan menggerakkan kedua kaki. Kemudian 3 hari yang lalu pasien mulai kesulitan buang air besar dan buang air kecil. Dari pemeriksaan fisik didapatkan semua refleks fisiologis menurun, dan terdapat penurunan sensitivitas di kedua ekstremitas bawah. Apakah diagnosis yang paling mungkin?

   A. Hernia nukleus pulposus

   B. Sindrom conus medullaris

   C. Kompresi medulla spinalis

   D. Gullain Barre Syndrome

   E. Sindrom cauda equina

E. Sindrom cauda equina

Belajar Dokter

Seorang perempuan berusia 40 tahun dating ke tempat poli saraf dengan keluhan nyeri punggung bawah. Sejak 3 minggu yang lalu mulai kesulitan menggerakkan kedua kaki. Kemudian 3 hari yang lalu pasien mulai kesulitan buang air besar dan buang air kecil. Dari pemeriksaan fisik didapatkan semua refleks fisiologis menurun, dan terdapat penurunan sensitivitas di kedua ekstremitas bawah. **Apakah diagnosis yang paling mungkin?**

Jawaban lainnya...

A. Hernia nukleus pulposus ➐ nyeri punggung menjalar
B. Sindrom conus medullaris ➐ Lesi UMN, kelemahan ekstremitas bawah (-), saddle anesthesia
C. Kompresi medulla spinalis ➐ UMN
D. Gullain Barre Syndrome ➐ riwayat infeksi, kelemahan berawal dari distal

CAUDA EQUINA SYNDROME

Table 1. Presenting symptoms of CES

Bladder	Bladder dysfunction or difficulty with micturition can be variable. Urinary retention has a sensitivity of 90% and a specificity of about 95% for the diagnosis of CES in those patients with the appropriate history and physical examination. If urinary incontinence is present, it is secondary to overflow incontinence from underlying acute urinary retention. A PVR should be obtained. If there is greater than 100–200 ml of residual urine, then urinary retention is likely present.
Bowel	Patients present with symptoms ranging from constipation to incontinence, although this is rarer in complete CES because of an inability to appreciate filling of the rectum.
Anal tone	Anal sphincter tone is diminished in up to 80% of patients. A rectal examination will assess perineal sensation and anal sphincter tone.
Pain	Approximately 70% of patients with CES have a history of chronic back pain. Lower limb pain is implicated as a poor prognostic indicator in CES, with bilateral pain (present in only 20% of patients with a central disc prolapsed) found to be worse than unilateral radiculopathy.
Sensation	The most common sensory deficits in CES occur over the buttocks, posterior thighs and perineal region. Approximately, three quarters of patients with CES present with anaesthesia of the perineum and saddle area. Loss of sensation in the saddle distribution is said to be the most striking feature of CES when found in conjunction with sphincter disturbances.
Power	Weakness may be minimal if present at all in CES, and while apparently less important in the clinical presentation than bladder or bowel dysfunction, it should nonetheless be assessed in patients with suspected CES.
Reflexes	Reflexes that may be decreased in CES include the patellar, ankle, detrusor, bulbocavernous and cremasteric reflexes.
Sexual function	General sexual dysfunction, erectile dysfunction or ejaculatory dysfunction may be present though less commonly. Patients may describe reduced sensation during intercourse.

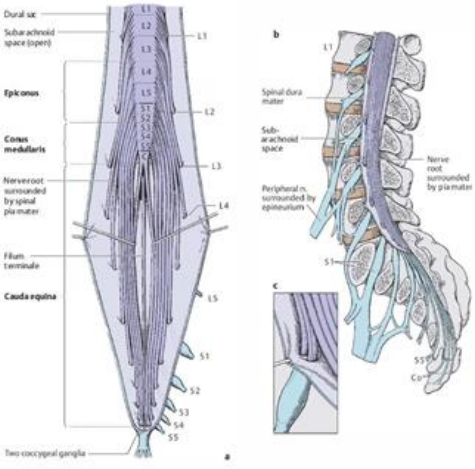

Klasifikasi Derajat Keparahan Defisit Neurologis Berdasarkan ASIA/IMSOP

Derajat	Tipe	Keterangan
A	Komplet	Tidak ada fungsi sensorik maupun motorik sampai segmen S4-5
B	Inkomplet sensorik	Fungsi sensorik masih baik, tetapi fungsi motorik terganggu di bawah level cedera dan meluas sampai setinggi segmen S4-5
C	Inkomplet motorik	Fungsi sensorik masih baik, fungsi motorik di bawah level masih ada dan lebih dari setengah otot-otot di bawah level memiliki kekuatan < 3
D	Inkomplet motorik	Fungsi sensorik masih baik, fungsi motorik di bawah level masih ada dan lebih dari setengah otot-otot di bawah level memiliki kekuatan ≥ 3
E	Normal	Fungsi sensorik dan motorik normal

Klasifikasi Sindrom Medula Spinalis

Sindrom	Penyebab Utama	Gejala dan Tanda Klinis
Sindrom Brown Sequard	Cedera tembus, kompresi ekstrinsik	• Paresis UMN (di bawah lesi) dan LMN (setinggi lesi) • Gangguan sensasi propioseptif (raba dan tekan) ipsilateral • Gangguan sensasi eksteroseptif (nyeri dan suhu) kontralateral
Sindrom Spinalis Anterior	Iskemik akut, HNP	• Paraplegia • Gangguan sensasi eksteroseptif • Sensasi propioseptif normal • Disfungsi sfingter
Sindrom Spinalis Sentral	Siringomielia, trauma, tumor spinal	• Paresis anggota gerak atas lebih berat dibandingkan anggota gerak bawah • Gangguan sensorik bervariasi (disestesia/hiperestesia) di lengan • Disosiasi sensibilitas • Disfungsi miksi, defekasi, dan seksual
Sindrom spinalis posterior	Trauma dan infark spinalis posterior	• Paresis ringan • Gangguan propioseptif bilateral • Gangguan eksteroseptif pada leher, punggung, dan bokong

TABLE 63.2 Similarities and Differences between Conus Medullaris Syndrome and Cauda Equina Syndrome

Conus medullaris syndrome	Cauda equina syndrome
Upper and lower motor neuron involvement	Lower motor neuron involvement
Symmetrical motor impairment	Asymmetrical motor impairment
Vertebral column injuries between T12 and L2	Vertebral column injuries distal to L2
Absent deep tendon reflexes	Absent deep tendon reflexes
Permanent areflexic bladder	Permanent areflexic bladder
Absent bulbocavernosus reflex	Absent bulbocavernosus reflex

4. Seorang laki-laki 30 tahun dibawa ke UGD dengan keluhan kejang dan tidak dapat membuka mulut sempurna sejak 4 hari lalu. Saat kejang pasien dapat merespon orang di sekitarnya. Dua minggu yang lalu kaki pasien tertusuk paku saat bekerja. Saat ditanya tentang riwayat imunisasi, pasien mengatakan tidak ingat. Pemeriksaan fisik tekanan darah 100/70 mmHg, nadi 110x, napas 30x/menit. suhu 39oC. Dari pemeriksaan didapatkan trismus ++ kejang rangsang +, kejang spontan +. **Apakah tatalaksana yang paling tepat?**

   A. Diazepam + Metronidazole + ATS single dose

   B. Diazepam + Metronidazole + ATS single dose + TT

   C. Diazepam + Metronidazole + HTIG single dose

   D. Diazepam + Metronidazole + HTIG single dose + TT

   E. Diazepam + Metronidazole + ATS single dose + HTIG single dose + TT

Belajar Dokter

D. Diazepam + Metronidazole + HTIG single dose + TT

- **Keywords:**
- Laki-laki 30 tahun
- Keluhan kejang dan tidak dapat membuka mulut sempurna sejak 4 hari lalu
- Merespon orang disekitarnya
- Dua minggu yang lalu kaki pasien tertusuk paku
- Tidak ingat riwayat imunisasi
- Pemeriksaan fisik tekanan darah 100/70 mmhg, nadi 110x, napas 30x/menit suhu 39oc (takikardia, takipneu, demam)
- Trismus ++ kejang rangsang +, kejang spontan +

belajar Dokter

TETANUS

Etio: eksotoksin *C. tetani*

Status imunisasi Tetanus dan apa yang harus dilakukan:		
Tahun terakhir mendapat imunisasi	**Luka***	**Perawatan Tetanus****
< 5	Bersih atau Rentan Tetanus	Tidak perlu imunisasi Tetanus
> 5 dan < 10	Bersih	Tidak perlu imunisasi Tetanus
> 5	Rentan Tetanus	Tetanus Toxoid 0.5ml IM
> 10	Bersih atau Rentan Tetanus	Tetanus Toxoid 0.5ml IM
Tidak pernah diimunisasi	Bersih	Mulai pemberian imunisasi tetanus toxoid secara berkesinambungan (0.5ml IM; ulangi dalam 4 minggu dan 6-12 bulan setelah suntikan kedua
Tidak pernah diimunisasi	Rentan Tetanus	Mulai pemberian imunisasi tetanus toxoid secara berkesinambungan (0.5ml IM; ulangi dalam 4 minggu dan 6-12 bulan setelah suntikan kedua. Human tetanus immunoglobulin 250 U, IM dalam - tidak di lokasi yang sama dengan pemberian suntikan tetanus toxoid.
* lihat **luka rentan tetanus halaman 6** ** pembersihan luka merupakan keharusan pada semua luka		

Info Luka	Rentan tetanus	Tidak rentan Tetanus
Waktu sejak terjadinya luka	> 6 jam	< 6 jam
Kedalaman luka	> 1 cm	< 1 cm
Mekanisme terjadinya luka	Luka hancur, luka bakar, luka tembak, luka karena suhu dingin ekstrim, luka tusuk yang menembus baju	Potongan tajam
Jaringan mati	Ya	Tidak
Kontaminasi benda asing (rumput, tanah, dsb.)	Ya	Tidak

Terapi

- **Antibiotik** (Metronidazol atau Penicilin)
- **Antitoksin** (HTIG single dose atau ATS dosis terbagi)
- **Antikonvulsan** (benzodiazepin)

TETANUS

- Definisi: **penyakit pada sistem saraf yang disebabkan oleh tetanospasmin (neurotoksin)**

- Etiologi: ***Clostridium tetani*** → bakteri **gram positif**, anaerob obligat, berbentuk rod atau stik drum, berkembang biak dengan spora

Gejala dan Tanda

- **Tetanus lokal**: Spasme **hanya pada daerah luka**
- **Tetanus sefalik**: Spasme pada wajah diikuti dengan **trimus, disfagia, risus sardonicus (wajah seperti ketawa), disfungsi nervus kranialis**
- **Tetanus umum/generalisata**: Spasme umum **di seluruh tubuh, opisthotonus (perut dan dada kaku), kejang umum dengan rangsangan yang ringan (suara, cahaya, sentuhan)**
- **Tetanus neonatorum**: Pada **neonatus, gejala khasnya adalah mulut mencucu (seperti ikan)**

TRISMUS

RISUS SARDONICUS

MULUT MENCUCU SEPERTI IKAN

© FDI2021

Derajat Keparahan

Grade 1	Trismus ringan atau sedang
Grade 2	Trismus sedang , rigiditas, spasme umum ringan, disfagia ringan, napas 30-35kali/menit
Grade 3	Trismus berat, spastisitas umum, kejang spontan, disfagia berat, napas >40kali/menit, nadi >120kali/menit
Grade 4	Grade 3 + *autonomic storm* (gangguan otonom berupa hipertensi, takikardi, hipotensi, dan bradikardi yang bergantian)

Rekomendasi Manajemen Luka Traumatik

- Semua luka harus dibersihkan dan jika perlu dilakukan debridemen
- Riwayat imunisasi tetanus perlu didapatkan
- TT harus diberikan jika:
  - ✓ Riwayat booster > 10 tahun
  - ✓ Riwayat imunisasi tidak diketahui
- Jika riwayat imunisasi terakhir > 10 tahun yang lalu, maka tetanus imunoglobulin (TIg) harus diberikan



Tatalaksana

1. Manajemen luka
2. Pengawasan, agar tidak ada hambatan fungsi respirasi
3. Ruang isolasi
4. Diet cukup kalori dan protein
5. Oksigen
6. Antikonvulsan
   - Jika pasien datang dalam keadaan kejang: diazepam 0,5 mg/kgBB/kali (dosis optimum 10 mg/kali) diulang setiap kejang
7. Anti Tetatus Serum (ATS)
   - Dosis: 50.000 IU IM, diikuti dengan 50.000 IU dengan infus IV lambat

Tatalaksana

8. Antibiotik selama 10 hari
   - Penisilin → drug of choice
     - Penisilin prokain: 1,2 juta IU IM atau IV tiap 6 jam
   - Alergi penisilin:
     - Tetrasiklin: 30-50 mg/kgBB/ hari dalam 4 dosis
     - Eritromisin: 50 mg/kgBB/hari dalam 4 dosis
     - Metronidazol: loading dose 15 mg/kgBB/ jam selanjutnya 7,5 mg/kgBB tiap 6 jam
9. Tetanus Toksoid (TT)
   - Dosis: 0,5 ml IM diberikan 24 jam pertama

Jawaban lainnya...

A. Diazepam + Metronidazole + ATS single dose → ATS terbagi + TT

B. Diazepam + Metronidazole + ATS single dose + TT → ATS terbagi

C.Diazepam + Metronidazole + HTIG single dose → TT

E.Diazepam + Metronidazole + ATS single dose + HTIG single dose + TT → HTIG/ATS

Jadi, jawaban yang tepat adalah...

D. Diazepam + Metronidazole + HTIG single dose + TT

5. Seorang wanita berusia 56 tahun datang dengan keluhan jari tangan tremor sejak 1 tahun yang lalu. Keluhan muncul terutama saat diam. Riwayat hipertensi, diabetes mellitus, dan stroke disangkal. Pemeriksaan fisik tampak tubuh condong ke depan, tremor pada ujung jari dan bibir, gerakan halus dan lambat, serta terdapat cogwheel phenomenon. **Neurotransmitter yang terganggu pada pasien adalah...**

Belajar Dokter

A. SSRI

B. Benzodiazepine

C. Kolinesterase Inhibitor

D. Neuroleptik

E. Dopamin Agonis

E. Dopamin Agonis

Seorang wanita berusia 56 tahun datang dengan keluhan jari tangan tremor sejak 1 tahun yang lalu. Keluhan muncul terutama saat diam. Riwayat hipertensi, diabetes mellitus, dan stroke disangkal. Pemeriksaan fisik tampak tubuh condong ke depan, tremor pada ujung jari dan bibir, gerakan halus dan lambat, serta terdapat cogwheel phenomenon. **Golongan terapi farmakologis pada kasus di atas adalah...**

PARKINSON DISEASE

- Penyakit degenerasi otak terbanyak kedua
- Mekanisme: **penurunan jumlah dopamin di otak yang berperan dalam mengontrol gerakan sebagai akibat kerusakan sel saraf di *substansia nigra* pars kompakta di mesencephalon.**

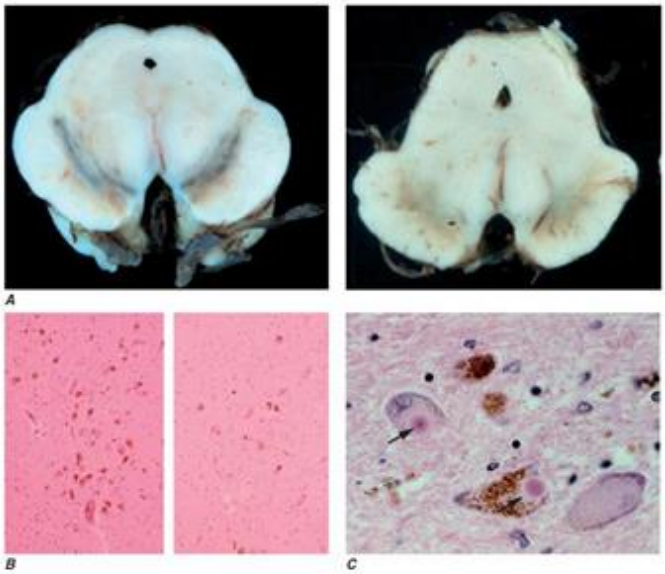

FIGURE 30-1
Pathologic specimens from a patient with Parkinson's disease (PD) compared to a normal control demonstrating (***A***) reduction of pigment in SNc in PD (*right*) vs control (*left*), (***B***) reduced numbers of cells in SNc in PD (*right*) compared to control (*left*), and (***C***) Lewy bodies (*arrows*) within melanized dopamine neurons in PD. SNc, substantia nigra pars compacta.

KARAKTERISTIK : TRAP

- **T**remor saat istirahat ❼ khas : pill rolling tremor
- **R**igiditas ❼ khas : fenomena cog wheel (roda pedati)
- **A**kinesia
- **P**ostural instability ❼ berjalan dengan langkah kecil-kecil
- Wajah seperti topeng (masked face)

GEJALA

1. Merasakan tubuh kaku dan berat
2. Gerakan lebih kaku dan lambat
3. Tulisan tangan mengecil dan tidak terbaca
4. Ayunan lengan berkurang saat berjalan
5. Kaki diseret saat berjalan
6. Suara bicara pelan dan sulit dimengerti
7. Tangan atau kaki gemetar
8. Merasa goyah saat berdiri
9. Merasakan kurang bergairah
10. Berkurang fungsi penghidu / penciuman
11. Keluar air liur berlebihan

Anamnesis

- Awitan keluhan atau gejala tidak diketahui dengan pasti
- **Perjalanan gejala semakin memberat**
- Gejala dimulai pada satu sisi anggota gerak, tetapi seiring waktu akan mengenai kedua sisi atau batang tubuh.
- **Faktor yang memperingan gejala** : istirahat, tidur, suasana tenang
- **Faktor yang memperberat gejala** : kecemasan, kurang istirahat
- Riwayat penggunaan obat antiparkinson dan respon terhadap pengobatan.

Pemeriksaan Fisik

- tremor saat istirahat, terlihat di tangan atau tungkai bawah.
- ekspresi wajah seperti topeng / face mask (kedipan mata dan ekspresi wajah menjadi datar),
- postur tubuh membungkuk,
- tremor dapat ditemukan di anggota tubuh lain (meskipun relatif jarang) misalnya kepala, rahang bawah, lidah, leher atau kaki
- Kesulitan / tampak ragu-ragu saat mulai berjalan (*hesitancy*), berjalan dengan kaki diseret (*shuffling*), jalan makin lama makin cepat (*festination*),
- Ayunan lengan berkurang baik pada 1 sisi anggota gerak maupun di keduanya.
- Bradikinesia, rigiditas
- Instabilitas postural
- Refleks patologis (-)

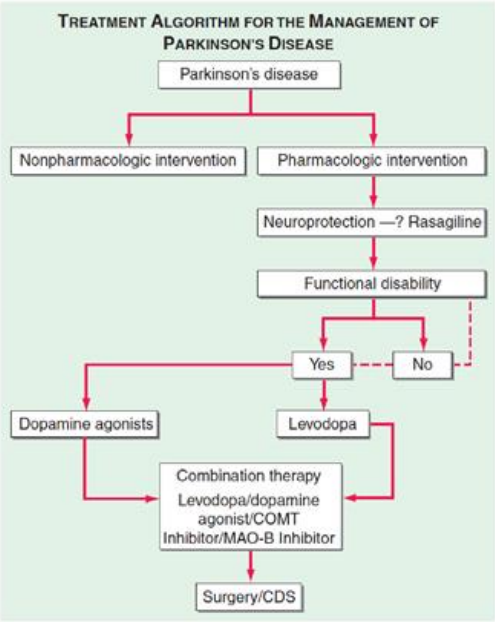

DRUGS COMMONLY USED FOR TREATMENT OF PD[a]

AGENT	AVAILABLE DOSAGES	TYPICAL DOSING
Levodopa[a]		
Carbidopa/levodopa	10/100, 25/100, 25/250	200–1000 mg levodopa/d 2–4 times/d
Benserazide/levodopa	25/100, 50/200	
Carbidopa/levodopa CR	25/100, 50/200	
Benserazide/levodopa MDS	25/200, 25/250	
Parcopa	10/100, 25/100, 25/250	
Carbidopa/levodopa/entacapone	12.5/50/200, 18.75/75/200, 25/100/200, 31.25/125/200, 37.5/150/200, 50/200/200	
Dopamine agonists		
Pramipexole	0.125, 0.25, 0.5, 1.0, 1.5 mg	0.25–1.0 mg tid
Pramipexole ER	0.375, 0.75, 1.5. 3.0, 4.5 mg	1–3 mg/d
Ropinirole	0.25, 0.5, 1.0, 3.0 mg	6–24 mg/d
Ropinirole XL	2, 4, 6, 8	6–24 mg/d
Rotigotine patch	2-, 4-, 6-mg patches	4–10 mg/d
Apomorphine SC		2–8 mg
COMT inhibitors		
Entacapone	200 mg	200 mg with each levodopa dose
Tolcapone	100, 200 mg	100–200 mg tid
MAO-B inhibitors		
Selegiline	5 mg	5 mg bid
Rasagiline	0.5, 1.0 mg	1.0 mg QAM

Tatalaksana

1. **Stadium awal**

   Terapi non-farmakologi:

   - Nutrisi : diet yang sehat berupa buah-buahan dan sayur-sayurar
   - Aktifitas : edukasi, aerobik, penguatan, peregangan, latihan keseimbangan.

   Farmakologi:

   - Terapi untuk tujuan modifikasi penyakit dan neuroproteksi.
   - **Terapi simptomatis awal (motorik) : Levodopa, MAO-B *inhibitor* (*selegiline, rasagiline*), agonis dopamin (*pramipexol, ropinirole, rotigotine*).**

Tatalaksana

2. **Stadium lanjut**
   - **Terapi farmakologi : levodopa, antivirus (amantadin), MAO-B inhibitor (selegilin, rasagilin), COMT inhibitor (entacapon), agonis dopamin (pramipeksol, ropinirol, rotigotin)**
   - **Pembedahan Fungsional** : palidotomi unilatral, deep brain stimulation (palidum posteroventral, nukleus subtalamikus)
   - **Non farmakologi** : fisioterapi, terapi okupasi, terapi wicara dan bahasa.

Jawaban lainnya…

A. SSRI ❼ tidak tepat, digunakan sebagai terapidepresi dan ansietas

B. Benzodiazepine ❼ tidak tepat, digunakan sebagai terapi kejang dan insomnia

C. Kolinesterase Inhibitor ❼ tidak tepat, digunakan pada intoksikasi organofosfat

D. Neuroleptik ❼ tidak tepat, digunakan sebagai antipsikotik

6. Seorang pria berusia 49 tahun datang dengan keluhan kelemahan keempat ekstremitas sejak 1 bulan yang lalu. Keluhan awalnya timbul perlahan-lahan, kemudian semakin memberat, diawali kelemahan pada tungkai dan akhirnya lengan. Tangan, kaki, dan lidah pasien terkadang kaku. Pemeriksaan tanda vital dalam batas normal. Pada pemeriksaan neurologis didapatkan tetraparese, refleks patologis Babinski (+), parese N. XII tipe LMN. **Diagnosis yang sesuai untuk pasien tersebut adalah...**

A. Amyotrophic lateral sclerosis

B. Multiple sclerosis

C. Primary lateral sclerosis

D. Syryngomyelia

E. Progressive muscular atrophy

A. Amyotrophic lateral sclerosis

Seorang pria berusia 49 tahun datang dengan keluhan kelemahan keempat ekstremitas sejak 1 bulan yang lalu. Keluhan awalnya timbul perlahan-lahan, kemudian semakin memberat, diawali kelemahan pada tungkai dan akhirnya lengan. Tangan, kaki, dan lidah pasien terkadang kaku. Pemeriksaan tanda vital dalam batas normal. Pada pemeriksaan neurologis didapatkan tetraparese, refleks patologis Babinski (+), parese N. XII tipe LMN. **Diagnosis yang sesuai untuk pasien tersebut adalah...**

Belajar Dokter

Amyotrophic Lateral Sclerosis

- Degenerasi dan kematian sistem saraf motorik
- Gerakan mata dan fungsi BAK dan BAB relatif tidak terganggu
- Manifestasi Klinis :

- Gejala LMN : kelemahan, atrofi otot, hiporefleks, kram otot, fasikulasi
- Gejala UMN : spastisitas, hiperefleks
- Kelemahan asimetris

Amyotrophic Lateral Scerosis

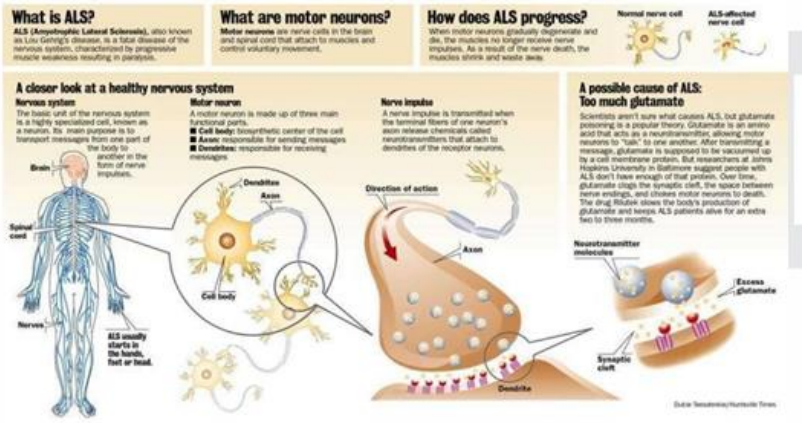

Jawaban lainnya…

B. Multiple sclerosis → tidak tepat, multiple sclerosis merupakan penyakit autoimun yang menyerang SSP, terutama otak, saraf tulang belakang, dan saraf mata. Tipe kelumpuhan UMN

C. Primary lateral sclerosis → tidak tepat, Primary Lateral Sclerosis merupakan suatu penyakit degeneratif yang menyerang SSP sehingga menyebabkan kelumpuhan tipe UMN dengan ciri kaku/spasme yang progresif pada otot rangka

D. Syryngomyelia ❼ tidak tepat, syryngomyelia merupakan tumbuhnya kista berisi cairan di dalam sumsum tulang belakang. Gejala yang ditimbulkan sesuai dengan letak lesi

E. Progressive muscular atrophy → tidak tepat, progressive muscular atrophy merupakan penyakit yang mengenai motor neuron, sangat langka, menyebabkan gejala kelumpuhan tipe LMN.

7. Seorang perempuan berusia 30 tahun datang ke poli dengan keluhan nyeri wajah bagian kiri sejak 2 hari yang lalu. Nyeri hilang timbul dan biasa muncul jika makan makanan dingin dan gosok gigi. Kualitas nyeri tajam seperti terbakar atau seperti diiris pisau. Pemeriksaan tanda vital tekanan darah 120/80 mmHg, nadi 96x/min, napas 20x/min, suhu 36,9oC. Pemeriksaan fisik tidak didapatkan kelainan. **Apakah terapi yang tepat diberikan?**

A. Carbamazepin

B. Ibuprofen

C. Celecoxib

D. Asam valproat

E. Natrium diklofenak

A. Carbamazepin

Seorang perempuan berusia 30 tahun datang ke poli dengan keluhan nyeri wajah bagian kiri sejak 2 hari yang lalu. Nyeri hilang timbul dan biasa muncul jika makan makanan dingin dan gosok gigi. Kualitas nyeri tajam seperti terbakar atau seperti diiris pisau. Pemeriksaan tanda vital tekanan darah 120/80 mmHg, nadi 96x/min, napas 20x/min, suhu 36,9oC. Pemeriksaan fisik tidak didapatkan kelainan. **Apakah terapi yang tepat diberikan?**

Jawaban lainnya...

A. Carbamazepin ➐ BENAR
B. Ibuprofen ➐ NSAID
C. Celecoxib ➐ COX-2 inhibitor
D. Asam valproat ➐ kurang tepat
E. Natrium diklofenak ➐ NSAID

Belajar Dokter

NEURALGIA TRIGEMINAL

Kriteria Diagnosis

Untuk menegakkan diagnosis neuralgia trigeminal, IHS (*International Headache Society*) tahun 2005 menetapkan kriteria diagnostik untuk neuralgia trigeminal sebagai berikut:

1. Serangan nyeri paroksismal yang bertahan selama beberapa detik sampai 2 menit, mengenai satu atau lebih daerah persarafan cabang saraf trigeminal.
2. Nyeri harus memenuhi satu dari dua kriteria berikut:
   a. Intensitas tinggi, tajam, terasa di permukaan, atau seperti ditusuk-tusuk.
   b. Berawal dari *trigger zone* atau karena sentuhan pemicu.
3. Pola serangan sama terus.
4. Tidak ada defisit neurologis.
5. Tidak ada penyakit terkait lain yang dapat ditemukan.

Neuralgia trigeminal hendaknya memenuhi seluruh tersebut; minimal kriteria 1, 2, dan 3.

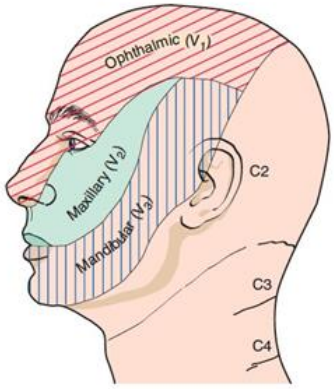

Farmakologis

- Karbamazepin (200 – 1200 mg/hari) ❼ **lini pertama**
- Oxcarbazepin (600 – 1800 mg/hari)
- Baclofen
- Lamotrigin
- Gabapentin

Non Farmakologis

- *Outpatients Needle Procedure*
- Radiofrekuensi *rhizotomy*
- *Glycerol injection*
- *Balloon Compression*
- *Peripheral Neurectomy*

Pembedahan

- *Microvascular Decompression* (MVD)

8. Seorang pasien laki-laki berusia 44 tahun datang ke poliklinik dengan keluhan kebas di tangan dan kaki yang dirasakan seperti memakai sarung tangan dan kaus kaki sejak 1 tahun yang lalu. Keluhan terkadang disertai dengan rasa panas seperti disiram air cabe. Tidak didapatkan kebas dan rasa panas di bagian tubuh lainnya. Pada pemeriksaan tanda vital

didapatkan hasil dalam batas normal. Pemeriksaan fisik lainnya tidak didapatkan kelainan. **Tipe nyeri yang dialami pasien ini adalah...**

A. Nyeri somatik dalam

B. Nyeri somatik luar

C. Nyeri neuropatik

D. Nyeri tipe campuran

E. Nyeri psikogenik

C. Nyeri neuropatik

Seorang pasien laki-laki berusia 44 tahun datang ke poliklinik dengan keluhan kebas di tangan dan kaki yang dirasakan seperti memakai sarung tangan dan kaus kaki sejak 1 tahun yang lalu. Keluhan terkadang disertai dengan rasa panas seperti disiram air cabe. Tidak didapatkan kebas dan rasa panas di bagian tubuh lainnya. Pada pemeriksaan tanda vital didapatkan hasil dalam batas normal. Pemeriksaan fisik lainnya tidak didapatkan kelainan. **Tipe nyeri yang dialami pasien ini adalah...**

TIPE NYERI

Tipe Nyeri	Definisi	Karakteristik
Nyeri Psikogenik	Nyeri fisik yang muncul atau bisa memberat akibat faktor emosional, proses pikir, hingga kepribadian tanpa ada penyebab organik atau kerusakan jaringan yang ditemukan	Nyeri inkonsisten dengan kemungkinan distribusi anatomis, muncul tanpa adanya penyebab organik meski dilakukan evaluasi mendalam
Nyeri Neuropatik	Nyeri muncul sebagai akibat langsung dari lesi primer atau penyakit pada sistem saraf somatosensorik sentral (pada pasien stroke hingga pasca trauma spinal) maupun perifer (neuralgia postherpetik, neuropati diabetik, dll)	Sensasi terbakar, tersengat listrik, bisa sesuai dengan distribusi saraf yang cedera, hipersensitif terhadap sentuhan atau dingin
Nyeri Campuran	Nyeri melibatkan mekanisme gabungan nosiseptif dan neuropatik	Contoh : CTS, fibromyalgia, cancer pain

TIPE NYERI

Tipe Nyeri	Definisi	Karakteristik
Nyeri Nosiseptif Visceral	Nyeri nosiseptif muncul akibat kerusakan jaringan non-neuronal langsung melalui aktivasi nosiseptor. Pada nyeri nosiseptif visceral melibatkan organ dalam misalnya organ berongga atau otot polos (GIT, dll)	Biasanya nyeri menyebar difus, sulit dilokalisir, bisa ada nyeri alih. Nyeri bisa kram, seperti diperas, atau nyeri tumpul, seperti ditekan, misalnya spasme kolik, appendisitis, angina, kram menstruasi
Nyeri Nosiseptif Somatik Dalam	Nyeri muncul akibat kerusakan jaringan langsung, biasanya pada sistem muskuloskeletal dalam seperti tulang, otot, tendon	Biasanya terlokalisir, namun kurang dibanding nosiseptif somatik superfisial, nyeri seperti berdenyut, tajam, hingga ngilu. Bisa diperberat gerakan. Contoh : Nyeri pada fraktur
Nyeri Nosiseptif Somatik Luar	Nyeri muncul akibat kerusakan jaringan langsung, biasanya pada kulit atau subkutan	Biasanya mudah dilokalisir, nyeri tajam, hingga ngilu

Jawaban lainnya...

A. Nyeri somatik dalam ❼ tidak tepat
B. Nyeri somatik luar ❼ tidak tepat
D. Nyeri tipe campuran ❼ tidak tepat
E. Nyeri psikogenik ❼ tidak tepat

9. Perempuan berusia 26 tahun dibawa ke IGD RS dengan kelemahan kedua tungkai sejak 3 hari yang lalu. Kelemahan berawal dari kedua kaki, kemudian menjalar ke tungkai bawah dan atas. Tidak ada baal dan kesemutan. BAB dan BAK normal. 2 minggu yang lalu terdapat riwayat demam disertai dengan batuk. TTV : Tekanan darah 120/80 mmHg, nadi 80x/menit reguler, frekuensi nafas 20x/menit, suhu 37C. Status neurologis : GCS 15, paraparesis dengan kekuatan otot 3, refleks fisiologis menurun, refleks Babinski -/-, lainnya dalam batas normal. **Patofisiologi kasus tersebut adalah...**

A. Inflamasi kronik yang menyerang saraf

B. Demyelinisasi saraf perifer akibat autoimun

C. Kondisi autoimun menyerang sistem saraf pusat

D. Infeks virus secara langsung pada saraf

E. Kondisi autoimun yang menyerang protein membran post sinapti di neuromuscular junction

B. Demyelinisasi saraf perifer akibat autoimun

Perempuan berusia 26 tahun dibawa ke IGD RS dengan kelemahan kedua tungkai sejak 3 hari yang lalu. Kelemahan berawal dari kedua kaki, kemudian menjalar ke tungkai bawah dan atas. Tidak ada baal dan kesemutan. BAB dan BAK normal. 2 minggu yang lalu terdapat riwayat demam disertai dengan batuk. TTV : Tekanan darah 120/80 mmHg, nadi 80x/menit reguler, frekuensi nafas 20x/menit, suhu 37C. Status neurologis : GCS 15, paraparesis dengan kekuatan otot 3, refleks fisiologis menurun, refleks Babinski -/-, lainnya dalam batas normal**. Patofisiologi kasus tersebut adalah…**

GUILLAIN BARRE SYNDROME (GBS)

- Definsi: penyakit dimana sistem kekebalan tubuh seseorang menyerang sistem saraf tepi dan menyebabkan kelemahan otot, apabila parah dapat mengakibatkan kelumpuhan, bahkan otot-otot pernapasan.
- **Mekanisme : autoantibodi yang memicu demielinisasi saraf tepi**
- **Faktor Risiko : Infeksi (Campylobacter jejuni ➔ diare berdarah, Epstein-Barr Virus ➔ batuk pilek)**

belajar Dokter

KRITERIA DIAGNOSIS

Anamnesis	Pemeriksaan Fisik	Pemeriksaan Penunjang
• **Kelemahan ascenden dan simetris** • **Anggota gerak bawah dulu baru menjalar ke atas** • Kelemahan akut dan progresif yang ditandai arefleksia • Puncak defisit 4 minggu • Pemulihan 2-4 minggu pasca onset • Gangguan sensorik pada umumnya ringan • **Gangguan otonom dapat terjadi** • **Gangguan saraf kranial** • **Gangguan otot-otot nafas**	• **Kelemahan saraf cranial (III, IV, VI, VII, IX, X)** • Kelemahan anggota gerak yang cenderung simetris dan asendens • **Hiporefleksia atau arefleksia** • **Tidak ada klonus atau refleks patologis**	• Laboratorium (untuk menyingkirkan diagnosis banding lain): Pemeriksaan darah lengkap, ureum/kreatinin, SGOT/SGPT, elektrolit, Creatinin kinase, Serologi CMV/EBV/Micoplasma, Antibodi glycolipid, Antibodi GMI • Pencitraan: MRI minimal potongan sagital untuk menyingkirkan diagnosis banding lain • **Lumbal Pungsi ➐ Disosiasi sitoalbumin (peningkatan protein tanpa peningkatan leukosit)**

Tatalaksana

- **Pemberian IVIG 0,4 gram/ kg BB/ hari selama 5 hari atau plasma exchange diguanakan sebagai lini pertama pengobatan**
- Pemberian **IVIG memiliki efek samping yang lebih sedikit, sehingga lebih banyak dipilih**
- Plasmafaresis
- Kombinasi methylprednisolone dosis tinggi dan IVIG memiliki manfaat singkat

Jawaban lainnya…

A. Inflamasi kronik yang menyerang saraf ➐ tidak tepat

C. Kondisi autoimun menyerang sistem saraf pusat ➐ tidak tepat

D. Infeksi virus secara langsung pada saraf ➐ tidak tepat

E. Kondisi autoimun yang menyerang protein membran post sinapti di neuromuscular junction ➐ tidak tepat

10. Seorang wanita berusia 34 tahun, datang dengan keluhan nyeri dada dan punggung kiri sejak 1 minggu yang lalu. Sebelumnya pasien mengeluhkan terdapat vesikel berjumlah banyak di kulit pada daerah dada sejajar puting yang menjalar ke bagian belakang. Saat ini vesikel pada kulit sudah hilang. Namun nyeri semakin bertambah berat, bahkan dirasakan ketika pasien memakai baju dan mengangkat tangan. Pada pemeriksaan fisik didapatkan kesadaran compos mentis, tekanan darah 110/70 mmHg, denyut nadi 80x/menit, frekuensi napas 20x/menit, suhu 36,8C. Pada pemeriksaan dermatologis ditemukan lesi berupa krusta pada lokasi bekas vesikel setinggi puting. **Diagnosis yang tepat adalah...**

A. Neuropati Diabetikum

B. Post Herpetic Neuralgia

C. Fenomena Lucio

D. Ramsay Hunt Syndrome

E. Trigeminal Neuralgia

B. Post Herpetic Neuralgia

- **Keywords:**
- Wanita, 34 tahun
- Nyeri pada dada dan punggung kiri sejak 1 minggu yang lalu
- Sebelumnya terdapat **vesikel berjumlah banyak di kulit pada daerah dada sejajar puting dan menjalar ke bagian belakang**
- **Nyeri semakin bertambah berat, bahkan ketika pasien memakai baju**
- **UKK : lesi berupa krusta pada lokasi bekas vesikel setinggi putting**

Belajar Dokter

Post Herpetic Neuralgia

- Nyeri yang mengikuti dermatomal, muncul dan bertahan selama >1 bulan setelah ruam sembuh
- Lebih banyak pada perempuan dan usia tua
- Predileksi tersering : dermatom thoracalis, divisi ophthalmica dari trigeminal
- Nyeri bersifat neuropatik
- Virus Varicella zoster dorman di ganglion dorsalis medulla spinalis ❼ reaktivasi : Herpes zoster ❼ inflamasi pada neuron : Nyeri (+)
- DOC : Gabapentin 3 x 100 mg naikkan bertahap per minggu sampai maksimal 1800 mg/hari

Jadi, diagnosis yang tepat adalah…

B. Post Herpetic Neuralgia

11. Tn. Fufu dibawa keluarga ke IGD RSJ dengan karena tidak dapat tenang dari pagi hari, pasien hampir mencelakai anaknya dengan memasukkan ke selokan. Pasien berteriak terus menerus dengan mengatakan "Bebaskan aku! Bebaskan aku!". Saat sampai di IGD, pasien menendang perawat. Pasien tidak memahami bahwa perawat di IGD mempunyai tujuan untuk membantunya. Pasien mempunyai pengalaman yang kurang menyenangkan selama perawatan sebelumnya. Pasien tidak menyadari bahwa dirinya sakit.

Apakah tatalaksana yang tepat untuk pasien?

A. Haloperidol dekanoat 5 mg

B. Haloperidol HCl 5 mg

C. Haloperidol tablet 0,5 mg

D. Risperidone injeksi 2,5 mg

E. Olanzapin injeksi 10 mg

B. Haloperidol HCl 5 mg

Tn. Fufu dibawa keluarga ke IGD RSJ dengan karena tidak dapat tenang dari pagi hari, pasien hampir mencelakai anaknya dengan memasukkan ke selokan. Pasien berteriak terus menerus dengan mengatakan "Bebaskan aku! Bebaskan aku!". Saat sampai di IGD, pasien menendang perawat. Pasien tidak memahami bahwa perawat di IGD mempunyai tujuan untuk membantunya. Pasien mempunyai pengalaman yang kurang menyenangkan selama perawatan sebelumnya. Pasien tidak menyadari bahwa dirinya sakit.

Apakah tatalaksana yang tepat untuk pasien?

Delirium

- Suatu sindrom yang ditandai dengan gangguan kesadaran dan kognisi yang terjadi secara akut dan berfluktuasi.
- Terjadi akibat gangguan organik (kondisi medis, intoksikasi, withdrawal/beragam)
- **Gangguan kesadaran dan perhatian** (berkabut, koma, menurunnya kemampuan memusatkan, mengarahkan, mempertahankan perhatian)
- **Gangguan kognitif secara umum** (distorsi persepsi, ilusi, halusinasi visual, hendaya daya pikir dan pengertian abstrak, waham, inkoherensi, hendaya daya ingat segera dan pendek, disorientasi tempat, waktu, orang)
- **Gangguan psikomotor** (hipo/hiperaktivitas, waktu bereaksi, arus pembicaraan yang bertambah/berkurang, reaksi terperanjat meningkat)
- **Gangguan siklus tidur bangun** (insomnia, gejala memburuk pada malam hari, mimpi buruk dan halusinasi setelah bangun tidur)
- **Gangguan emosional** (depresi, ansietas, euforia, takut, lekas marah, apatis)
- Onset **cepat, hilang timbul sepanjang hari, < 6 bulan**

Tatalaksana Delirium

- Mengatasi penyebab (etiologi)
- Antipsikotik haloperidol dapat diberikan per oral, IM, atau IV.
- Haloperidol oral dosis rendah 0,5-1 mg jika tidak ada agitasi dan pasien dapat minum secara oral
- Haloperidol injeksi (2-5 mg IM/IV) dapat diulang setiap 30 menit (maksimal 20 mg/hari) jika agitasi berat

Jawaban lainnya…

A. Haloperidol dekanoat 5 mg ❼ sediaan ampul, 50 mg/cc, long acting untuk terapi rumatan
B. Haloperidol HCl 5 mg ❼ jawaban tepat
C. Haloperidol tablet 0,5 mg ❼ sediaan oral untuk haloperidol tanpa agitasi berat/pasien koordinatif
D. Risperidone injeksi 2,5 mg ❼ dosis yang benar 25 mg untuk injeksi, biasanya digunakan untuk psikotik gejala negatif
E. Olanzapin injeksi 10 mg ❼ dosis benar, biasanya digunakan untuk gejala negatif, dan belum ada bukti yang signifikan terhadap efikasinya untuk kondisi delirium

12. Seorang laki-laki berusia 35 tahun, dibawa oleh keluarganya karena selalu menyendiri di kamarnya, tidak menjawab pertanyaan jika ditanya, menolak makan, tidak ingin mandi, dan hanya ingin tidur. Pasien sebelumnya sempat berobat rutin ke psikiater 2 tahun yang lalu. Pada saat itu dikatakan keluarga pasien sering berteriak dan melihat hal yang tidak dilihat keluarga. Pada pemeriksaan fisik didapatkan TTV dalam batas normal. **Tatalaksana yang tepat pada pasien adalah…**

A. Klozapin

B. Haloperidol

C. Alprazolam

D. Sertraline

E. Chlorpromazine

A. Klozapin

Seorang laki-laki berusia 35 tahun, dibawa oleh keluarganya karena selalu menyendiri di kamarnya, tidak menjawab pertanyaan jika ditanya, menolak makan, tidak ingin mandi, dan hanya ingin tidur. Pasien sebelumnya sempat berobat rutin ke psikiater 2 tahun yang lalu. Pada saat itu dikatakan keluarga pasien sering berteriak dan melihat hal yang tidak dilihat keluarga. Pada pemeriksaan fisik didapatkan TTV dalam batas normal. **Tatalaksana yang tepat pada pasien adalah...**

Jawaban lainnya...

A. Klozapin: jawaban benar, untuk gejala negatif
B. Haloperidol: antipsikotik generasi 1 untuk gejala positif
C. Alprazolam: benzodiazepine, untuk gangguan cemas
D. Sertraline: SSRI, untuk gangguan depresi
E. Chlorpromazine: antipsikotik generasi 1 untuk gejala positif

Belajar Dokter

Skizofrenia

SATU DARI

A. ***Thought echo*** (isi pikiran berulang/bergema)
Thought insertion (isi pikiran asing masuk)
Thought withdrawl (isi pikiran diambil keluar)
Thought broadcasting (isi pikiran tersiar)

B. ***Delusion of control*** (dikendalikan sesuatu dari luar)
Delusion of influence (dipengaruhi sesuatu dari luar)
Delusion of passivity (tidak berdaya, pasrah)
Delusion of perception (pengalaman indrawi mistik, mukjizat)

C. Halusinasi auditorik
D. Waham menetap

DUA DARI

A. Halusinasi yang menetap
B. Arus pikiran yang terputus, inkoherensi, neologisme
C. Katatonik
Excitement (gaduh gelisah), Posturing (posisi tubuh tertentu), Fleksibilitas cerea, Negativisme, Mutisme, stupor
D. Gejala negatif (apatis, bicara jarang, respon emosional yang menumpul)

Berlaku ≥ 1 bulan, dan ada hendaya

Penggolongan Skizofrenia

Gejala NEGATIF — Afek tumpul, penarikan diri, hipobulia, isi pikiran miskin

Gejala POSITIF — Halusinasi, waham, bicara ngaco, ngamuk (raptus)

Skizofrenia Katatonik

Stupor, gaduh gelisah, posturing, negativisme, rigiditas, fleksibilitas serea, command automatism

Depresi Pasca Skizofrenia

- **Riwayat skizofrenia** selama 1 tahun terakhir
- Gejala depresif paling menonjol, minimal 2 minggu
- **Ingat 3A!** (afek, anhedonia, anergi)

Skizofrenia Residual

- Gejala negatif menonjol
- Ada riwayat skizofrenia selama 1 tahun

Skizofrenia Paranoid

Dominan WAHAM dan HALUSINASI AUDITORIK. (waham kejar, kontrol, suara mengancam, memberi perintah)

Skizofrenia Hebefrenik

Afek dangkal dan tidak wajar, **cekikikan, senyum sendiri, menangis sendiri,** kata diulang-ulang, inkoheren

Skizofrenia Simpleks

Gejala negatif TANPA didahului riwayat gejala **psikotik** (riwayat skizofrenia tidak jelas)

Skizofrenia residual

- **Gejala negatif** yang khas dari skizofrenia residual, **tanpa didahului** riwayat halusinasi, waham, atau manifestasi lain dari episode psikotik
- Disertai **perubahan perilaku pribadi yang bermakna**, seperti kehilangan minat yang mencolok, tidak berbuat sesuatu, tanpa tujuan hidup, dan penarikan diri secara social
- Ada riwayat skizofrenia selama minimal 1 tahun

Tatalaksana

Daftar Obat Antipsikotika, Dosis dan Sediaannya

Obat Antipsikotika	Rentang Dosis Anjuran (mg/hari)	Bentuk Sediaan
Antipsikotika Generasi I (APG-I)	**1.**	**2.**
Klorpromazin	300 - 1000	tablet (25 mg,100 mg)
Perfenazin	16 – 64	tablet (4 mg)
Trifluoperazin	15 – 50	tablet (1 mg, 5 mg)
Haloperidol	5 – 20	tablet (0.5, 1 mg, 1.5 mg, 2 mg, 5 mg) injeksi *short acting* (5 mg/mL), tetes (2 mg/5 mL), *long acting* (50 mg/mL)
Anti Psikotik Generasi II (APG-II)	**3.**	**4.**
Aripriprazol	10 – 30	tablet (5 mg, 10 mg, 15 mg), tetes (1 mg/mL), *discmelt* (10 mg, 15 mg), injeksi (9.75 mg/mL)
Klozapin	150 - 600	tablet (25 mg, 100 mg)
Olanzapin	10 – 30	tablet (5 mg, 10 mg), *zydis* (5 mg, 10 mg), injeksi (10 mg/mL)
Quetiapin	300 - 800	tablet IR (25 mg, 100 mg, 200 mg, 300 mg), tablet XR (50 mg, 300 mg, 400 mg)
Risperidon	2 – 8	tablet (1 mg, 2 mg, 3 mg), tetes (1 mg/mL), injeksi *Long Acting* (25 mg, 37.5 mg, 50 mg)
Paliperidon	3 – 9	tablet (3 mg, 6 mg, 9 mg)
Zotepin	75-150	tablet (25 mg, 50 mg)

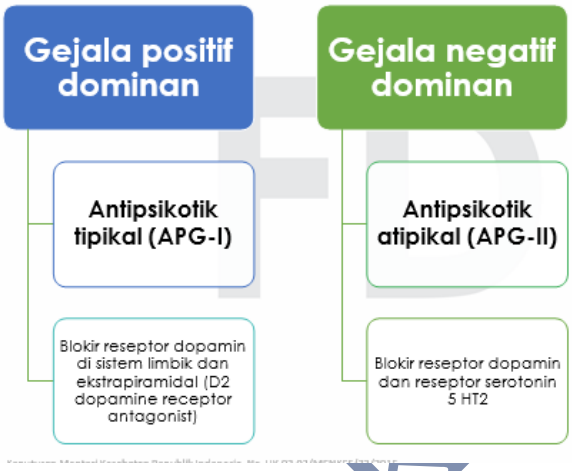

13. Seorang laki-laki, berusia 32 tahun, dibawa oleh keluarganya ke IGD RS karena tiba-tiba pingsan. Di samping tubuh pasien juga ditemukan jarum suntik dan bekas suntikan jarum di lengannya. Keluarga tidak pernah mengetahui apakah pasien sering mengonsumsi obat terlarang. Pada pemeriksaan didapatkan GCS E3M5V4, TD: 90/60 mmHg, RR: 14x/menit, HR: 58x/menit, suhu 36,4°C. Pada pemeriksaan fisik ditemukan kedua mata pin point pupil.

Tatalaksana yang tepat pada kasus ini adalah...

A. Metadone 20 mg

B. Flumazenil 0,2 mg

C. Fenobarbital 60 mg

D. Bromokriptin 2,5 mg

E. Naloxone 0,8 mg

E. Naloxone 0,8 mg

Belajar Dokter

Seorang laki-laki, berusia 32 tahun, dibawa oleh keluarganya ke IGD RS karena tiba-tiba pingsan. Di samping tubuh pasien juga ditemukan jarum suntik dan bekas suntikan jarum di lengannya. Keluarga tidak pernah mengetahui apakah pasien sering mengonsumsi obat terlarang. Pada pemeriksaan didapatkan GCS E3M5V4, TD: 90/60 mmHg, RR: 14x/menit, HR: 58x/menit, suhu 36,4°C. Pada pemeriksaan fisik ditemukan kedua mata pin point pupil.

Tatalaksana yang tepat pada kasus ini adalah...

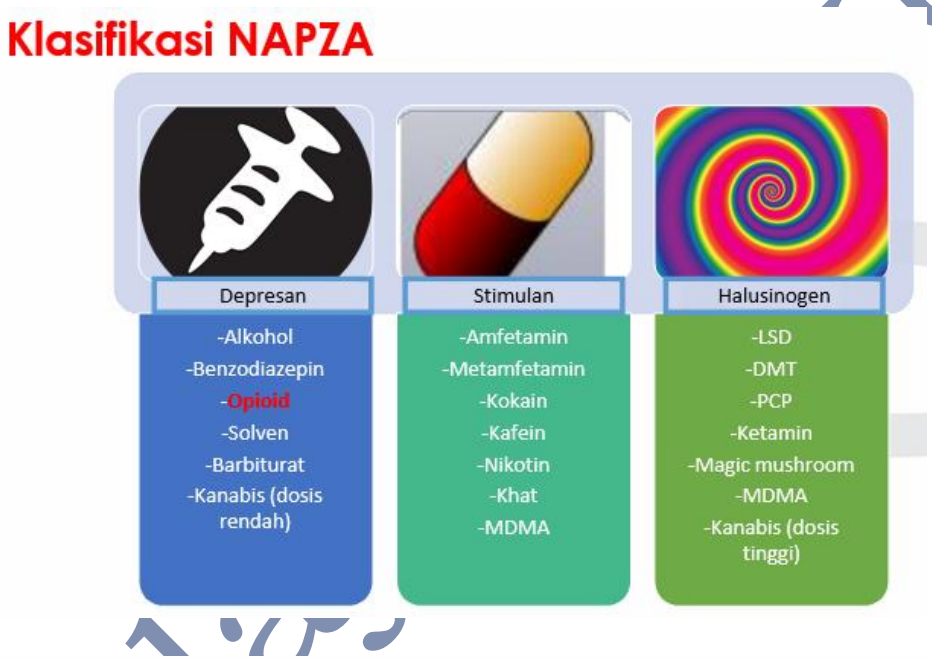

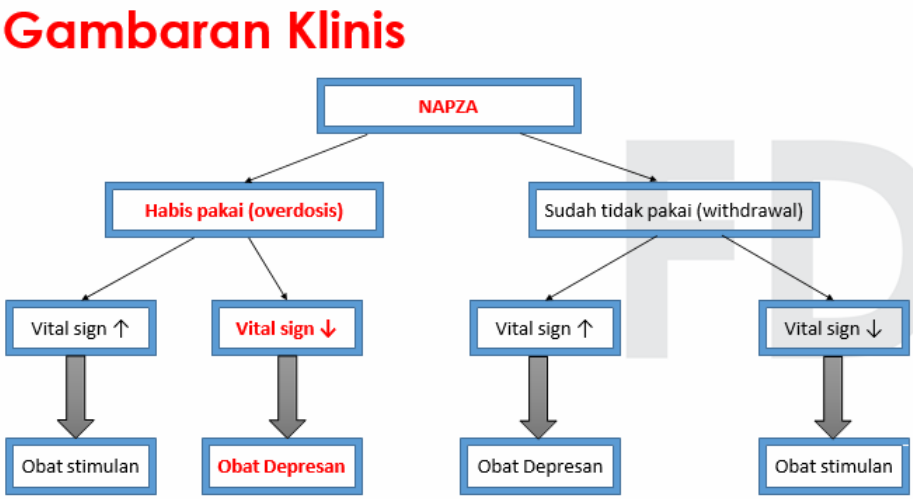

Intoksikasi Opioid

- **Gejala intoksikasi opioid:** mengantuk, cadel, gangguan perhatian/daya ingat, miosis,
- **Komplikasi:** trauma atau cedera tubuh (bekas suntikan), hematemesis, aspirasi muntah, konvulsi, delirium, koma.
- **Penunjang:** naloxone chalenge test, DL, UL, rontgen, EEG, CT Scan, HIV/AIDS
- **Tatalaksana:** antidotum naloxon 0,8 mg IV selama 15 menit, jika tidak ada respon, berikan 1,6 mg IV hingga 3,2 mg IV. Jika menunjukkan respon, berikan 0,4 mg/jam IV

Terapi

Zat	Intoksikasi	Withdrawal
Stimulan	Suportif	Bromokriptin
Halusinogen	Suportif	Suportif
Benzodiazepine	Flumazenil	Fenobarbital
Opioid	Nalokson	Metadon
Alkohol	Etanol atau Fomepizole Thiamin	Suportif BZD ➐ cegah kejang

Jawaban lainnya…

A. Metadone 20 mg ➐ withdrawal opioid
B. Flumazenil 0,2 mg ➐ intoksikasi benzodiazepine
C. Fenobarbital 60 mg ➐ withdrawal benzodiazepine
D. Bromokriptin 2,5 mg ➐ withdrawal stimulan
E. Naloxone 0,8 mg ➐ jawaban tepat

14. Seorang wanita usia 22 tahun datang ke dokter karena merasa lelah akan dirinya sendiri. Pasien mengatakan bahwa pasien sangat lelah ketika keluar dari rumahnya. Pasien terganggu melihat barang-barang yang disusun tidak rapih atau tidak sesuai dengan bentuk, warna, dan ukurannya. Tidak jarang pasien hingga harus merapikan 1 meja supaya dirinya bisa nyaman membaca di perpustakaan. Jika di rumah, pasien tidak merasa terganggu karena segala hal di rumahnya sudah diatur olehnya. Pasien menyampaikan 1 tahun terakhir semakin merasa lelah akan pikirannya tersebut.

Apakah diagnosis dari pasien tersebut?

A. OCD tipe hoarding

B. OCD tipe checking

C. OCD tipe contamination

D. OCD tipe symmetrical order

E. OCD tipe obsessional

D. OCD tipe symmetrical order

Seorang wanita usia 22 tahun datang ke dokter karena merasa lelah akan dirinya sendiri. Pasien mengatakan bahwa pasien sangat lelah ketika keluar dari rumahnya. Pasien terganggu melihat barang-barang yang disusun tidak rapih atau tidak sesuai dengan bentuk, warna, dan ukurannya. Tidak jarang pasien hingga harus merapikan 1 meja supaya dirinya bisa nyaman membaca di perpustakaan. Jika di rumah, pasien tidak merasa terganggu karena segala hal di rumahnya sudah diatur olehnya. Pasien menyampaikan 1 tahun terakhir semakin merasa lelah akan pikirannya tersebut.

Belajar Dokter

Apakah diagnosis dari pasien tersebut?

Gangguan Obsesif-Kompulsif

- Pikiran atau impuls diri sendiri;
- Sedikitnya ada satu pikiran atau tindakan yang tidak berhasil dilawan;
- Pikiran untuk melakukan tindakan tersebut diatas bukan merupakan hal yang memberi kepuasan atau kesenangan
- Merupakan pengulangan yang tidak menyenangkan *(unpleasantly repetitive)*.

- Harus terjadi keduanya, hampir setiap hari, minimal 2 minggu berturut-turut

- Merupakan sumber penderitaan, mengganggu aktivitas

Tipe Gangguan Obsesif-Kompulsif

Tipe	Penjelasan
Checking	Memeriksa berulang untuk meyakinkan bahwa situasi yang dianggap berpotensi bahaya tidak terjadi
Hoarding	Menimbun/ mengumpulkan/ menumpukkan/ menyimpan barang-barang meskipun hal tersebut tidak berguna
Obsessional	Memiliki satu pikiran yang intrusive, obsesif, serta sulit dikontrol
Hygiene/ kontaminasi	Berkaitan dengan kebersihan, takut akan kotor (ex: mencuci tangan)
Simetris	**Berhubungan dengan keteraturan dan kerapihan (menyesuaikan dengan ukuran, warna)**

Tatalaksana

Nama Obat	Dosis
Klomipramin	50-250 mg/hari.
Fluoksetin	20-80 mg/hari.
Sertralin	50-200 mg/hari.
Fluvoksamin	50-300 mg/hari.

Hindari kenaikan dosis yang terlalu cepat karena akan meningkatkan angka penghentian pengobatan (*drop out*) akibat efek samping yang lebih sering timbul pada dosis yang lebih tinggi.

- Jika terapi SSRI gagal ganti terapi, jika terdapat panik ganti dengan MAOI, jika terdapat cemas ganti buspiron, jika terdapat depresi dengan litium, jika terdapat tik dan waham berikan antipsikotik.
- Jika masih tidak respons atau terdapat riwayat bunuh diri lakukan ECT.
- Jika ECT gagal, berikan terapi kombinasi 2 SSRI, atau kombinasikan SSRI, ECT, dan terapi perilaku.

b. Terapi Psikososial

1) Terapi Kognitif Perilaku
2) Psikoterapi berorientsi tilikan
3) Psikoedukasi

Jawaban lainnya...

A. OCD tipe hoarding ➐ mengumpulkan barang
B. OCD tipe checking ➐ memeriksa berulang kali
C. OCD tipe contamination ➐ takut kotor
D. OCD tipe symmetrical order ➐ jawaban tepat
E. OCD tipe obsessional ➐ obsesif terhadap sesuatu berlebihan

15. Seorang wanita, 28 tahun datang ke IGD rumah sakit karena mengeluhkan berdebar-debar, leher tegang, dan tangannya gemetaran. Keluhan terjadi karena angkutan umum yang membawa pasien tiba-tiba berbelok arah dan melewati suatu jembatan. Sebelumnya, selama 1 bulan terakhir ia selalu teringat peristiwa kecelakaan suaminya yang meninggal ditabrak truk di jembatan tersebut 3 bulan yang lalu yang disaksikannya sendiri. Sejak saat itu, pasien menjadi mudah sedih, marah, sering murung, dan tidak ingin lagi melewati area tersebut. Pekerjaan rumah pasien juga terkadang terbengkalai. **Diagnosis pasien tersebut adalah....**

A. Reaksi stres akut

B. Gangguan stres pasca trauma

C. Gangguan penyesuaian

D. Gangguan panik dengan agoraphobia

E. Gangguan panik tanpa agoraphobia

B. Gangguan stress pasca trauma

Seorang wanita, 28 tahun datang ke IGD rumah sakit karena mengeluhkan berdebar-debar, leher tegang, dan tangannya gemetaran. Keluhan terjadi

Belajar Dokter

karena angkutan umum yang membawa pasien tiba-tiba berbelok arah dan melewati suatu jembatan. Sebelumnya, selama 1 bulan terakhir ia selalu teringat peristiwa kecelakaan suaminya yang meninggal ditabrak truk di jembatan tersebut 3 bulan yang lalu yang disaksikannya sendiri. Sejak saat itu, pasien menjadi mudah sedih, marah, sering murung, dan tidak ingin lagi melewati area tersebut. Pekerjaan rumah pasien juga terkadang terbengkalai. **Diagnosis pasien tersebut adalah....**

Jawaban lainnya...

A. Reaksi stres akut: penjelasan
B. Gangguan stres pasca trauma: jawaban benar
C. Gangguan penyesuaian: penjelasan
D. Gangguan panik dengan agoraphobia: penjelasan
E. Gangguan panik tanpa agoraphobia: penjelasan

Gangguan Stress Pasca Trauma

- Diagnosis baru ditegakkan bilamana gangguan ini timbul dalam kurun waktu 6 bulan setelah kejadian traumatik berat (masa laten yang berkisar antara beberapa minggu sampai beberapa bulan, jarang sampai melampaui 6 bulan).
- Kemungkinan diagnosis masih dapat ditegakkan apabila tertundanya waktu mulai saat kejadian dan onset gangguan melebihi waktu 6 bulan, asal saja manifestasi klinisnya adalah khas dan tidak didapat alternative kategori gangguan lainnya.
- Terdapat flashback (bayang-bayang atau mimpi-mimpi dari kejadian traumatik tersebut secara berulang), gangguan otonomik, afek, tingkah laku.

Gangguan Stress Pasca Trauma

1. Individu pernah terpapar dengan peristiwa traumatik (sebagai saksi)
2. Dapat terjadi berulang dalam bentuk:
   - Ada bayangan, pikiran, atau persepsi yang berkaitan dengan peristiwa traumatik
   - Ada mimpi-mimpi buruk
   - Berperilaku atau berperasaan bahwa peristiwa itu terjadi kembali
   - Ada penderitaan jika berhadapan dengan simbol peristiwa traumatik
   - Ada reaksi fisiologis jika berhadapan dengan simbol peristiwa traumatik
3. Menghindari stimulus yang berkaitan dengan peristiwa tersebut
4. Terdapat peningkatan kewaspaaan (sulit tidur, iritabel, sulit konsentrasi)
5. Gejala 2, 3, 4 berlangsung lebih dari 1 bulan
6. Menimbulkan hendaya

Tatalaksana

- **Non farmakologis**

1. Dukungan psikososial (*supportive therapy)*
2. Terapi relaksasi
3. Terapi CBT
4. Psikoterapi kelompok
5. Hipnoterapi

- **Farmakologis**

1. SSRI
2. Antidepresan trisiklik

Gangguan Penyesuaian

Pedoman Diagnosis

- Diagnosis tergantung pada evaluasi terhadap hubungan antara:
  i. bentuk, isi, dan beratnya gejala;
  ii. riwayat sebelumnya dan corak kepribadian; dan
  iii. kejadian, situasi yang "stressful", atau krisis kehidupan.
- Adanya bukti yang kuat bahwa gangguan tersebut tidak akan terjadi seandainya tidak mengalami hal tersebut.
- Manifestasi dari gangguan bervariasi, dan mencakup afek depresif, anxietas, campuran anxietas-depresif, gangguan tingkah laku, disertai adanya disabilitas dalam kegiatan rutin sehari-hari.
- Onset biasanya terjadi **dalam 1 bulan** setelah terjadinya kejadian yang "stressful", dan gejala-gejala biasanya **tidak bertahan melebihi 6 bulan**,

Reaksi Stress Akut

- Kaitan waktu kejadian antara terjadinya pengalaman stressor luar biasa (fisik atau mental) dengan onset dari gejala, biasanya setelah beberapa menit atau segera setelah kejadian.
- Gejala permulaan berupa keadaan **"terpaku"**, dapat berkembang menjadi **depresi, anxietas, kemarahan, kecewa, overaktif dan penarikan diri.**
- Gejala-gejala dapat **menghilang dengan cepat** (dalam beberapa jam); atau setelah 24-48 jam dan biasanya hampir menghilang setelah 3 hari.

Gangguan Panik (Anxietas Paroksismal Episodik)

Harus ditemukan adanya beberapa kali serangan anxietas berat dalam masa kira-kira satu bulan:

a) pada keadaan-keadaan **di mana sebenarnya secara objektif tidak ada bahaya;**
b) tidak terbatas pada situasi yang telah diketahui atau yang dapat diduga sebelumnya ***(unpredictable situations);***
c) Dapat terjadi juga **"anxietas antisipatorik,"** yaitu anxietas yang terjadi setelah membayangkan sesuatu yang mengkhawatirkan akan terjadi).

Agorafobia

- Gejala harus merupakan manifestasi primer dari anxietasnya
- Anxietas yang timbul harus terbatas pada minimal dua dari situasi berikut: banyak orang / keramaian, tempat umum, bepergian keluar rumah, dan bepergian sendiri; dan
- Menghindari situasi fobik *(housebound)*.

16. Seorang wanita usia 25 tahun, datang diantar oleh suaminya dengan keluhan nyeri saat berhubungan seksual dengan suaminya. Pasien dan suami merupakan pasangan yang baru saja menikah. Pasien memiliki kekhawatiran tentang hubungan seksual karena pada usia 17 tahun pasien pernah menjadi korban kekerasan seksual. Pada pemeriksaan fisik didapatkan otot-otot vagina mengencang. **Diagnosis yang tepat pasien di atas adalah ...**

A. Vaginismus

B. Kekurangan produksi cairan vagina

C. Gangguan orgasme

D. Dispareunia

E. Penyakit peyronie

A. Vaginismus

Keyword:

- Seorang wanita usia 25 tahun, dengan keluhan nyeri saat berhubungan seksual dengan suaminya.
- Pasien dan suami merupakan pasangan yang baru saja menikah.
- Pasien memiliki kekhawatiran tentang hubungan seksual karena pada usia 17 tahun pasien pernah menjadi korban kekerasan seksual.
- Pada pemeriksaan fisik didapatkan otot-otot vagina mengencang.

Diagnosis yang tepat pasien di atas adalah ...

Belajar Dokter

Gangguan Nyeri Seksual

F52.5 Vaginismus Non-organik

- Terjadi spasme otot-otot vagina, menyebabkan tertutupnya pembukaan vagina. Masuknya penis menjadi tak mungkin atau nyeri.

F52.6 Dispareunia Non-organik

- Dispareunia adalah keadaan nyeri pada waktu hubungan seksual, dapat terjadi pada wanita maupun pria.
- Diagnosis ini dibuat hanya bila tidak ada kelainan seksual primer lainnya (seperti vaginismus atau keringnya vagina).

Vaginismus

- Didefinisikan sebagai penyempitan 1/3 bagian luar vagina akibat mengencang atau spasme otot dasar panggul
- Vaginismus mengganggu insersi penis dan hubungan seksual.
- Respon ini dapat terjadi selama pemeriksaan ginekologi ❼ mencegah masuknya spekulum ke dalam vagina.

Tingkat Keparahan Vaginismus

- Komplit : penetreasi ke vagina tidak memungkinkan, baik dengan penis, jari, spekulum selama pemeriksaan ginekologi, atau bahkan ketika menggunakan tampon ukuran terkecil.
- Sedang : pengencangan otot dasar panggul karena nyeri atau takut akan timbul nyeri sehingga membuat penetrasi sulit, tetapi bukan tidak mungkin. Penetrasi dapat dicapai dengan spekulum ukuran terkecil atau jari kelingking.
- Ringan : otot-otot dapat mengendur setelah kesulitan awal penetrasi dan dapat melanjutkan hubungan seksual.

Jawaban lainnya ...

A. Vaginismus ❼ jawaban tepat
B. Kekurangan produksi cairan vagina ❼ setelah dilakukan pemeriksaan didapatkan keringnya liang vagina.
C. Gangguan orgasme ❼ hambatan berulang atau menetap pada orgasme perempuan, seperti yang ditunjukkan dengan penundaan berulang atau tidak adanya orgasme setelah fase gairah seksual.
D. Dispareunia ❼ nyeri saat berhubungan seksual
E. Penyakit peyronie ❼ adanya plak sklerotik di penis yang menyebabkan kelengkungan penis

Jadi, **Diagnosis yang tepat pasien di atas adalah ...**

A. Vaginismus

17. Tn. Laki-laki 28 thn dibawa ke klinik karena hilang ingatan secara tiba-tiba. Hal ini terjadi setelah mengetahui bahwa perusahaan tempat ia bekerja melakukan PHK pada ratusan pegawai dan termasuk pasien. Pemeriksaan didapatkan tanda vital dalam batas normal, pemeriksaan penunjang juga dalam batas normal. **Diagnosis dan terapi yang dapat diberikan pada pasien ini adalah...**

A. Reaksi stres akut / alprazolam

B. Gangguan penyesuaian / fluoxetine

C. Gangguan stres paska trauma / sertraline

D. Amnesia disosiatif / diazepam

E. Fugue disosiatif / hipnoterapi

Belajar dokter

D. Amnesia disosiatif / diazepam

Keyword:

- Tn. Laki-laki 28 thn dibawa ke klinik karena hilang ingatan secara tiba-tiba.
- Hal ini terjadi setelah mengetahui bahwa perusahaan tempat ia bekerja melakukan PHK pada ratusan pegawai dan termasuk pasien.
- Pemeriksaan didapatkan tanda vital dalam batas normal, pemeriksaan penunjang juga dalam batas normal.

Diagnosis dan terapi yang dapat diberikan pada pasien ini adalah...

AMNESIA DISOSIATIF

- Ciri utama adalah hilangnya daya ingat, biasanya mengenai kejadian penting yang baru terjadi (selektif), yang bukan disebabkan oleh gangguan mental organik.
- Diagnosis pasti memerlukan:

(a) amnesia, baik total atau parsial, mengenai kejadian yang "stressful" atau traumatik yang baru terjadi (hal ini mungkin hanya dapat dinyatakan bila ada saksi yang memberi informasi)

(b) tidak ada gangguan mental organik, intoksikasi atau kelelahan berlebihan

TIPE AMNESIA DISOSIATIF

1. Amnesia terlokalisasi (*Localized amnesia*): Ketidakmampuan untuk mengingat peristiwa yang terkait dengan periode waktu tertentu
2. Amnesia selektif (*Selective amnesia*): Kemampuan untuk mengingat beberapa, tetapi tidak semua, peristiwa yang terjadi selama periode waktu tertentu
3. Amnesia umum (*Generalized amnesia*): Kegagalan mengingat seluruh hidup seseorang
4. Amnesia berkelanjutan (*Continuous amnesia*): Kegagalan mengingat peristiwa yang berurutan saat terjadi
5. Amnesia sistematis (*Systematized amnesia*): Kegagalan mengingat kategori suatu informasi, seperti semua ingatan yang berkaitan dengan keluarga atau orang tertentu

TERAPI AMNESIA DISOSIATIF

Terapi

- Cognitive therapy ➐ memiliki manfaat khusus bagi individu dengan gangguan trauma
- Hypnosis
- Group psychotherapy
- Somatic Therapies (Natrium amobarbital, thiopental, oral benzodiazepin, dan amfetamin)

Jawaban lainnya…

A. Reaksi stres akut / alprazolam ➐ sifatnya akut, gejala menghilang dalam beberapa jam/hari

B. Gangguan penyesuaian / fluoxetine ➐ keluhan muncul1 bulan setelah ada di lingkungan/situasi yang baru

C. Gangguan stres paska trauma / sertraline ➐ trias gejala (trauma berat, flashbacks, avoidance)

E. Fugue disosiatif / hipnoterapi ➐ ada riwayat melakukan suatu perjalanan

Jadi, **Diagnosis dan terapi yang dapat diberikan pada pasien ini adalah…**

D. Amnesia disosiatif / diazepam

18. Seorang perempuan berusia 28 tahun datang ke puskesmas mengeluh sering pusing. Keluhan ini dirasakan pasien dan muncul terutama saat sedang merasa khawatir ketika memikirkan tugasnya. Selain itu, pasien juga mengeluh terkadang sesak, nyeri dada, gatal di seluruh tubuh, dan sering mulas tanpa ada diare. Pada pemeriksaan tanda vital didapatkan hasil dalam batas normal. Pada pemeriksaan fisik tidak ditemukan

kelainan. Pasien mengatakan sebelumnya sering ke dokter dan tidak puas dengan jawaban dokternya**. Diagnosis yang paling mungkin pada pasien tersebut adalah…**

A. Hipokondriasis

B. Nyeri somatoform

C. Briquet syndrome

D. Gangguan konversi

E. Disfungsi otonomik somatoform

C. Briquet syndrome

Seorang perempuan berusia 28 tahun datang ke puskesmas mengeluh sering pusing. Keluhan ini dirasakan pasien dan muncul terutama saat sedang merasa khawatir ketika memikirkan tugasnya. Selain itu, pasien juga mengeluh terkadang sesak, nyeri dada, gatal di seluruh tubuh, dan sering mulas tanpa ada diare. Pada pemeriksaan tanda vital didapatkan hasil dalam batas normal. Pada pemeriksaan fisik tidak ditemukan kelainan. Pasien mengatakan sebelumnya sering ke dokter dan tidak puas dengan jawaban dokternya. **Diagnosis yang paling mungkin pada pasien tersebut adalah…**

Gangguan Somatisasi/Briquet Syndrome

- **Adanya banyak keluhan-keluhan fisik yang bermacam-macam** yang tidak dapat dijelaskan atas dasar adanya kelainan fisik
- **Tidak mau menerima nasehat atau penjelasan dari beberapa dokter** bahwa tidak ada kelainan fisik yang dapat menjelaskan keluhan-keluhannya
- Terdapat disabilitas dalam fungsinya di masyarakat dan keluarga, yang berkaitan dengan sifat keluhan keluhannya dan dampak dari perilakunya.

belajar Dokter

Gangguan Somatoform

Gangguan Somatisasi/Briquet Syndrome	Ditandai dengan **banyak keluhan fisik atau gejala somatik yang tidak dapat dijelaskan dengan pemeriksaan fisik atau laboratorium.**
Hipokondriasis	Keyakinan mengalami gangguan medis **serius;** mencakup pencarian perawatan dan penghindaran perawatan
Gangguan psikosomatis	Kondisi medis ada dan faktor psikologis berdampak negatif terhadap kondisi tersebut **(memperberat gejala)**
Body Dismorphic Disorder	Fokus dengan **cacat dalam penampilan** yang menyebabkan gangguan atau gangguan yang signifikan secara klinis di area fungsi penting.
Factitious disorder	**Pemalsuan gejala fisik atau psikologis**, dapat berkaitan dengan diri sendiri atau dipaksakan pada orang lain, meskipun **tidak untuk keuntungan pribadi** (seperti berpura-pura sakit)

Jawaban lainnya…

A. Hipokondriasis ➐ keyakinan yang menetap minimal satu penyakit fisik yang serius
B. Nyeri somatoform ➐ nyeri berat, menyiksa, menetap, berhubungan dengan konflik emosional, gangguan fisik tidak ada/normal
C. Gangguan somatisasi ➐ jawaban benar
D. Gangguan konversi ➐ perubahan kondisi psikis menjadi fisik, misalnya tiba-tiba pingsan, lumpuh
E. Disfungsi otonomik somatoform ➐ gejala bangkitan otonomik yang menetap dan mengganggu, gejala subjektif tambahan, preokupasi dengan gangguan yang serius, gangguan fisik masih minimal/tidak terlalu parah

19. Seorang pria berusia 52 tahun datang ke poliklinik mengeluhkan melihat objek/benda benda di sekitarnya nampak lebih kecil. Pada pemeriksaan tanda vital didapatkan hasil masih dalam batas normal. Pada pemeriksaan fisik tidak ditemukan kelainan. **Gangguan persepsi yang dialami pasien tersebut adalah…**

A. Mikropsia/Liliput

B. Makropsia

C. Ilusi

D. Derealisasi

E. Depersonalisasi

A. Mikropsia/Liliput

Seorang pria berusia 52 tahun datang ke poliklinik mengeluhkan melihat objek/benda benda di sekitarnya nampak lebih kecil. Pada pemeriksaan tanda vital didapatkan hasil masih dalam batas normal. Pada pemeriksaan fisik tidak ditemukan kelainan. **Gangguan persepsi yang dialami pasien tersebut adalah...**

Halusinasi Liliput

Persepsi keliru dari sensasi visual yang mengakibatkan objek terlihat lebih kecil (mikropsia/liliput)

Jawaban lainnya…

B. Makropsia ➐ Persepsi salah bahwa benda lebih besar dari ukuran sebenarnya.

C. Ilusi ➐ kesalahan interpretasi panca indra terhadap suatu objek

D. Derealisai ➐ seseorang merasa lingkungan atau orang lain tidak nyata

E. Depersonalisasi ➐ seseorang yang merasa atau menganggap dirinya tidak nyata

20. Seorang anak laki-laki berusia 17 tahun dibawa keluarganya karena sering tiba-tiba mengeluarkan suara-suara aneh berulang-ulang dari mulutnya. Pasien merasa suara-suara aneh ini tiba-tiba muncul tanpa diketahuinya. Hal ini sudah berlangsung 2 tahun. Keluhan menghilang saat tidur. Tidak ditemukan adanya penurunan kesadaran setelah muncul suara-suara aneh tersebut. Pasien dibawa memeriksakan diri ke dokter untuk mengetahui hal apa yang terjadi pada pasien. Pada pemeriksaan tanda vital didapatkan hasil dalam batas normal. Pada pemeriksaan fisik lainnya tidak ditemukan kelainan. **Diagnosis pasien tersebut adalah…**

A. Kejang absans

B. Sindrom Tourette

C. Gangguan tics vokal transien

Belajar dokter

D. Gangguan tics vokal kronik

E. Ekolalia

D. Gangguan tics vokal kronik

Seorang anak laki-laki berusia 17 tahun dibawa keluarganya karena sering tiba-tiba mengeluarkan suara- suara aneh berulang-ulang dari mulutnya. Pasien merasa suara-suara aneh ini tiba-tiba muncul tanpa diketahuinya. Hal ini sudah berlangsung 2 tahun. Keluhan menghilang saat tidur. Tidak ditemukan adanya penurunan kesadaran setelah muncul suara-suara aneh tersebut. Pasien dibawa memeriksakan diri ke dokter untuk mengetahui hal apa yang terjadi pada pasien. Pada pemeriksaan tanda vital didapatkan hasil dalam batas normal. Pada pemeriksaan fisik lainnya tidak ditemukan kelainan. **Diagnosis pasien tersebut adalah...**

Terapi Gangguan Tic

- Pengobatan bergantung pada tingkat keparahan dan frekuensi tics;
- ➢Psikoterapi : dapat diindikasikan untuk meminimalkan kesulitan sosial sekunder yang disebabkan oleh tics yang parah.
- ➢*Behavioural techniques* : efektif dalam mengobati gangguan motorik kronis atau gangguan vokal.
- ➢Jika parah, tics dapat dikurangi dengan penggunaan **antipsikotik atipikal seperti risperidone**.
- ➢Jika tidak efektif, beri obat antipsikotik tipikal seperti pimozide atau haloperidol.
- ➢*Behavioural interventions* adalah pengobatan lini pertama.

Jawaban lainnya…

A. Kejang absans ➐ ada penurunan kesadaran setelah serangan

B. Sindrom Tourette ➐ 2 gejala motorik + 1 vokal

C. Gangguan tics vokal transien ➐ keluhan < 1 tahun

D. Gangguan tics vokal kronik ➐ jawaban tepat

E. Ekolalia ➐ pengucapan kata, frasa, atau kalimat dalam tuturan dari orang lain

21. Seorang laki-laki usia 35 tahun datang ke puskesmas dengan keluhan batuk berdahak sejak 1 bulan yang lalu. Keluhan disertai demam, nafsu makan menurun, nyeri saat menelan, berat badan menurun, dan banyak keringat pada malam hari. Pemeriksaan fisik BB 45 kg, TB 165 cm, TD 120/80 mmHg, HR 80 x/menit, RR 20 x/menit, T 37,3˚C, bercak putih di rongga mulut, ronki di apeks paru kanan. Pemeriksaan lab didapatkan kadar CD4 = 320 sel/µl. Pemeriksaan TCM didapatkan MTB (+) Rif sensitif. **Apakah tatalaksana yang tepat pada pasien ini?**

A. Segera memulai terapi ARV dan OAT bersamaan

B. Mulai terapi OAT setelah 2 minggu terapi ARV

C. Mulai terapi ARV setelah 8 minggu terapi OAT

D. Mulai terapi ARV setelah pengobatan TB selesai

E. Mulai terapi OAT setelah kadar CD4 > 500

C. Mulai terapi ARV setelah 8 minggu terapi OAT

Seorang laki-laki usia 35 tahun datang ke puskesmas dengan keluhan batuk berdahak sejak 1 bulan yang lalu. Keluhan disertai demam, nafsu makan menurun, nyeri saat menelan, berat badan menurun, dan banyak keringat pada malam hari. Pemeriksaan fisik BB 45 kg, TB 165 cm, TD 120/80 mmHg, HR 80 x/menit, RR 20 x/menit, T 37,3˚C, bercak putih di rongga mulut, ronki di apeks paru kanan. Pemeriksaan lab didapatkan kadar CD4 = 320 sel/µl. Pemeriksaan TCM didapatkan MTB (+) Rif sensitif. **Apakah tatalaksana yang tepat pada pasien ini?**

Jawaban lainnya...

A. Segera memulai terapi ARV dan OAT bersamaan : tidak tepat

B. Mulai terapi OAT setelah 2 minggu terapi ARV : tidak tepat

D. Mulai terapi ARV setelah pengobatan TB selesai : tidak tepat

E. Mulai terapi OAT setelah kadar CD4 > 500 : tidak tepat

Stadium Klinis HIV

Stadium 1

- Tidak ada gejala
- Limfadenopati Generalisata Persisten

Stadium 2

- Penurunan berat badan bersifat sedang yang tidak diketahui penyebabnya (<10% dari perkiraan berat badan atau berat badan sebelumnya)
- Infeksi saluran pernafasan yang berulang (sinusitis, tonsilitis, otitis media, faringitis)
- Herpes zoster
- Keilitis Angularis
- Ulkus mulut yang berulang
- Ruam kulit berupa papel yang gatal (*Papular pruritic eruption*)
- Dermatitis seboroik
- Infeksi jamur pada kuku

Stadium 3

- Penurunan berat badan yang tak diketahui penyebabnya (lebih dari 10% dari perkiraan berat badan atau berat badan sebelumnya)
- Diare kronis yang tak diketahui penyebabnya selama lebih dari 1 bulan
- Demam menetap yang tak diketahui penyebab
- Kandidiasis pada mulut yang menetap
- *Oral hairy leukoplakia*
- Tuberkulosis paru
- Infeksi bakteri yang berat (contoh: pneumonia, empiema, meningitis, piomiositis, infeksi tulang atau sendi, bakteraemia, penyakit inflamasi panggul yang berat)
- Stomatitis nekrotikans ulserative akut, gingivitis atau periodontitis
- Anemi yang tak diketahui penyebabnya (<8g/dl), netropeni (<0.5 x 10 g/l) dan/atau trombositopenia kronis (<50 x 10 g/l)

Stadium 4

- Sindrom wasting HIV
- Pneumonia Pneumocystis jiroveci
- Pneumonia bakteri berat yang berulang
- Infeksi Herpes simplex kronis (orolabial, genital, atau anorektal selama lebih dari 1 bulan atau viseral di bagian manapun)
- Kandidiasis esofageal (atau kandidiasis trakea, bronkus atau paru)
- Tuberkulosis ekstra paru
- Sarkoma Kaposi
- Penyakit cytomegalovirus (retinitis atau infeksi organ lain, tidak termasuk hati, limpa dan kelenjar getah bening)
- Toksoplasmosis di sistim saraf pusat
- Ensefalopati HIV
- Pneumonia Kriptokokus ekstrapulmoner, termasuk meningitis
- Infeksi mycobacteria non tuberkulosis yang menyebar
- Leukoencephalopathy multifocal progresif
- Cyrptosporidiosis kronis
- Isosporiasis kronis
- Mikosis diseminata (histoplasmosis, coccidiomycosis)
- Septikemi yang berulang(termasuk Salmonella non-tifoid)
- Limfoma (serebral atau Sel B non-Hodgkin)
- Karsinoma serviks invasif
- Leishmaniasis diseminata atipikal
- Nefropati ataukardiomiopati terkait HIV yang simtomatis

Diagnosis

- Serologi : rapid immunochromatography test dan EIA
- Virologis : DNA dan RNA HIV

Hasil	Interpretasi	Tindak Lanjut
A1 (-) atau A1 (-) A2 (-) A3 (-)	Non-reaktif	• Bila yakin tidak ada faktor risiko dan atau perilaku berisiko dilakukan LEBIH DARI tiga bulan sebelumnya maka pasien diberi konseling cara menjaga tetap negatif • Bila belum yakin ada tidaknya faktor risiko dan atau perilaku berisiko dilakukan DALAM tiga bulan terakhir maka dianjurkan untuk TES ULANG dalam 1 bulan
A1 (+) A2 (+) A3 (-) Atau A1 (+) A2 (-) A3 (-)	Indeterminate	Ulang tes dalam 1 bulan Konseling cara menjaga agar tetap negatif ke depannya
A1 (+) A2 (+) A3 (+)	Reaktif atau Positif	Lakukan konseling hasil tes positif dan rujuk untuk mendapatkan paket layanan PDP

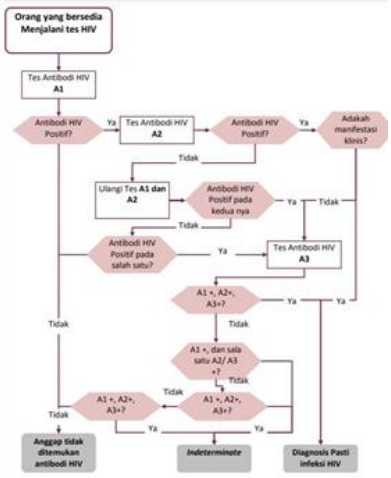

Tatalaksana

Rangkuman paduan terapi ARV lini pertama pada orang dewasa

Paduan pilihan	TDF + 3TC (atau FTC) + EFV dalam bentuk KDT
Paduan alternatif	AZT + 3TC + NVP
	AZT + 3TC + EFV
	TDF + 3TC (atau FTC) + NVP
	AZT + 3TC + EFV
	TDF + 3TC (atau FTC) + EFV

[a] Belum direkomendasikan pada pengguna rifampisin dan ibu hamil

NRTI	NNRTI	Protease Inhibitor	OTHERS
Zidovudine (AZT)*	Nevirapine (NVP)*	Lopinavir (LPV)*	Integrase Inhibitors
Stavudine (d4T)*	Efavirenz (EFV)*	Ritonavir (RTV)*	Raltegravir
Lamivudine (3TC)*		Atazanavir (ATV)	Fusion Inhibitor
Emtricitabine (FTC)		Saquinavir (SQV)	Enfuviritide (T-20)
Didanosine (ddI)		Indinavir (IDV)	Chemokine Co Receptor (CCR5 / CXCR4) Antagonists)
Abacavir (ABC)		Nelfinavir (NFV)	
NtRTI		Amprenavir (APV)	
Tenofovir (TDF)*		Fosamprenavir, (FPV), Tipranavir (TPV), Darunavir (DRV)	Maraviroc (CCR5 co receptor antagonists)
* The highlighted drugs are NOW available in the NACO ART programme			

Inisiasi ARV pada TB

- ODHA dengan TB ❼ pengobatan ARV dimulai sesegera mungkin dalam **8 minggu pertama** setelah inisiasi pengobatan TB.
- ODHA dengan TB yang dalam keadaan imunosupresi berat **(CD4 < 50 sel/µL)** harus mendapat terapi ARV dalam **2 minggu pertama** pengobatan TB.
- **Profilaksis kotrimoksazol 1x960 mg.**

- **Evaluasi :**
  - CD4 setiap 6 bulan
  - Viral load pada bulan ke 6 dan 12 setelah inisiasi ARV dan berikutnya setiap 12 bulan.

Efek samping ARV

OBAT	GEJALA
d4T	Neuropati prefer Asidosis laktat Lipodistrofi
ZDV	Anemi
NVP dan EFV	Hepatitis Ruam kulit
TDF	Azotemia
EFV	Toksisitas susunan saraf pusat
Protease Inhibitor	Toksisitas Gastrointestinal

22. Seorang laki laki berusia 19 tahun datang dengan keluhan gusi mudah berdarah. Keluhan disertai dengan rambut mudah rontok. Pasien mengatakan tidak suka makan buah- buahan. Pada pemeriksaan fisik didapatkan TD 110/60mmHg, HR 90bpm, RR 18x/menit, Tax 36.6C, gungsi edema dan tampak berdarah, perifollicular hemorrhages pada kaki, petechiae, ecchymosis dan swan neck hair. **Apakah diagnosis yang tepat pada pasien?**

A. Glossitis

B. Rickets

C. Beriberi

D. Pellagra

E. Scurvy

E. Scurvy (defisiensi vitamin C)

Seorang laki laki berusia 19 tahun datang dengan keluhan gusi mudah berdarah. Keluhan disertai dengan rambut mudah rontok. Pasien mengatakan tidak suka makan buah-buahan. Pada pemeriksaan fisik didapatkan TD 110/60mmHg, HR 90bpm, RR 18x/menit, Tax 36.6C, gungsi edema dan tampak berdarah, perifollicular hemorrhages pada kaki, petechiae, ecchymosis dan swan neck hair. **Apakah diagnosis yang tepat pada pasien?**

Belajar Dokter

Scurvy (defisiensi Vitamin C)

Etiologi	Tanda dan gejala
• **Intake vit. C kurang (faktor ekonomi/ faktor diet/alergi)** • Alcoholism • Smokers • GI tract dissorder • Iron overload ➋ vit.C dibuang oleh ginjal	• Anorexia • Gejala Kulit : Poor wound healing, Gusi bengkak & mudah berdarah, gigi mudah tanggal, mucocutaneous petechiae, ecchymosis, dan hyperkeratosis, corkscrew and swan-neck hairs, Perifollicular hemorrhages (ekstremitas bawah) • Bleeding

Patofisiologi

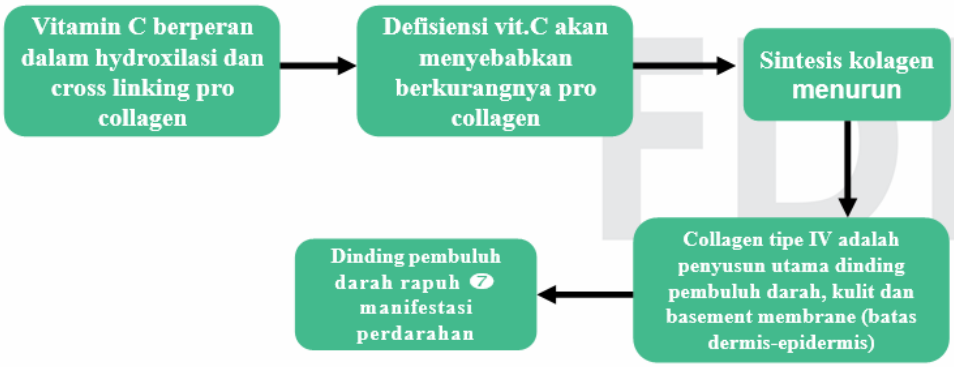

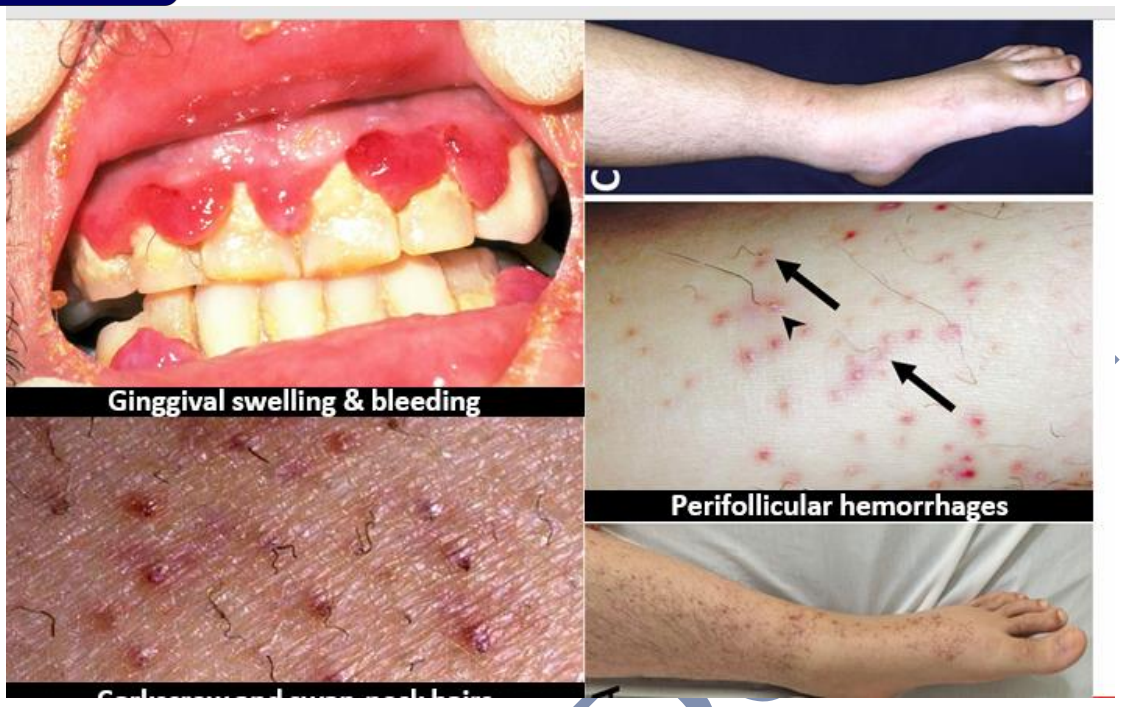

TABLE 96e-1 PRINCIPAL CLINICAL FINDINGS OF VITAMIN MALNUTRITION

Nutrient	Clinical Finding	Dietary Level per Day Associated with Overt Deficiency in Adults	Contributing Factors to Deficiency
Thiamine	Beriberi: neuropathy, muscle weakness and wasting, cardiomegaly, edema, ophthalmoplegia, confabulation	<0.3 mg/1000 kcal	Alcoholism, chronic diuretic use, hyperemesis, thiaminases in food
Riboflavin	Magenta tongue, angular stomatitis, seborrhea, cheilosis	<0.6 mg	Alcoholism
Niacin	Pellagra: pigmented rash of sun-exposed areas, bright red tongue, diarrhea, apathy, memory loss, disorientation	<9.0 niacin equivalents	Alcoholism, vitamin B_6 deficiency, riboflavin deficiency, tryptophan deficiency
Vitamin B_6	Seborrhea, glossitis, convulsions, neuropathy, depression, confusion, microcytic anemia	<0.2 mg	Alcoholism, isoniazid
Folate	Megaloblastic anemia, atrophic glossitis, depression, ↑ homocysteine	<100 μg/d	Alcoholism, sulfasalazine, pyrimethamine, triamterene
Vitamin B_{12}	Megaloblastic anemia, loss of vibratory and position sense, abnormal gait, dementia, impotence, loss of bladder and bowel control, ↑ homocysteine, ↑ methylmalonic acid	<1.0 μg/d	Gastric atrophy (pernicious anemia), terminal ileal disease, strict vegetarianism, acid-reducing drugs (e.g., H_2 blockers), metformin
Vitamin C	Scurvy: petechiae, ecchymosis, coiled hairs, inflamed and bleeding gums, joint effusion, poor wound healing, fatigue	<10 mg/d	Smoking, alcoholism
Vitamin A	Xerophthalmia, night blindness, Bitot's spots, follicular hyperkeratosis, impaired embryonic development, immune dysfunction	<300 μg/d	Fat malabsorption, infection, measles, alcoholism, protein-energy malnutrition
Vitamin D	Rickets: skeletal deformation, rachitic rosary, bowed legs; osteomalacia	<2.0 μg/d	Aging, lack of sunlight exposure, fat malabsorption, deeply pigmented skin
Vitamin E	Peripheral neuropathy, spinocerebellar ataxia, skeletal muscle atrophy, retinopathy	Not described unless underlying contributing factor is present	Occurs only with fat malabsorption or genetic abnormalities of vitamin E metabolism/transport
Vitamin K	Elevated prothrombin time, bleeding	<10 μg/d	Fat malabsorption, liver disease, antibiotic use

Terapi

- **Diet tinggi vitamin C**

Ascorbic acid :

- Oral ascorbic acid (vit.C) 100mg 3-5x/hari sampai total 4gr, kemudian dilanjutkan 100mg/hari
- Oral ascorbic acid 1gr/hari selama 4 hari, kemudian dilanjutkan 300mg selama 1 minggu

Jawaban lainnya...

A.Glossitis ❼ tidak tepat

B.Rickets ❼ def. vit. D

C.Beriberi ❼ def. vit. B1

D.Pellagra ❼ def. vit B3

23. Seorang laki laki berusia 26 tahun datang dengan keluhan demam sejak 9 hari yang lalu. Demam naik turun dengan interval bebas demam 3 hari, disertai menggigil, berkeringat dan nyeri seluruh tubuh. Diketahu bahwa pasien baru saja berkunjung ke Papua 2 minggu yang lalu untuk program internship. Pada pemeriksaan fisik ditemukan TD: 110/70 mmHg, N: 96 x/mnt, T: 38,5˚C, RR 22 x/mnt. Konjungtiva anemis, sklera ikterik. Hb 8,5 g/dL, apusan darah tipis diperoleh merozoit dengan gambaran "rossete pattern" **Apakah terapi pada kasus tersebut?**

A. DHP selama 3 hari + primakuin selama 1 hari

B. DHP selama 3 hari

C. DHP selama 3 hari + primakuin selama 14 hari

D. Artesunat 2,4mg/kgbb IV

E. DHP selama 14 hari + primakuin selama 3 hari

B. DHP selama 3 hari

Seorang laki laki berusia 26 tahun datang dengan keluhan demam sejak 9 hari yang lalu. Demam naik turun dengan interval bebas demam 3 hari, disertai menggigil, berkeringat dan nyeri seluruh tubuh. Diketahu bahwa pasien baru saja berkunjung ke Papua 2 minggu yang lalu untuk program internship. Pada pemeriksaan fisik ditemukan TD: 110/70 mmHg, N: 96 x/mnt, T: 38,5˚C, RR 22 x/mnt. Konjungtiva anemis, sklera ikterik. Hb 8,5 g/dL, apusan darah tipis diperoleh merozoit dengan gambaran "rossete pattern" **Apakah terapi pada kasus tersebut?**

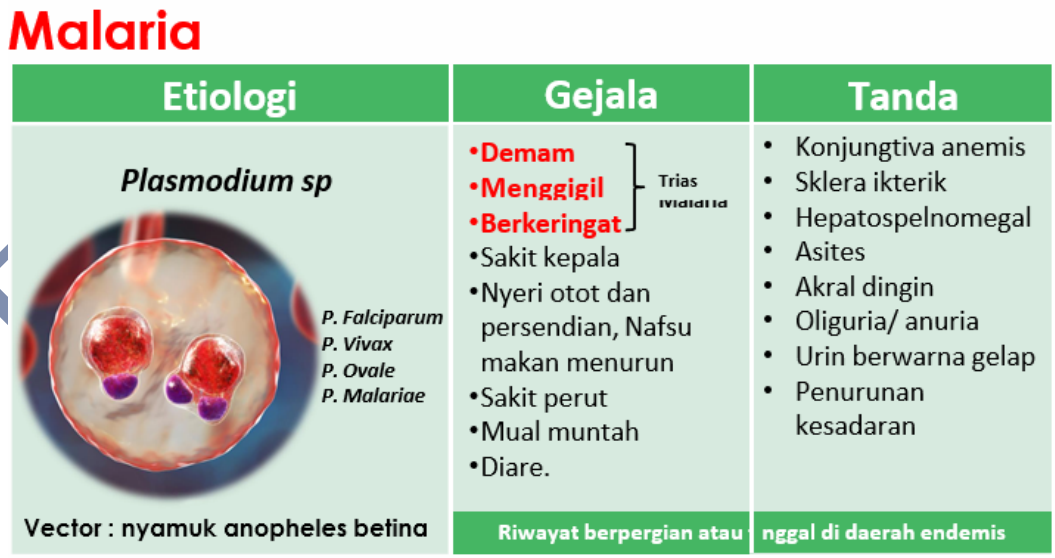

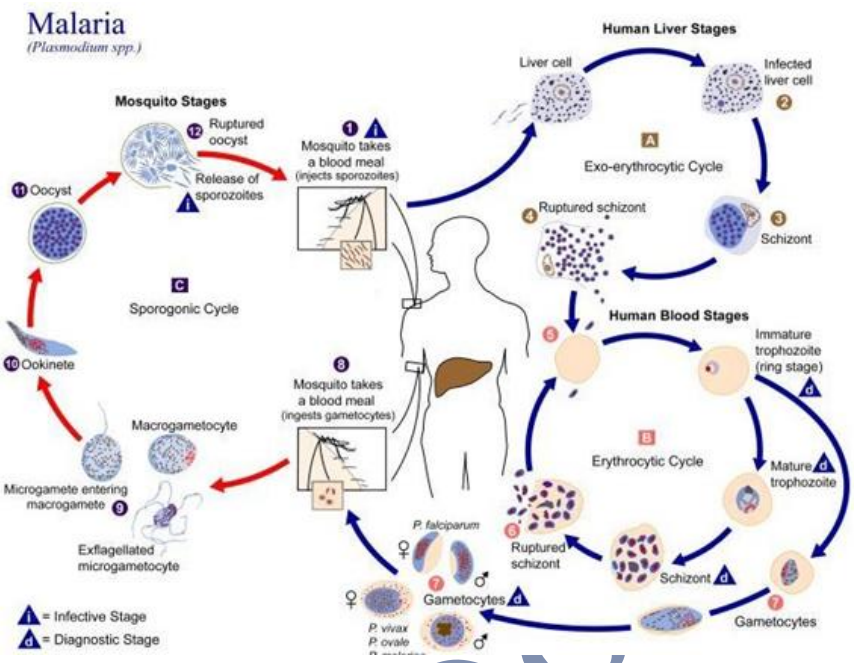

Penunjang

a) Apusan darah tebal dan tipis ditemukan parasit Plasmodium ❼ **Gold standard**

b) Rapid Diagnostic Test (RDT) : mendeteksi antigen PfHRP2 dan pLDH

	Falsiparum	Vivaks	Ovale	Malariae
A.k.a	*tropikana*	*tertiana*	*tertiana*	*kuartana*
Pola demam	intermiten atau kontinyu	interval bebas demam 2 hari	interval bebas demam 2 hari	interval bebas demam 3 hari
Tanda khas	**Maurer spots**	**Schufner dots**	**James dots**	**Ziemann's dots**
Tropozoit	Ringform, acide, accole ring	Ameboid, **ring**		**Pita** (band), rectangular
Skizont				**Rossete** (seperti mawar)
Gametosit	**Bulan sabit, pisang, sosis**	**Sferis**	Sferis	

belajar dokter

Medical Science Channel

Plasmodium Malariae

3. **Schizonts**

P. malariae schizonts have 6 to 12 merozoites with large nuclei, clustered around a mass of coarse, dark-brown pigment. Merozoites can occasionally be arranged as a rosette pattern.

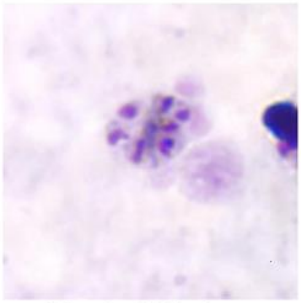

Schizont in a thick blood smear.

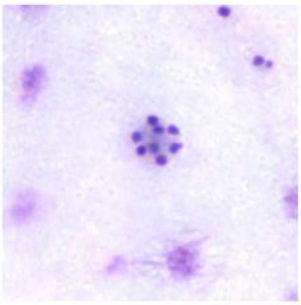

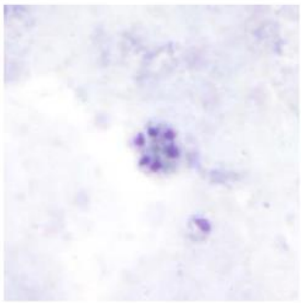

Schizont in thick blood smears. Note the classic "rosette" appearance of the merozoites.

	Lini Pertama (1st line)	Lini Kedua (2nd line)
Falsiparum	DHP (3 hari) + Primakuin (dosis tunggal)	Kina (Quinine) + Primakuin + Doksisiklin/ Tetrasiklin **(7hari)**
Vivax / Ovale	DHP (3 hari) + Primakuin (14 hari)	Kina + Primakuin **(14 hari)**
RELAPS	DHP (3hari) + Primakuin (14 hari, dosis ditingkatkan)	
Malariae	DHP (3 hari)	Kina (Quinine) + Primakuin + (Doksisiklin/ Tetrasiklin)
Mixed	DHP (3hari) + Primakuin (14 hari)	Kina (Quinine) + Primakuin + Doksisiklin/ Tetrasiklin **(14 hari)**
Hamil	DHP (3 hari)	-
Profilaksis	Lini I : Doksisiklin 1x100mg/hari, 2 hari sebelum berangkat, selama berada di daerah tsbt dan 1 bulan setelah kembali	Doksi Tidak boleh diberikan pada ibu hamil, anak <8th dan tidak boleh diberikan >3 bulan
	Lini II : Meflokuin 4mg/kgbb setiap minggu , mulai dari 2 minggu sebelum berangkat, selama dilokasi dan 2 bulan setelah kembali	Meflokuin untuk px yg K.I doksisiklin (ex: bumil dan anak anak)

Jawaban lainnya...

. DHP selama 3 hari + primakuin selama 1 hari ❼ falciparum
. DHP selama 3 hari + primakuin selama 14 hari ❼ vivax/ovale
. Artesunat 2,4mg/kgbb IV ❼ malaria berat
DHP selama 14 hari + primakuin selama 3 hari ❼ tidak tepat

24. Seorang wanita berusia 32 tahun dibawa keluarganya ke IGD dengan keluhan demam tinggi sejak 3 hari yang lalu. Pasien sempat mengeluhkan nyeri perut dan diare sebelumnya. Dari hasil pemeriksaan fisik didapatkan

tekanan darah 90/50 mmHg, nadi 110x/menit, RR 22x/menit, suhu 39,2oC. Pemeriksaan darah lengkap didapatkan didapatkan leukosit 20.000/µL. Setelah pemberian cairan secara adekuat pasien belum mengalami perbaikan. Dokter menggunakan kriteria qSOFA untuk menegakan diagnosis pasien. **Manakah dibawah ini yang termasuk dalam kriteria qSOFA?**

A. Laju pernapasan >30

B. Tekanan darah diastolik <90

C. Tekanan darah sistolik ≤100

D. Suhu tubuh >38C

E. Laju pernapasan <22

C. Tekanan darah sistolik ≤100

Seorang wanita berusia 32 tahun dibawa keluarganya ke IGD dengan keluhan demam tinggi sejak 3 hari yang lalu. Pasien sempat mengeluhkan nyeri perut dan diare sebelumnya. Dari hasil pemeriksaan fisik didapatkan tekanan darah 90/50 mmHg, nadi 110x/menit, RR 22x/menit, suhu 39,2°C. Pemeriksaan darah lengkap didapatkan didapatkan leukosit 20.000/µL. Setelah pemberian cairan secara adekuat pasien belum mengalami perbaikan. Dokter menggunakan kriteria qSOFA untuk menegakan diagnosis pasien. **Manakah dibawah ini yang termasuk dalam kriteria qSOFA?**

Belajar Dokter

belajar dokter

Medical Science Channel

Sepsis

Disfungsi organ yang mengancam nyawa, disebabkan oleh disregulasi respons tubuh terhadap infeksi

Etiologi

70% bakteri gram negatif

Gejala klinis

- Tergantung etiologi
- Demam
- Malaise
- Penurunan kesadaran
- Distress nafas

Penunjang

- Darah lengkap dgn hitung differential
- Glukosa darah
- Laktat
- AGD
- Urinalisis
- BUN/SC
- Kultur darah
- Rontgen

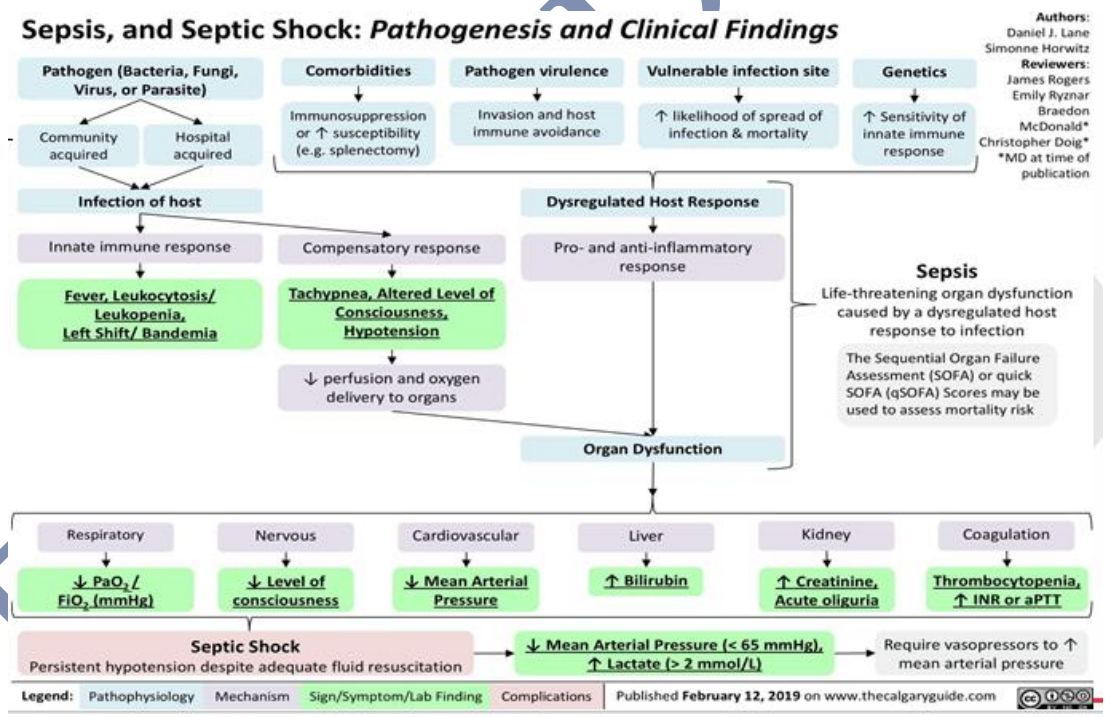

Diagnosis Sepsis dengan qSOFA

Kriteria qSOFA	Poi
Laju pernapasan ≥ 22x/menit	
Perubahan status men	
Tekanan	

Sepsis : Curiga adanya infeksi + qSOFA ≥2
Syok sepsis : kriteria sepsis + merespon dengan vasopressor untuk mencapai MAP ≥ 65 mmHg + Laktat > 2 mmoL

Tabel 1. Perbandingan kriteria diagnostik sepsis.[1,2] Premia Putra, Made. Pendekatan Sepsis dengan Skor SOFA. 2018. CDK-267/ vol. 45 no. 8 th. 2018

	Lama	Baru
SIRS	Takikardi (>90x/menit)	Tidak ada istilah SIRS
	Takipnea (>20x/menit)	
	Temperatur (<36°C atau >38°C)	
	Leukositosis >12.000 μL^{-1} atau leukopeni <4.000 μL^{-1}	
Sepsis	SIRS + fokal infeksi	Suspek atau dengan infeksi +
		2 dari 3 tanda qSOFA
		Tekanan darah sistol ≤ 100 mmHg
		Laju pernapasan ≥22x/menit
		Penurunan kesadaran (GCS ≤13)
		Atau peningkatan skor SOFA ≥ 2
Sepsis Berat	Sepsis + disfungsi organ	Tidak ada istilah Sepsis Berat
	Laktat > 2 mmol/L	
	Kreatinin > 2 mg/dL	
	Bilirubin > 2 mg/dL	
	Trombosit < 100.000 µL	
	Koagulopati (INR >1,5)	
Syok Sepsis	Sepsis + Hipotensi	Sepsis +
	Setelah mendapatkan cairan yang adekuat	Vasopresor untuk mencapai MAP >65 mmHg +
		Laktat >2 mmol/L setelah mendapatkan cairan resusitasi adekuat

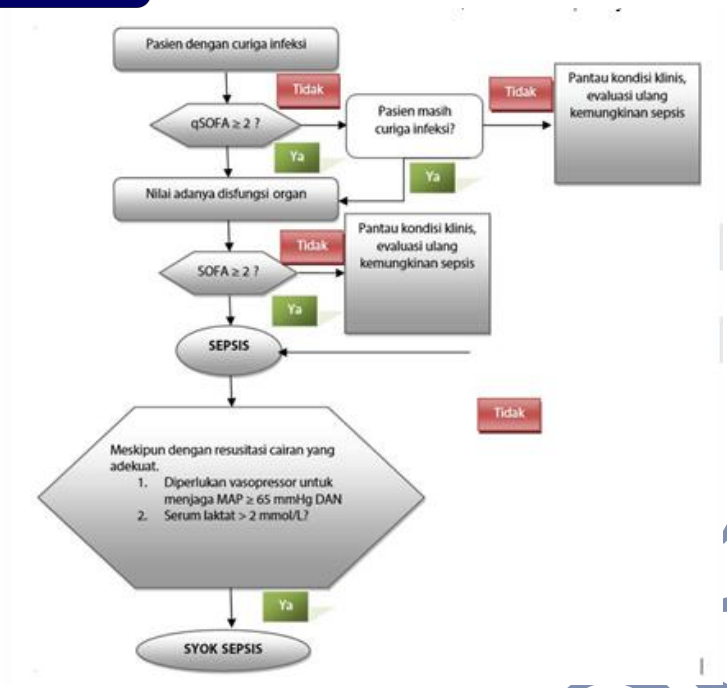

Penanganan Sepsis (dalam 1 jam)

Jawaban lainnya…

A. Laju pernapasan >30 ➋ RR>22x/menit
B. Tekanan darah diastolik <90 ➋ sistolik ≥100mmHg
D. Suhu tubuh >38C ➋ suhu tidak termasuk dalam kriteria qSOFA
E. Laju pernapasan <22 ➋ RR>22x/menit

25. Seorang laki-laki usia 68 tahun baru saja terdiagnosis diabetes mellitus tipe 2. Dari hasil pemeriksaan fisik TB = 162 cm, BB = 98 kg, TD 130/70, HR 90x/m, RR 20x/m, suhu 36,5. Pemeriksaan penunjang GDP = 230, GDS = 356, GD2PP = 280, HbA1C = 7,8. Dokter memberikan terapi obat oral DM tipe 2 dan menganjurkan pasien untuk menurunkan berat badan. **Berapakah target penurunan berat badan pasien dalam 3-6 bulan pertama?**

A. 5-10%

B. 10-15%

C. 10-20%

D. 20-25%

E. 25-30%

A. 5-10%

Keywords:

- Pasien diabetes mellitus tipe 2.
- TB = 162 cm, BB = 98 kg
- GDP = 230, GDS = 356, GD2PP = 280, HbA1C = 7,8.

Target penurunan BB pasien dalam 3-6 bulan pertama adalah...

Diabetes Melitus

- **Definisi**: suatu penyakit atau gangguan metabolisme kronis dengan multi etiologi yang ditandai dengan tingginya kadar gula darah
- **Klasifikasi** :

Klasifikasi	Deskripsi
Tipe 1	Destruksi sel beta, umumnya berhubungan dengan pada defisiensi insulin absolut - Autoimun - Idiopatik
Tipe 2	Bervariasi, mulai yang dominan resistensi insulin disertai defisiensi insulin relatif sampai yang dominan defek sekresi insulin disertai resistensi insulin
Diabetes melitus gestasional	Diabetes yang didiagnosis pada trimester kedua atau ketiga kehamilan dimana sebelum kehamilan tidak didapatkan diabetes
Tipe spesifik yang berkaitan dengan penyebab lain	- Sindroma diabetes monogenik (diabetes neonatal, *maturity – onset diabetes of the young* [MODY]) - Penyakit eksokrin pankreas (fibrosis kistik, pankreatitis) - Disebabkan oleh obat atau zat kimia (misalnya penggunaan glukokortikoid pada terapi HIV/AIDS atau setelah transplantasi organ)

belajar Dokter

Diabetes Mellitus

- Keluhan klasik DM: poliuria, polidipsi, polifagia, dan penurunan berat badan yang tidak dapat dijelaskan penyebabnya
- Keluhan lain: lemah badan, kesemutan, gatal, mata kabur, dan disfungsi ereksi pada pria, serta pruritus vulva pada wanita.
- Pemeriksaan penunjang:

Tabel 4. Kadar tes laboratorium darah untuk diagnosis daibetes dan prediabetes.

	HbA1c (%)	Glukosa darah puasa (mg/dL)	Glukosa plasma 2 jam setelah TTGO (mg/dL)
Diabetes	≥ 6,5	≥ 126 mg/dL	≥ 200 mg/dL
Prediabetes	5,7-6,4	100-125	140-199
Normal	< 5,7	< 100	< 140

Kebutuhan Kalori DMT2

1. Menghitung Berat badan Ideal

- Perhitungan berat badan ideal (BBI) menggunakan rumus Broca yang dimodifikasi:
  - Berat badan ideal =
    90% x (TB dalam cm - 100) x 1 kg
  - Bagi pria dengan tinggi badan di bawah 160 cm dan wanita di bawah 150 cm, rumus dimodifikasi menjadi:
    Berat badan ideal (BBI) =
    (TB dalam cm – 100) x 1 kg
- BB normal : BB ideal ± 10 %
- Kurus : kurang dari BB ideal – 10%
- Gemuk : lebih dari BB ideal + 10%

- Perhitungan berat badan ideal menurut Indeks Massa Tubuh (IMT).
  Indeks massa tubuh dapat dihitung dengan rumus :
  IMT = BB (kg)/TB (m^2)
  Klasifikasi IMT :
  - BB kurang < 18,5
  - BB normal 18,5 – 22,9
  - BB lebih ≥ 23,0
    - Dengan risiko 23,0 – 24,9
    - Obese I 25,0 – 29,9
    - Obese II ≥ 30

Kebutuhan Kalori DMT2

2. Menghitung keburuhan kalori basal
   Kalori basal = **25-30 kal/kgBB ideal**.

3. Mempertimbangkan faktor-faktor yang mempengaruhi kebutuhan kalori :

Faktor-faktor yang menentukan kebutuhan kalori antara lain :

- **Jenis Kelamin**
  Kebutuhan kalori basal perhari untuk perempuan sebesar 25 kal/kgBB sedangkan untuk pria sebesar 30 kal/kgBB.
- **Umur**
  - Pasien usia di atas 40 tahun, kebutuhan kalori dikurangi 5% untuk setiap dekade antara 40 dan 59 tahun.
  - Pasien usia di antara 60 dan 69 tahun, dikurangi 10%.

Kebutuhan Kalori DMT2

Aktivitas Fisik atau Pekerjaan

- Kebutuhan kalori dapat ditambah sesuai dengan intensitas aktivitas fisik.
- Penambahan sejumlah 10% dari kebutuhan basal diberikan pada keadaan istirahat.
- Penambahan sejumlah 20% pada pasein dengan aktivitas ringan : pegawai kantor, guru, ibu rumah tangga
- Penambahan sejumlah 30% pada aktivitas sedang : pegawai industri ringan, mahasiswa, militer yang sedang tidak perang
- Penambahan sejumlah 40% pada aktivitas berat: petani, buruh, atlet, militer dalam keadaan latihan
- Penambahan sejumlah 50% pada aktivitas sangat berat : tukang becak, tukang gali

Stres Metabolik

- Penambahan 10 – 30% tergantung dari beratnya stress metabolik (sepsis, operasi, trauma).

Berat Badan

Kalori makanan yang sudah dihitung, dibagi dalam 3 porsi besar untuk makan pagi (20%), siang (30%) dan sore (25%) serta 2-3 porsi makanan ringan (10-15%) di antaranya. Tetapi pada kelompok tertentu bisa disesuaikan dengan kebutuhan.

Obesitas pada DM tipe 2

Tujuan penatalaksanaan obesitas pada DM tipe 2 :

- Menurunkan berat badan
- Menurunkan glukosa darah
- Memperbaiki profil lipid
- Memperbaiki tekanan darah
- Mengurangi tekanan mekanis pada ekstremitas bawah (pada pinggul dan lutut)

Target penurunan berat badan : **5-10%**

Tatalaksana obesitas pada pasien DM tipe 2 : Terapi nutrisi medis, aktivitas fisik dan perubahan perilaku

Kebutuhan kalori pasien DMT2 dengan obesitas

Berat Badan

- Penyandang DM yang gemuk, kebutuhan kalori dikurangi sekitar 20 – 30% tergantung kepada tingkat kegemukan.
- Penyandang DM kurus, kebutuhan kalori ditambah sekitar 20 – 30% sesuai dengan kebutuhan untuk meningkatkan BB.
- Jumlah kalori yang diberikan paling sedikit 1000 – 1200 kal perhari untuk wanita dan 1200 – 1600 kal perhari untuk pria.

Jawaban lainnya...

B. 10-15% -> tidak tepat

C. 10-20% -> tidak tepat

D. 20-25% -> tidak tepat

E. 25-30% -> tidak tepat

Jadi, Target penurunan BB pasien dalam 3-6 bulan pertama adalah...

A. 5-10%

26. Seorang laki-laki, usia 43 tahun, diantar ke UGD RS dengan keluhan penurunan kesadaran. Pasien menderita DM tipe II sejak 5 tahun yang lalu. Pada pemeriksaan fisik didapatkan GCS 11, TD 70/40 mmHg, nadi 112x/menit, RR 20x/menit, turgor kulit menurun dan produksi urine menurun. Pada pemeriksaan lab didapatkan Na 162 mEq/L, K 5.7 mEq/L, BUN 170 mg/dL, kreatinin 2.2 mg/dL, Ph 7,38, GDA 700 mg/dL, keton (-). Dokter mendiagnosis pasien mengalami krisis hiperhlikemia. **Apakah terapi yang tepat pada pasien?**

A. Insulin rapid acting 4IU SC

B. Insulin bolus 1 IU/kgBB (IV) dilanjutkan dengan IV insulin drip 1 IU/kgBB jam

C. Insulin bolus 0.1 IU/kgBB (IV) dilanjutkan dengan IV insulin drip 0.1 IU/kgBB jam

D. Insulin bolus 1 IU/kgBB (SC) dilanjutkan dengan SC insulin drip 1 IU/kgBB jam

E. Insulin bolus of 0.1 IU/kgBB (SC) dilanjutkan dengan SC insulin drip 0.1 IU/kgBB jam

C. Insulin bolus 0.1 IU/kgBB (IV) dilanjutkan dengan IV insulin drip 0.1 IU/kgBB jam

Seorang laki-laki, usia 43 tahun, diantar ke UGD RS dengan keluhan penurunan kesadaran. Pasien menderita DM tipe II sejak 5 tahun yang lalu. Pada pemeriksaan fisik didapatkan GCS 11, TD 70/40 mmHg, nadi 112x/menit, RR 20x/menit, turgor kulit menurun dan produksi urine menurun. Pada pemeriksaan lab didapatkan Na 162 mEq/L, K 5.7 mEq/L, BUN 170 mg/dL, kreatinin 2.2 mg/dL, Ph 7,38, GDA 700 mg/dL, keton (-). Dokter mendiagnosis pasien mengalami krisis hiperhlikemia. **Apakah terapi yang tepat pada pasien?**

Hyperglycemic Hyperosmolar State (HHS)

→ Dekompensasi metabolik diabetes yang ditandai dengan hiperglikemia berat, dehidrasi berat, dan penurunan kesadaran

Gejala	Penunjang
1. Pasien apatis sampai koma 2. Tanda-tanda dehidrasi berat : turgor buruk, mukosa bibir kering, mata cekung, ekstremitas dingin, nadi cepat dan lemah. 3. Kelainan neurologis berupa kejang umum, lokal, maupun mioklonik 4. Hipotensi postural 5. Tidak ada bau aseton atau nafas kussmaul	**1. GD >600mg/dL** **2. Ph >7,3** **3. Osmolaritas >320 mOsm/kg** **4. Ketosis (-)**

belajar dokter
Medical Science Channel
Belajar Dokter

belajar dokter

Medical Science Channel

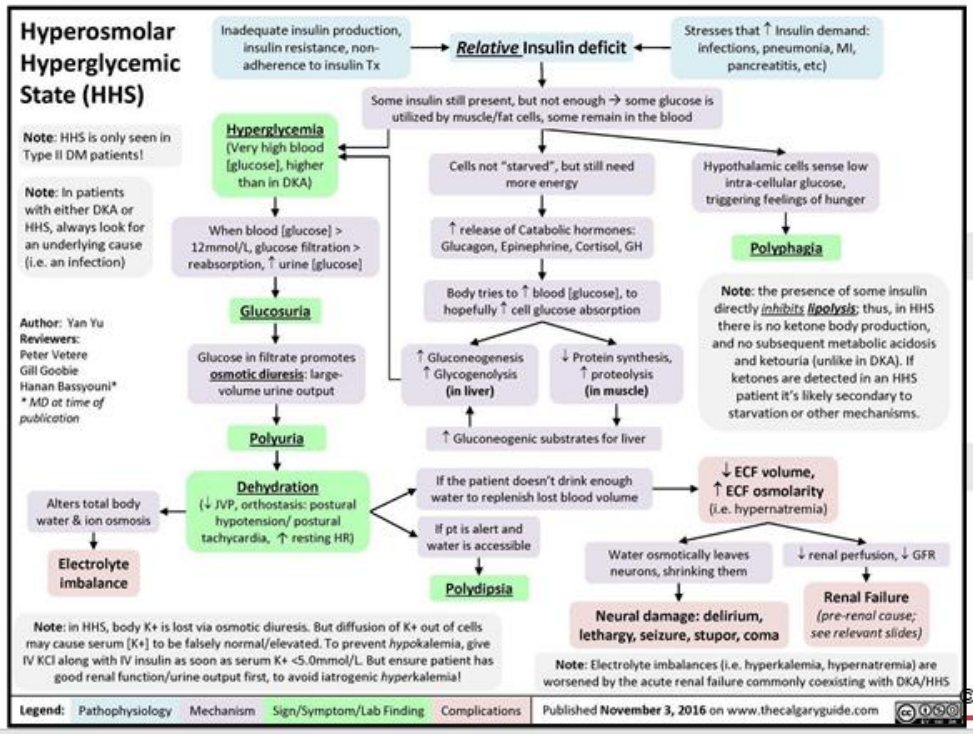

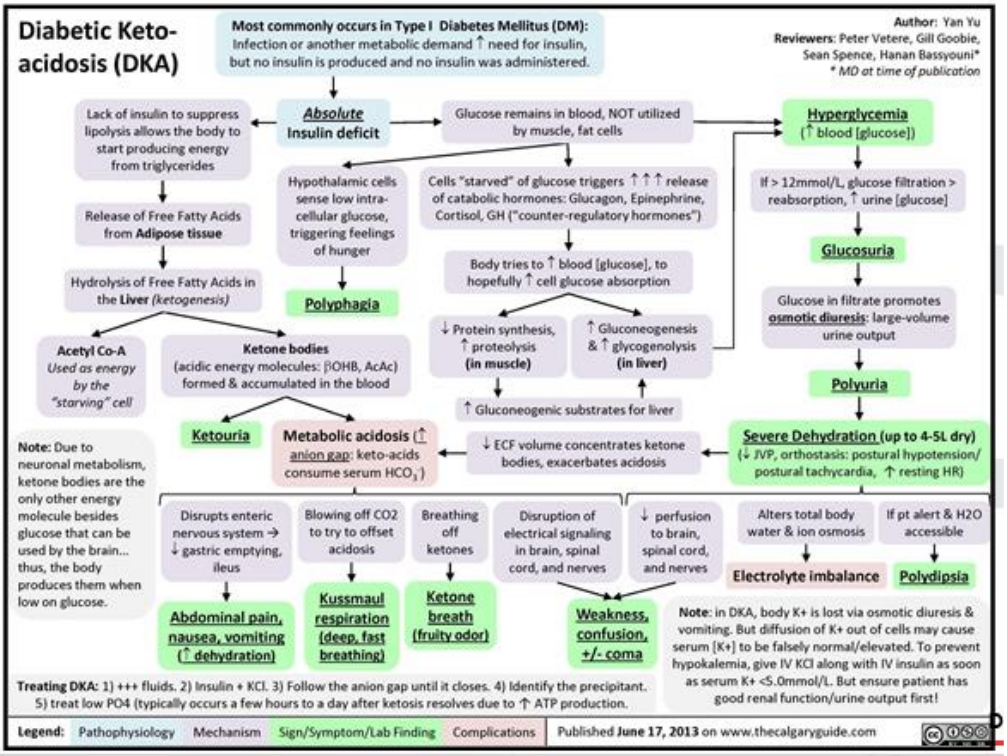

KAD vs HHS

- Pada KAD terjadi **defisiensi insulin absolute** ➐terjadi lipolysis yang massif (insulin berperan dalam menekan lipolysis, jika sama sekali tidak ada insulin/absolute ➐ lipolysis akan massif) ➐ Pemecahan lipid akan menghasilkan badan keton (bersifat asam) ➐ **asidosis metabolic dan ketonuria**
- Pada HHS terjadi **defisiensi insulin relative** (masih ada sisa2 insulin yang bisa menekan lipolysis ➐ tidak terbentuk badan keton) ➐ terjadi hyperglycemia yang sangat tinggi ➐ glukosa pada tubulus ginjal akan menarik air ➐ **osmotic diuresis ➐ dehidrasi**

	KAD	HHS
pH	≤7.30	>7.30
Plasma Glucose	>250 mg/dl	>600 mg/dl
Plasma and urine ketones	Positive	None or trace
Anion gap	>12	<12
Serum Osmolality	Variable	>320 mOsm/kg

Osmolaritas : **2(Na) + (glukosa/18) + (BUN/2,8)**

Terapi farmakologi
1. Rehidrasi 1–3 L of 0.9% normal saline dalam 2–3 jam pertama
2. Insulin IV insulin bolus 0.1 IU/kgBB dilanjutkan dengan IV insulin drip 0.1 IU/kgBB jam
3. Elektrolit • Jika awalnya kalium <3,3 mEq/L, tunda pemberian insulin➐ koreksi dulu hingga kalium 3,3-5 mEq • Jika kalium awalnya sudah 3,3 – 5mEq ➐ berikan 20-30mEq kalium setiap liter cairan intravena yang diberikan

INSULIN MENYEBABKAN SHIFTING KALIUM KEDALAM➐ jika hypokalemia langsung diberikan insulin tanpa dikoreksi ➐ KALIUM SEMAKIN TURUN ➐ ARITMIA

Jawaban lainnya...

A. Insulin rapid acting 4IU SC ❼ tidak tepat

B. Insulin bolus of 1 IU/kgBB (IV) dilanjutkan dengan IV insulin drip 1 IU/kgBB jam ❼ dosis tidak tepat

D. Insulin bolus 1 IU/kgBB (SC) dilanjutkan dengan SC insulin drip 1 IU/kgBB jam ❼ cara pemberian dan dosis tidak tepat

E. Insulin bolus of 0.1 IU/kgBB (SC) dilanjutkan dengan SC insulin drip 0.1 IU/kgBB jam❼ cara pemberian tidak tepat

27. Seorang pria 25 tahun, datang dengan keluhan demam sejak 11 hari yang lalu. Keluhan disertai nyeri perut, mencret dan lemas. Pasien mengaku muntah setiap selesai makan. Pada pemeriksaan fisik TD 120/60, HR 80x/menit, RR 18x/menit, T 38,7C. Lidah kotor dan tremor. Pada pemeriksaan laboratorium didapatkan titer O tifoid 1/480, titer H 1/320, titer paratifoid 1/80. **Apakah indikasi rawat inap pada pasien diatas?**

A. Demam >38 C

B. Nyeri perut

C. Titer >480

D. Demam >10 hari

E. Gangguan intake

E. Gangguan intake

Seorang pria 25 tahun, datang dengan keluhan demam sejak 11 hari yang lalu. Keluhan disertai nyeri perut, mencret dan lemas. Pasien mengaku muntah setiap selesai makan. Pada pemeriksaan fisik TD 120/60, HR 80x/menit, RR 18x/menit, T 38,7C. Lidah kotor dan tremor. Pada

Belajar Dokter

pemeriksaan laboratorium didapatkan titer O tifoid 1/480, titer H 1/320, titer paratifoid 1/80. **Apakah indikasi rawat inap pada pasien diatas?**

Thyphoid Fever

Etiologi	Tanda dan gejala
Salmonella typhi* & *paratyphi **Gram negatif, bentuk batang, motil** **Inkubasi : 10-14hari**	**Gejala** • **Demam tinggi >7hari, pola Step ladder** • **GIT : diare, obstipasi, nyeri perut, meteorismus** • Nyeri kepala, malaise, nausea, nyeri otot, anorexia **Tanda** • Bradikardia relatif • Lidah thypoid • Rose spot • Penurunan kesadaran

FIGURE 190-2 **"Rose spots,"** the rash of enteric fever due to *Salmonella typhi* or *Salmonella paratyphi*.

Typhoid Tongue
(kotor di tengah merah di tepi, tremor)

Penunjang

Darah lengkap (tidak spesifik)	**Serologi** (4-5 hari pertama demam) a. IgM antigen O9 Salmonella thypi (Tubex) b. Enzyme Immunoassay tes❼ IgM & IgG (Typhidot)

Tes Widal

- Not recommended
- Setelah demam hari ke 7
- Positif bila titer aglutinin O minimal 1/320 atau terdapat kenaikan titer hingga 4 kali lipat pada pemeriksaan ulang dengan interval 1 minggu.
- Hasil positif palsu tinggi.

Kultur Salmonella typhi (gold standard)

- Darah : Pada minggu pertama sampai akhir minggu ke-2
- Feses : Pada minggu kedua
- Urin : Pada minggu kedua atau ketiga
- Cairan empedu : Pada stadium lanjut penyakit, untuk mendeteksi carrier

Terapi Typhoid

Kloramfenikol	Dewasa: 4x500 mg selama 10 hari Anak 100 mg/kgBB/hari, PO /IV , dibagi 4 dosis, selama 10-14 hari
Seftriakson	Dewasa: 2-4gr/hari selama 3-5 hari Anak: 80 mg/kgBB/hari, IM atau IV, dosis
Ampisilin dan amoksisilin	Dewasa: (1.5-2) gr/hr selama 7-10 hari Anak: 100 mg/kgbb/hari PO/IV, dibagi 3 dosis, selama 10 hari.
Kotrimoksazol	Dewasa: 2x(160-800) selama 7-10 hari Anak: Kotrimoksazol 4-6 mg/ kgBB/hari, PO, dibagi 2 dosis, selama 10 hari.
Ciprofloxacin	Dewasa 2x500 mg selama 1 minggu
Sefiksim	Dewasa : 2x100mg selama 10 hari Anak: 20 mg/kgBB/hari, PO, dibagi menjadi 2 dosis, selama 10 hari

Indikasi rawat jalan

- Gejala klinis ringan, tidak ada tandatanda komplikasi atau komorbid yang membahayakan.
- Kesadaran baik.
- Dapat makan serta minum dengan baik.
- Keluarga cukup mengerti cara-cara merawat dan tanda-tanda bahaya yang akan timbul dari tifoid.
- Rumah tangga pasien memiliki dan melaksanakan sistem pembuangan eksret (feses, urin, cairan muntah) yang memenuhi persyaratan kesehatan.

Jika indikasi rawat jalan tidak terpenuhi ❼ disarankan rawat inap

Komplikasi

1. Perforasi ileum
2. Hepatic and splenic abscesses
3. Typhoid encephalopathy

FIGURE 190-3 **Typical ileal perforation associated with *Salmonella typhi* infection.** *(From JM Saxe, R Cropsey: Is operative management effective in treatment of perforated typhoid? Am J Surg 189:342, 2005.)*

Jawaban lainnya...

A. Demam >38 C ❼ tidak tepat

B. Nyeri perut ❼ tidak tepat

C. Titer >480 ❼ tidak tepat

D. Demam >10 hari ❼ tidak tepat

28. Seorang laki-laki usia 50 tahun datang ke poli penyakit dalam untuk kontrol. Pasien memiliki riwayat DM dan CKD sejak 5 tahun yang lalu. Pada pemeriksaan fisik didapatkan BB 90kg dengan TB 160cm, TD 140/90 mmHg, HR 80 x/menit, RR 22 x/menit, T 37,2˚C. Dokter mengatakan pasien dengan CKD memiliki risiko komplikasi jantung karena penumpukan Homocysteine**. Apakah terapi yang dapat diberikan untuk mengurangi risiko komplikasi tersebut?**

A. Ascorbic acid

B. Mecobalamin

C. Folic acid

D. Thiamin

E. Riboflavin

C. Folic acid

Seorang laki-laki usia 50 tahun datang ke poli penyakit dalam untuk kontrol. Pasien memiliki riwayat DM dan CKD sejak 5 tahun yang lalu. Pada pemeriksaan fisik didapatkan BB 90kg dengan TB 160cm, TD 140/90 mmHg, HR 80 x/menit, RR 22 x/menit, T 37,2˚C. Dokter mengatakan pasien dengan CKD memiliki risiko komplikasi jantung karena penumpukan Homocysteine. **Apakah terapi yang dapat diberikan untuk mengurangi risiko komplikasi tersebut?**

Chronic Kidney Disease (CKD)

Definisi :

- Kerusakan ginjal **> 3 bulan**, berupa kelainan struktural/ fungsional, dengan atau tanpa penurunan GFR
- **GFR < 60 ml/menit/1, 73 m²** selama 3 bulan, dengan atau tanpa kerusakan ginjal.

Stages of CKD of all types

Stage	Qualitative Description	GFR (mL/min/1.73 m²)
1	Kidney damage – normal GFR	> 90*
2	Kidney damage – mild ↓ GFR	60-89*
3a	Moderate ↓ GFR	45-59
3b	Moderate ↓ GFR	30-44
4	Severe ↓ GFR	15-29
5	End-stage renal disease	<15

*A GFR >60 mL/min/1.73 m² in isolation is not CKD, unless other evidence of kidney damage is present

CKD, chronic kidney disease; *GFR*, glomerular filtration rate

belajar dokter

belajar dokter

Medical Science Channel

Kidney disease ≥ 3 month :

GFR (Cockroft Gault)

- < 60 ml/mnt/1.73 m2 = CKD
- ≥ 60 ml/mnt/1.73 m2
  - Kidney damage (-) - normal
  - Kidney damage (+) = CKD

Menghitung GFR

Cockcroft-Gault Formula for Estimating Creatinine Clearance

$$\text{CrCl (mL/min)} = \frac{(140\text{-age}) \times \text{Lean Body Weight (kg)}}{\text{Serum Creatinine (mg/dL)} \times 72} \quad (\times 0.85 \text{ if female})$$

Tanda dan gejala

- Gejala penyakit dasar (ex : DM, ISK, BSK, hipertensi, SLE)
- **Sindrom uremia** (lemah, letargi, anoreksia, mual, muntah, nocturia, kelebihan volume cairan , neuropati perifer, **pruritus**, *uremic frost*, perikarditis, kejang sampai koma)
- Gejala komplikasinya (hipertensi, anemia, osteodistrofi renal, gagal jantung, asidosis metabolic, gangguan keseimbangan elektrolit)

Pemeriksaan Penunjang :

- Sesuai penyakit yang mendasarinya
- Penurunan faal ginjal ❼ Ureum dan kreatinin meningkat, LFG menurun
- Urinalisa : Proteinuria, hematuria, leukosuria
- Biokimiawi darah : anemia, hiper/hipokalemia, hiponatremia, hiper/hipokloremia, hiperfosfatemia, hipokalsemia, asidosis metabolik
- USG ginjal : Ukuran ginjal mengecil, korteks menipis, adanya hidronefrosis/ batu ginjal, kista, massa, kalsifikasi
- Foto polos abdomen : bisa tampak batu radio-opak
- Biopsi ginjal

Tatalaksana :

- **Treatment of comorbid condition (DM, autoimun, obstruction, infection,**
- **Slowing progression (diet, blood pressure control)**
- **CVD risk reduction (Lipid profile, hyperhomosistemia, smoking)**
- **Evaluating and treat complications (anemia, hyperphosphatemia,**
- **Preparation for kidney replacement therapy (KIE, A-V fistula)**
- **RRT (hemodialisis, CAPD)**

Stage	Description	GFR	Action
1	Kidney damage with normal or increased GFR	> 90	Diagnosis and treatment; slow progression, CVD risk reduction
2	Kidney damage with midley decreased GFR	60 – 89	Estimates progression
3	Moderately decreased GFR	30 – 59	Evaluate and treat complication
4	Severely decreased GFR	15 – 29	Prepare for renal-replacement-therapy (RRT)
5	Kidney Failure	< 15	RRT

Hyperhomocysteinemia

- Homosistein merupakan asam amino yang menjadi perantara dalam metabolism methionine.
- 85% pasien CKD mengalami hyperhomocysteinemia
- Hyperhomocysteinemia menyebabkan :
  - Memicu oxidative stress & menghambat kerja vasodilatasi oleh NO ➐ disfungsi endotel ➐ endothelial injury
  - Mengaktivasi metalloproteinases ➐ memicu sintesis kolagen ➐ menurunkan elastisitas vascular
  - Membantu pembentukan atherosclerosis
- **Hyperhomocysteinemia dapat dicegah dengan pemberian asam folat**

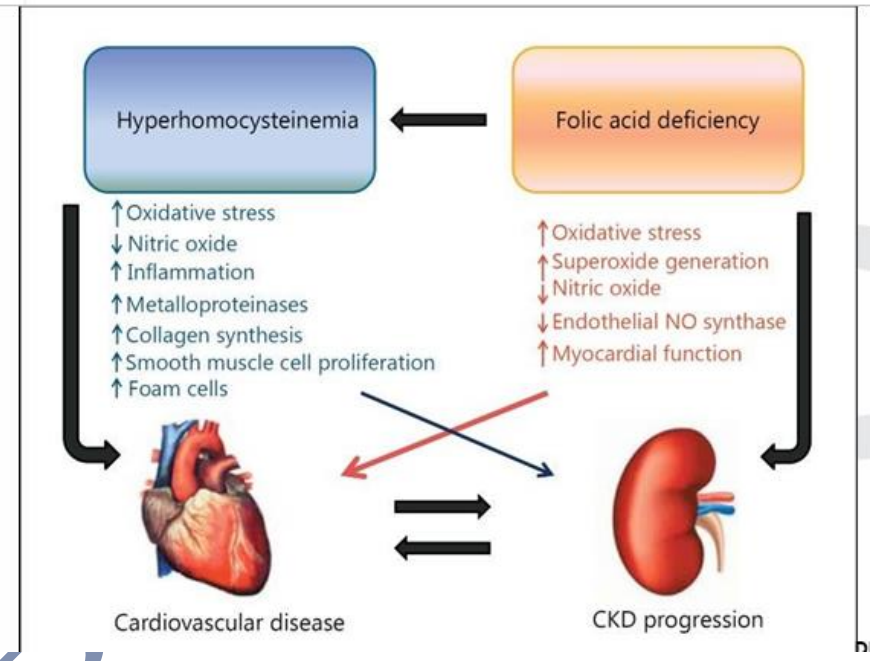

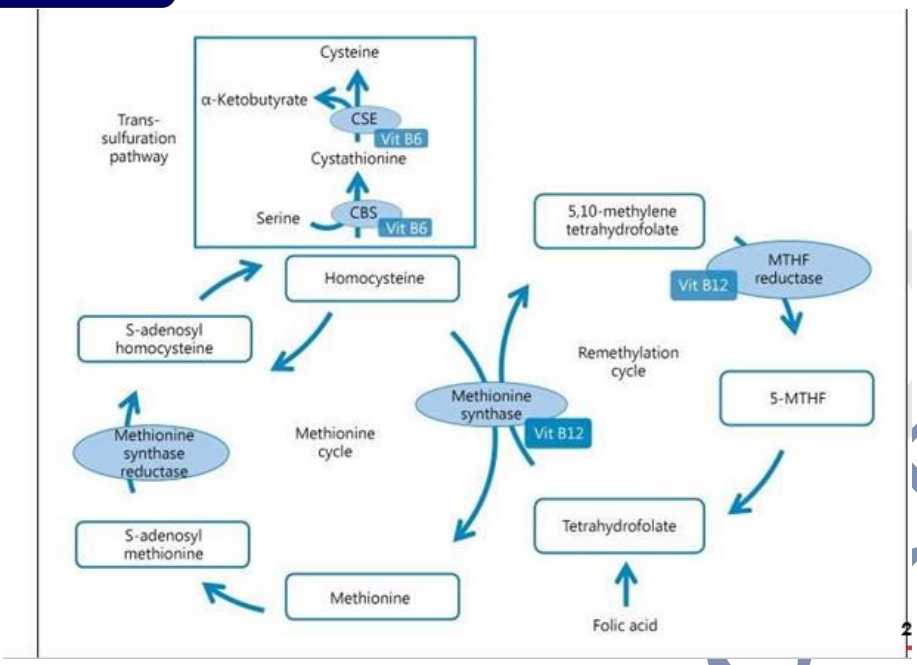

Jawaban lainnya...

A. Ascorbic acid ❼ tidak tepat

B. Mecobalamin ❼ tidak tepat

D. Thiamin ❼ tidak tepat

E. Riboflavin ❼ tidak tepat

29. Seorang perempuan berusia 42 tahun datang ke poli dengan keluhan nyeri pada lidah sejak 2 bulan yang lalu. Keluhan disertai dengan lemas dan mengantuk. Pasien mempunyai riwayat gastritis. Pemeriksaan fisik TD 120/80 mmHg, HR 80 x/menit, RR 20 x/menit, T 36,8˚C. Lidah pasien tampak kemerahan dan mulus. Pemeriksaan lab Hb 8,3 g/dL, MCV 65 fL, MCH 21 pg. **Apakah etiologi keluhan utama pasien?**

A. Anemia defisiensi asam folat

B. Anemia defisiensi besi

C. Candida sp

D. Defisiensi vitamin B3

E. Anemia pernisiosa

B. Anemia defisiensi besi

Seorang perempuan berusia 42 tahun datang ke poli dengan keluhan nyeri pada lidah sejak 2 bulan yang lalu. Keluhan disertai dengan lemas dan mengantuk. Pasien mempunyai riwayat gastritis. Pemeriksaan fisik TD 120/80 mmHg, HR 80 x/menit, RR 20 x/menit, T 36,8˚C. Lidah pasien tampak kemerahan dan mulus. Pemeriksaan lab Hb 8,3 g/dL, MCV 65 fL, MCH 21 pg. **Apakah etiologi keluhan utama pasien?**

Glossitis

Etiologi

Anemia:
- **Iron-deficiency anemia ❷ paling sering**
- Pernicious anemia

Vitamin B deficiencies:
- Vitamin B1, B2, B3, B6,B9, B12

Infections:
- Viral: herpes viruses, as well as post-herpetic glossitis
- Bacterial: rare in immunocompetent patients
- Fungal: most commonly *Candida* species
- Parasite: malaria, spirochetes

Anemia Defisiensi Besi

Etiologi:
1. Intake rendah (makanan rendah zat besi)
2. Gangguan absorbsi (gastrektomi, kolitis kronik)
3. Kebutuhan meningkat (masa pertumbuhan, ibu hamil)
4. Kehilangan besi (perdarahan kronis: hemoroid,tukak peptik,infeksi cacing tambang dan lain sebagainya)

Gejala Klinis
- Umum: lemah, lesu, cepat lelah, mata berkunang-kunang, konjungtiva anemis.
- Khas defisiensi besi: *koilonychia* (*spoon nail*), **atrofi papil lidah/glossitis atrofi**, stomatitis angularis (*cheilosis*), disfagia, atrofi mukosa gaster, *pica*.

Pemeriksaan Penunjang

- Darah lengkap: hemoglobin, MCV, MCH, MCHC dan hematokrit menurun.
- Hapusan darah tepi: hipokromik mikrositer, anisositosis, poikilositosis, ring cell, pencil cell atau cigar cell
- Pemeriksaan khusus: Serum Iron dan ferittin menurun, TIBC meningkat.

Tatalaksana

1. Terapi besi oral: efektif, murah, aman. Preparat pilihan utama yang tersedia adalah *ferrous sulphat* karena efektif dan paling murah ❼ fero sulfat 3x200mg
2. Terapi besi parenteral: lebih efektif, tetapi resiko lebih besar dan mahal.
3. Transfusi PRC: hanya jika terdapat indikasi (penyakit jantung anemik, gejala yang sangat parah, preoperasi, hamil trimester akhir).

Jawaban lainnya…

A. Anemia defisiensi asam folat ❼ morfologi anemia makrositer

C. Candida sp ❼ lidah diselubungi selaput putih

D. Defisiensi vitamin B3 (pellagra) ❼ lesi kulit seperti sun burn, gangguan konsentrasi

E. Anemia pernisiosa ❼ morfologi anemia makrositer

30. Seorang laki-laki usia 54 tahun datang ke IGD RS dengan keluhan nyeri ulu hati yang muncul tiba-tiba sejak 1 hari yang lalu. Nyeri dirasakan hingga ke punggung. Keluhan disertai dengan demam, mual, muntah, dan nafsu makan menurun. Pasien baru saja pesta miras 1 hari yang lalu. Pemeriksaan fisik TD 130/90 mmHg, HR 96 x/menit, RR 20 x/menit, T 38°C, sklera ikterik, nyeri tekan epigastrium, dan distensi abdomen. Pemeriksaan lab Hb 12,0 g/dL, leukosit 15.000/µL, trombosit 250.000/µL, GDS 240 mg/dL, SGOT/SGPT meningkat, amilase dan lipase meningkat. **Apakah kemungkinan diagnosis pada kasus ini?**

A. Pankreatitis

B. Kolesistitis

C. Kolelitiasis

D. Ulkus peptikum

E. Hepatitis

A. Pankreatitis

Seorang laki-laki usia 54 tahun datang ke IGD RS dengan keluhan nyeri ulu hati yang muncul tiba-tiba sejak 1 hari yang lalu. Nyeri dirasakan hingga ke punggung. Keluhan disertai dengan demam, mual, muntah, dan nafsu makan menurun. Pasien baru saja pesta miras 1 hari yang lalu. Pemeriksaan fisik TD 130/90 mmHg, HR 96 x/menit, RR 20 x/menit, T 38˚C, sklera ikterik, nyeri tekan epigastrium, dan distensi abdomen. Pemeriksaan lab Hb 12,0 g/dL, leukosit 15.000/µL, trombosit 250.000/µL, GDS 240 mg/dL, SGOT/SGPT meningkat, amilase dan lipase meningkat.

Apakah kemungkinan diagnosis pada kasus ini?

Jawaban lainnya…

B. Kolesistitis : nyeri kuadran kanan atas, demam, murphy sign (+)

C. Kolelitiasis : nyeri kolik kuadran kanan atas terutama sewaktu makan makanan berlemak

D. Ulkus peptikum : nyeri epigastrium dipengaruhi konsumsi makanan, hematemesis, melena

E. Hepatitis : demam, ikterik, nyeri kuadran kanan atas, hepatomegali

Pankreatitis akut

- Etiologi :
  - **Koledokolitiasis (40%)**
  - **Alkohol (35%)**
  - Pasca ERCP/ pasca bedah
  - Trauma tumpul
  - Obat-obatan (azatioprin, furosemide, sulfonamid, tetrasiklin)
  - Metabolik (hipertrigliseridemia, hiperkalsemia)
  - Infeksi
  - Penyakit autoimun
  - Genetik

Table 3. Definitions of severity in acute pancreatitis: comparison of Atlanta and recent revision

Atlanta criteria (1993)	Atlanta Revision (2013)
Mild acute pancreatitis	**Mild acute pancreatitis**
Absence of organ failure	Absence of organ failure
Absence of local complications	Absence of local complications
Severe acute pancreatitis	Moderately severe acute pancreatitis
1. Local complications **AND/OR**	1. Local complications **AND/OR**
2. Organ failure	2. Transient organ failure (<48 h)
GI bleeding (>500 cc/24 hr)	**Severe acute pancreatitis**
Shock – SBP ≤90 mm Hg	Persistent organ failure >48 h[a]
PaO 2 ≤60 %	
Creatinine ≥2 mg/dl	

GI, gastrointestinal; SBP, systolic blood pressure.
[a]Persistent organ failure is now defined by a Modified Marshal Score (6,8)

- Diagnosis pankreatitis akut ditegakkan jika didapatkan 2 dari 3 kriteria berikut :
  - Nyeri abdomen (nyeri epigastrium/ kuadran kiri atas, nyeri umumnya dideskripsikan dengan nyeri konstan dengan penyebaran ke punggung, dada, atau pinggang)
  - Peningkatan enzim amilase dan/atau lipase > 3x nilai normal
  - Temuan karakteristik dari pemeriksaan radiologis/*imaging* abdomen

- Pemeriksaan fisik : nyeri tekan lokal, bising usus menurun, ikterus, **Cullen sign** (ekimosis di umbilicus) dan **Grey Turner sign** (ekimosis di pinggang).

- Pemeriksaan penunjang lain :
  - USG abdomen untuk menilai saluran empedu.
  - Dalam kondisi tidak ditemukan batu empedu ataupun riwayat penggunaan alkohol yang bermakna, pemeriksaan trigliserida serum sebaiknya dilakukan dan dipertimbangkan sebagai etiologi jika nilainya >1000 mg/dL.
  - CT-scan dengan kontras dan MRI dilakukan pada diagnosis yang belum jelas atau klinis yang tidak membaik dalam 48-72 jam pertama setelah perawatan di RS.

- Tatalaksana :
  - Nilai status hemodinamik pasien ➔ **resusitasi cairan agresif dengan Ringer Laktat 250-500 cc/jam pada semua pasien.**
  - Nilai risiko pasien untuk dirawat di ICU (pankreatitis akut berat).
  - Pemberian nutrisi secara oral (pankreatitis akut ringan), enteral maupun parenteral (pankreatitis akut berat).
  - Antibiotik diberikan pada infeksi ekstrapankreas (kolangitis, UTI, bakteremia, pneumonia, dan infeksi dari kateter).
  - ERCP dalam 24 jam pertama pada pasien pankreatitis akut dengan kolangitis.
  - Pembedahan (cholecystectomy, necrosectomy).

Table 4. Clinical findings associated with a severe course for initial risk assessment[a]

Patient characteristics
Age >55 years (53,57)
Obesity (BMI >30 kg/m²) (68)
Altered mental status (69)
Comorbid disease (53)
The systemic inflammatory response syndrome (SIRS) (6,53,54,70,71) Presence of >2 of the following criteria:
– pulse >90 beats/min
– respirations >20/min or $PaCO_2$ >32 mm Hg
– temperature >38 °C or <36 °C
–WBC count >12,000 or <4,000 cells/mm³ or >10% immature neutrophils (bands)
Laboratory findings
BUN >20 mg/dl (63)
Rising BUN (63)
HCT >44% (62)
Rising HCT (62)
Elevated creatinine (72)
Radiology findings
Pleural effusions (73)
Pulmonary infiltrates (53)
Multiple or extensive extrapancreatic collections (67)

BMI, body mass index; BUN, blood urea nitrogen; HCT, hematocrit; WBC, white blood cell.
[a]The presence of organ failure and/or pancreatic necrosis defines severe acute pancreatitis.

31. Seorang pria berusia 28 tahun datang ke poli interna dengan keluhan lemas, mudah lelah, mata kekuningan dan urine berwarna merah gelap. Pasien menyangkal adanya perdarahan. Pemeriksaan fisik didapatkan TD 100/70 mmHg, RR 23x/menit, suhu 37,4oC, nadi 99x/menit. Pasien tampak pucat, konjungtiva anemis, sclera icterus splenomegaly (+). Pemeriksaan laboratorium didapatkan Hb 8.7 g/dl, retikulosit meningkat, MCV 89, direct coomb's test (+). **Apakah terapi pada pasien tersebiut ?**

(MCV 80-100 fL, MCH 27-32 pg)

A. Transfusi

B. Folic acid

C. Fero sulfat

D. Azithromicin

E. Prednisolone

E. Prednisolone

Seorang pria berusia 28 tahun datang ke poli interna dengan keluhan lemas, mudah lelah, mata kekuningan dan urine berwarna merah gelap. Pasien menyangkal adanya perdarahan. Pemeriksaan fisik didapatkan TD 100/70 mmHg, RR 23x/menit, suhu 37,4oC, nadi 99x/menit. Pasien tampak pucat, konjungtiva anemis, sclera icterus splenomegaly (+). Pemeriksaan laboratorium didapatkan Hb 8.7 g/dl, retikulosit meningkat, MCV 89, direct coomb's test (+). **Apakah terapi pada pasien tersebiut?**

Belajar Dokter

AIHA

Definisi:

Merupakan suatu kelainan dimana terdapat autoantibodi terhadap sel-sel eritrosit sehingga eritrosit mudah lisis dan umur eritrosit memendek.

Gejala dan tanda:

Lemas, mudah capek, sesak napas. Tanda klinis berupa konjungtiva pucat, sklera ikterik, splenomegali, urine berwarna merah gelap.

AIHA warm vs cold

	Warm	Cold
Autoantibodi aktif pada suhu	Suhu tubuh (37°C)	Di bawah suhu tubuh normal (0° to 4°C)
Manifestasi klinis	Akut dan berat	Anemia ringan, Acrocyanosis (aglutinasi intravaskular), splenomegali
Prevalensi	Usia muda 70% kasus AIHA	Usia tua 30% kasus AIHA
Antibodi	IgG	IgM
Penunjang	• Laboratorium: Anemia normositik, peningkatan bilirubin indirek, retikulositosis, peningkatan LDH, peningkatan serum haptoglobulin. • Deteksi autoantibodi pada eritrosit: direct coomb's test postif. • Hapusan darah tepi: tampak fragmentasi dari eritrosit (sferosit,skistosit, helmet cell, dan retikulosit).	

Features	Warm (37.0 C)	Cold (<37.0 C)
Immunoglobulin	IgG	IgM
Typical Pattern on Coombs	IgG +, C3 ±	IgG -,C3 +
Peripheral Smear	Spherocytes	Erythrocyte agglutination
Clinical Manifestations	Fatigue, Dyspnea, Jaundice, Splenomegaly	Fatigue, Dyspnea, Jaundice, acrocyanosis, splenomegaly
Associated Condition	Autoimmune, CLL, NHL, drugs	Infections (Mycoplasma, Mono), MGUS, Waldenstrom, other B-cell Lymphomas

Terapi AIHA warm vs cold

Warm	Cold
• Kortikosteroid : prednisolone1-1,5 mg/kgBB/hari. • Splenektomi jia terapi steroid tidak adekuat. • Rituximab dan alemtuzumab. • Imunosupresi : azathioprin dan siklofosfamid. • Terapi lain: danazol biasanya dipakai bersama kortikosteroid. • Terapi transfusi: bukan merupakan kontraindikasi mutlak. Dapat diberikan pada kondisi mengancam nyawa (misal Hb ≤3 g/dl).	• Menghindari udara dingin yang dapat memicu hemolisis • Kloramfenikol dan splenektomi tidak banyak membantu • Chlorambucil 2-4 mg/hari • Plasmafaresis

Jawaban lainnya...

A. Transfusi ❼ pada anemia berat (Hb <6)
B. Folic acid ❼ pada anemia makrositer ec def. B9
C. Fero sulfat ❼ pada anemia defisiensi besi
D. Azithromicin ❼ tidak tepat

32. Seorang perempuan berusia 48 tahun datang diantar anaknya ke poli umum dengan keluhan muncul benjolan pada leher bagian depan sejak 1 tahun yang lalu. Pasien tinggal di daerah pegunungan dan dikatakan ada beberapa penduduk desa dengan keluhan yang sama. Pada pemeriksaan fisik didapatkan didapatkan TD 90/50 mmHg, N 80 x/menit, RR 18 x/menit, suhu 36.5C, teraba benjolan difuse pada leher yang bergerak saat menelan. Pada pemeriksaan lab didapatkan TSH ↑, FT4↓. **Apakah penatalaksanaan nonoperatif yang dapat diberikan pada pasien tesebut?**

A. Tiroidektomi

B. Bisoprolol

C. PTU

D. Levotiroksin

E. Metimazole

D. Levotiroksin

Seorang perempuan berusia 48 tahun datang diantar anaknya ke poli umum dengan keluhan muncul benjolan pada leher bagian depan sejak 1 tahun yang lalu. Pasien tinggal di daerah pegunungan dan dikatakan ada beberapa penduduk desa dengan keluhan yang sama. Pada pemeriksaan fisik didapatkan didapatkan TD 90/50 mmHg, N 80 x/menit, RR 18 x/menit, suhu 36.5C, teraba benjolan difuse pada leher yang bergerak saat menelan. Pada pemeriksaan lab didapatkan TSH ↑, FT4↓. **Apakah penatalaksanaan nonoperatif yang dapat diberikan pada pasien tesebut?**

Endemik goiter (iodine deficiency)

- Sering ditemukan pada populasi yang tinggal di daerah pegunungan (kadar iodine di tanah rendah)
- Defisiensi Iodine sebagai bahan baku hormone tiroid ➐ produksi **hormone tiroid menurun** ➐ feedback positif ke axis hipotalamus-hipofisis ➐ **peningkatan TSH** ➐ TSH menstimulasi follicular cells untuk "memaksa" memproduksi hormone tiroid ➐ tapi karena adanya defisiensi iodine, hormone tiroid tetap tidak terbentuk ➐ hormone tiroid tetap rendah & TSH tetap diproduksi ➐ **hyperplasia kelenjar tiroid**

belajar dokter

Medical Science Channel

PATHOPHYSIOLOGY

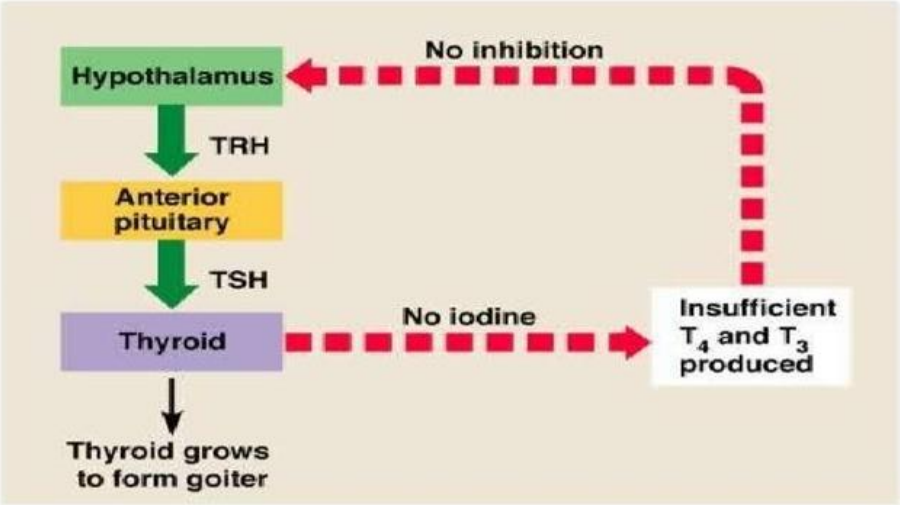

Terapi

- Penggunaan garam beryodium
- Yodium Radioaktif❼ memberikan radiasi dengan dosis yang tinggi pada kelenjar tiroid sehingga menghasilkan ablasi jaringan
- Levothyroxine❼ untuk menekan TSH
- Tiroidektomi

Jawaban lainnya…

A. Tiroidektomi ❼ operatif

B. Bisoprolol ❼ pada hipertiroid

C. PTU ❼ pada hipertiroid

E. Metimazole ❼ pada hipertiroid

33. Seorang laki-laki usia 32 tahun datang dengan keluhan berat badan menurun dalam 7 bulan terakhir. Keluhan disertai mudah lelah, nafsu makan menurun, dan sulit BAB. Pada pemeriksaan fisik didapatkan TD 90/50 mmHg, HR 72x/i, RR 16x/menit, Temperatur 36,6 °C. Pemeriksaan laboratorium Hb 10gr/dl, Hematokrit 30%, MCV 82 fL, MCH 30cpg/cell, Leukosit 6000 mm3, Trombosit 440.000/uL, GDS 80 mg/dl. Pada pemeriksaan lab didapatkan hipokortisol, dan hipoaldosteron. Dokter menduga pasien mengalami insufisiensi adrenal primer. **Apakah terapi yang tepat pada kasus tersebut?**

A. Hidrocortisone 25mg/hari
B. Hidrocortisone 200mg/hari
C. Dexamethasone 10mg/hari
D. Dexamethasone 100mg/hari
E. Methylprednisolone 4mg/hari

A. Hidrocortisone 25mg/hari

Seorang laki-laki usia 32 tahun datang dengan keluhan berat badan menurun dalam 7 bulan terakhir. Keluhan disertai mudah lelah, nafsu makan menurun, dan sulit BAB. Pada pemeriksaan fisik didapatkan TD 90/50 mmHg, HR 72x/i, RR 16x/menit, Temperatur 36,6 °C. Pemeriksaan laboratorium Hb 10gr/dl, Hematokrit 30%, MCV 82 fL, MCH 30cpg/cell, Leukosit 6000 mm3, Trombosit 440.000/uL, GDS 80 mg/dl. Pada pemeriksaan lab didapatkan hipokortisol, dan hipoaldosteron. Dokter menduga pasien mengalami insufisiensi adrenal primer. **Apakah terapi yang tepat pada kasus tersebut?**

Belajar Dokter

belajar dokter

Medical Science Channel

Addison disease

Insufisiensi adrenal primer ec autoimun

Tanda dan Gejala	Lab
• Wight loss • Hiperpigmentasi • Hair loss • Hipoglikemia • Hipotensi • Hiponatremia, hyperkalemia • Amenorhea • **Jika ada tanda syok ❼ krisis adrenal**	• hipokortisol, hipoaldosteron, hipoglukortikoid • Hiper ACTH
	Diagnosis
	ACTH (cosyntropin) stimulation test

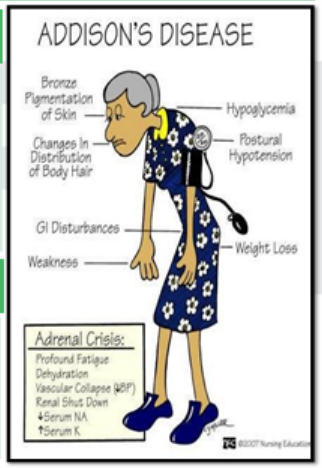

Jameson, J. L., & Loscalzo, J. (2015). **Harrison's** principles of internal medicine (**19th edition**.). New York: McGraw Hill Education.

Hormon Adrenal	Hiper	Hipo
Kortisol	Obesitas, moon face buffalo hump	Weight loss
	Kulit tipis, memar, striae	
	Hiperglikemia	Hipoglikemia
	Fracture patologis	Anemia, hipercalcemia
Aldosteron	Hipertensi	Hipotensi
	Natrium↑, Kalium↓	Natrium↓, Kalium↑
Sex steroid	Hirsutism	Loss of body & pube hair
		Libido turun, amenorea

Hiperkortisol gejalanya kebanyakan NAIK (BB ↑, GD ↑, tensi ↑, bulu ↑ (gadis berkumis tebal), Natrium ↑
Hipokortisol gejalanya kebanyakan TURUN (BB ↓, GD ↓, tensi ↓, bulu ↓ (Loss of body & pube hair), Natrium ↓

Terapi

- Hydrocortisone 5 - 25 mg/hari (terbagi dalam 2 - 3 doses)
- Prednisone 3 - 5 mg/hari
- Fludrocortisone 0.05 - 0.2 mg / hari

Jawaban lainnya...

B. Hidrocortisone 200mg/hari ❼ Tidak tepat
C. Dexamethasone 10mg/hari ❼ Tidak tepat
D. Dexamethasone 100mg/hari ❼ Tidak tepat
E. Methylprednisolone 4mg/hari ❼ Tidak tepat

34. Pasien perempuan berusia berusia 72 tahun diantar keluarganya ke IGD dengankeluhan penurunan kesadaran sejak 30 menit yang lalu. Sebelumnya pasien mengeluhkan mual muntah. Pasien memiliki riwayat

CKD. GCS 4-3-4, TD 140/90mmHg, HR 100bpm, RR 22x/menit, Tax 36,2C. Pada pemeriksaan penunjang didapatkan Hb 8,2 g/dL, MCV 85 fL, leukosit 7.000/µL, plt 250.000/µL, ureum 130mg/dL, kreatinin 4 mg/dL. **Apakah penanganan yang tepat pada pasien tersebut?**

A. Resusitasi dengan IVFD RL
B. Hemodialisa
C. Folic acid
D. Transfusi PRC
E. Citicolin

B. Hemodialisa

Pasien perempuan berusia berusia 72 tahun diantar keluarganya ke IGD dengan keluhan penurunan kesadaran sejak 30 menit yang lalu. Sebelumnya pasien mengeluhkan mual muntah. Pasien memiliki riwayat CKD. GCS 4-3-4, TD 140/90mmHg, HR 100bpm, RR 22x/menit, Tax 36,2C. Pada pemeriksaan penunjang didapatkan Hb 8,2 g/dL, MCV 85 fL,

Belajar Dokter

leukosit 7.000/µL, plt 250.000/µL, ureum 130mg/dL, kreatinin 4 mg/dL.

Apakah penanganan yang tepat pada pasien tersebut?

Renal / uremic encephalopathies

- Merupakan encefalopati yang terjadi akibat toxin yang terakumulasi karena CKD
- CKD ➔ ekskresi zat toxin (**urea**, indoxyl sulfate, guanidine compounds, indolic acid, phenols, and carnitine) menurun ➔ akumulasi toxin ➔ menganggu kerja neurotransmitter ➔ neurological symptoms
- Contoh : akumulasi guanidine compounds menghambat kerja GABA
- **Uremic encephalopathy merupakan indikasi untuk dilakukan renal replacement therapy/hemodialisa**

Penunjang Uremic encephalopathy

- Complete blood count (CBC)
- Comprehensive metabolic panel (CMP)
- Magnesium level
- Phosphorus level
- Lactic acid level
- Toxicology

Jawaban lainnya...

A. Resusitasi dengan IVFD RL ➔ tidak tepat
C. Folic acid ➔ tidak tepat
D. Transfusi PRC ➔ tidak tepat
E. Citicolin ➔ tidak tepat

35. Seorang laki-laki datang dibawa ke UGD dalam keadaan nyeri perut yang hebat disertai mual muntah. Keluhan dirasakan tiba-tiba sejak 2 jam yang lalu. Diketahui bahwa pasien makan jengkol sekitar 5 jam sebelum dibawa ke UGD. Saat diperiksa didapatkan TD: 110/80 mmHg, N: 98x/menit, RR: 20 x/menit, S: 36,8. **Terapi yang tepat pada pasien ini adalah.....**

A. N-asetilsistein

B. Atropin

C. Sodium bikarbonat

D. Etanol

E. SABU

C. Sodium Bikarbonat

Keyword:

- Nyeri perut yang hebat disertai mual muntah
- Keluhan dirasakan tiba-tiba sejak 2 jam yang lalu
- Pasien makan jengkol sekitar 5 jam sebelum dibawa ke UGD.

Terapi yang tepat pada pasien ini adalah....

Keracunan Jengkol

- Penyebab : asam jengkolat
- Gejala :

1. Keracunan jengkol ringan : nyeri spasmodic pada pinggang dan daerah suprapubic yang hilang sendiri dalam waktu 1 atau 2 hari
2. Keracunan jengkol berat: nyeri kolik yang hebat pada abdomen disertai muntah, diare, disuria, oliguria.

- Diagnosis : riwayat konsumsi jengkol dan bau jengkol yang khas pada napas dan urine penderita. Pada PF ditemukan tanda-tanda obstruksi saluran kencing.
- Lab: ditemukan Kristal-Kristal asam jengkolat yang berbentuk seperti jarum.

belajar Dokter

Terapi

Hidrasi yang agresif dan alkalinisasi urin menggunakan Sodium bikarbonat akan meningkatkan solubilitas asam jengkolat. Penatalaksanaan keracunan jengkol seluruhnya bertujuan membuang Kristal asam jengkolat

Jawaban lainnya...

A. N-asetilsistein → Keracunan paracetamol

B. Atropin → Keracunan organofosfat

D. Etanol → Keracunan alkohol

E. SABU → gigitan ular berbisa

Jadi, terapi yang tepat pada pasien ini adalah...

C. Sodium Bikarbonat

36. Seorang pria usia 52 tahun datang ke dokter dengan keluhan sering sakit kepala. Selain itu, pasien juga sering merasa mudah lelah, badan nyeri, gatal-gatal dan tangan serta kaki terasa panas. Untuk riwayat penyakit sebelumnya, pasien mengatakan hanya memiliki riwayat sakit lambung dan tekanan darah tinggi tetapi tidak berobat teratur. Di pemeriksaan fisik didapatkan tensi 160/100, nadi 87x/menit, RR 22x/menit, suhu 36,8oC, hepatosplenomegali (+). Dari pemeriksaan penunjang didaptkan Hb 19 g/dl, MCV 94 fl, MCHC 35 g/dl, eritrosit 8 juta/ml, hematokrit 52%, leukosit 16.000/µl, trombosit 600.000/µl. Hasil histopatologi sumsum tulang tampak megakariosit abormal dan sedikit fibrosis.

Belajar Dokter

Tatalaksana awal untuk pasien tersebut adalah...

A. Kemoterapi biologi

B. Aspirin

C. Flebotomi

D. Clopidogrel

E. Paracetamol

C. Flebotomi

Keyword:

- Keluhan: sering sakit kepala,mudah lelah, badan nyeri, gatal- gatal dan tangan serta kaki terasa panas.
- Riwayat sakit lambung dan tekanan darah tinggi.
- PF: tensi 160/100, hepatosplenomegali (+).
- Pemeriksaan penunjang: Hb 19 g/dl, eritrosit 8 juta/ml, hematokrit 52%, leukosit 16.000/µl, trombosit 600.000/µl. Hasil histopatologi sumsum tulang tampak megakariosit abormal dan sedikit fibrosis.

Tatalaksana awal untuk pasien tersebut adalah...

Polisitemia vera

Etiologi:

Tidak diketahui. Menurut salah satu penelitian sitogenetik menunjukkan adanya kariotipe abnormal di sel induk hemopoesis.

Gejala klinis:

Biasanya sakit kepala, telinga berdenging, mudah lelah, gangguan daya ingat, susah bernapas, darah tinggi, gangguan penglihatan, rasa panas pada tangan dan kaki, pruritus, perdarahan dari hidung, lambung atau sakit tulang, hepatomegali, splenomegali.

belajar Dokter

Pemeriksaan penunjang:

Laboratorium: peningkatan jumlah sel eritrosit, granulosit meningkat, trombosit meningkat (450-800 ribu/ml bahkan bisa >1 juta/ ml).

Pemeriksaan sumsum tulang: sitologi menunjukkan peningkatan selularitas normoblastik berupa hiperplasi trilinier dari ertirosit,megakariosit dan mielosit. Histoptologi menunjukkan mortologi megakariosit abnormal dan sedikit fibrosis (tanda patognomonik PV).

Tatalaksana

- Flebotomi untuk mempertahankan hematokrit <42%(wanita) dan <47% (pria). Dilakukan pada awal permulaan penyakit.
- Kemoterapi sitostatika seperti hidroksiurea
- Kemoterapi biologi
- Aspirin untuk mencegah trombus

Sumber: Buku Ajar Penyakit Dalam Edisi 6, tahun 2014. Pusat Penerbitan Departemen Ilmu Penyakit Dalam FK UI.

Jawaban lainnya...

A. Kemoterapi biologi -> bukan tatalaksana awal

B. Aspirin -> bukan tatalaksana awal

D. Clopidogrel -> bukan tatalaksana awal

E. Paracetamol -> bukan tatalaksana spesifik untuk polisitemia vera

Jadi, Tatalaksana awal untuk pasien tersebut adalah...

C. Flebotomi

37. Pasien laki-laki usia 58 tahun datang ke IGD RS dengan keluhan sesak sejak 1 minggu yg lalu. Keluhan disertai bengkak pada kaki dan perut membesar. Riwayat mengonsumsi alkohol. Pada pemeriksaan fisik didapatkan asites pada abdomen, edema kedua tungkai, dan spider naevi.

Telah dilakukan tirah baring, pembatasan asupan natrium, pemberian furosemid, dan spironolacton, namun tidak ada penurunan BB yang berarti. **Tatalaksana selanjutnya yang bisa diberikan pada pasien adalah .....**

A. Rehidrasi

B. Acetozolamid

C. Hemodialisa

D. Parasintesis terapeutik

E. Diet rendah garam

D. Parasintesis terapeutik

- **Keyword:**
- Laki-laki 58 tahun keluhan sesak disertai bengkak pada kaki dan perut membesar, Riwayat mengonsumsi alcohol
- Pemeriksaan fisik didapatkan asites pada abdomen, edema kedua tungkai, dan spider naevi
- Telah dilakukan tirah baring, pembatasan asupan natrium, pemberian furosemid, dan spironolacton, namun tidak ada penurunan BB yang berarti

Tatalaksana selanjutnya yang bisa diberikan pada pasien adalah .....

Belajar Dokter

Asites

- Asites adalah penimbunan cairan secara abnormal di rongga peritoneum. Pada dasarnya penimbunan cairan di rongga peritoneum dapat terjadi melalui 2 mekanisme dasar yakni transudasi dan eksudasi.
- Asites yg ada hubungannya dengan sirosis hati dan hipertensi porta adalah salah satu contoh penimbunan cairan di rongga peritoneum yg terjadi melalui mekanisme transudasi.
- Cairan transudat terbentuk karena adanya peningkatan tekanan vena portal

Asites

- Asites lanjut amat mudah dikenali. Pada inspeksi akan tampak perut membuncit seperti perut katak, umbilikus seolah bergerak ke arah kaudal mendekati simfisis os pubis.
- Pada perkusi, pekak samping meningkat dan terjadi shifting dullness.
- Penunjang: usg abdomen, parasentesis

Asites

- Pemeriksaan cairan asites dapat memberikan informasi yg amat penting untuk pengelolaan selanjutnya. Misalnya:
- Gambaran makroskopik : cairan asites hemoragik sering dihubungkan dengan keganasan
- Gradien nilai albumin serum dan asites. Pemeriksaan ini sangat penting untuk membedakan asites yg ada hubungannya dengan hipertensi porta atau asites eksudat
- Hitung sel. Peningkatan jumlah sel leukosit menunjukan proses inflamasi
- Biakan kuman. Biakan kuman sebaiknya dilakukan pada setiap pasien asites yg dicurigai terinfeksi
- Pemeriksaan sitologi. Pada kasus-kasus karsinoma peritoneum, pemeriksaan sitologi asites dengan cara yg baik memberikan hasil *true positive* hampir 100%.

Tatalaksana

Pengobatan asites transudat sebaiknya dilakukan secara komprehensif, meliputi:

- Tirah baring
- Diet rendah garam ringan sampai sedang
- Diuretika: diuretika yg dianjurkan adalah yg bekerja sebagai antialdosteron, misalnya spironolakton. Diuretika ini merupakan diuretika hemat kalium, bekerja di tubulus distal dan menahan reabsorpsi Na. Loop diuretic tidak efektif dalam mengurangi asites pada kasus sirosis
- **Terapi parasentesis**
- Pengobatan terhadap penyakit yg mendasari

Jawaban lainnya...

A. Rehidrasi -> bukan jawaban yg tepat

B. Acetozolamid -> bukan jawaban yg tepat

C. Hemodialisa -> bukan jawaban yg tepat

E. Diet rendah garam -> sudah dilakukan

Jadi, Tatalaksana selanjutnya yang bisa diberikan pada pasien adalah .....

D. Parasintesis terapeutik

38. Seorang laki-laki usia 37 tahun datang ke IGD puskesmas dengan keluhan bengkak dan nyeri pada leher sisi kanan sejak 5 hari sebelum masuk rumah sakit. Nyeri bertambah terutama dengan penekanan. Pasien masih dapat berbicara dengan jelas, tetapi terbatas. Pasien mengurangi pergerakan pada rahang dan leher karena dapat memicu nyeri. Bengkak pada leher dirasakan semakin membesar hingga membuatnya tak nyaman. Pasien juga mengeluhkan nyeri tenggorokan, sulit menelan disertai demam

Belajar Dokter

yang hilang timbul. Pasien pernah mengalami sakit gigi kurang lebih 6 bulan lalu, tidak rutin berobat karena jauh. Tanda vital didapatkan tekanan darah 120/80 mmHg, nadi 92 x/menit, laju pernapasan 18 x/menit, dan suhu 38,7°C. Pada pemeriksaan leher tampak abses pada spatium submandibular dan parafaringeal, fluktuasi (+) ukuran >10 cm. **Diagnosis yang mungkin pada pasien tersebut adalah...**

A. Abses Bezold

B. Abses parafaring

C. Angina Ludwig

D. Abses quinsy

E. Abses periaurikular

B. ABSES PARAFARING

Keyword:

Seorang laki-laki usia 37 tahun datang ke IGD puskesmas dengan keluhan bengkak dan nyeri pada leher sisi kanan sejak 5 hari sebelum masuk rumah sakit. Nyeri bertambah terutama dengan penekanan. Pasien masih dapat berbicara dengan jelas, tetapi terbatas. Pasien mengurangi pergerakan pada rahang dan leher karena dapat memicu nyeri. Bengkak pada leher dirasakan semakin membesar hingga membuatnya tak nyaman. Pasien juga mengeluhkan nyeri tenggorokan, sulit menelan disertai demam yang hilang timbul. Pasien pernah mengalami sakit gigi kurang lebih 6 bulan lalu, tidak rutin berobat karena jauh. Tanda vital didapatkan tekanan darah 120/80 mmHg, nadi 92 x/menit, laju pernapasan 18 x/menit, dan suhu 38,7°C. Pada pemeriksaan leher tampak abses pada

Belajar Dokter

spatium submandibular dan parafaringeal dextra, fluktuasi (+) ukuran >10 cm.

Diagnosis yang mungkin pada pasien tersebut adalah...

Abses Parafaring

- **Definisi**: infeksi di daerah parafaring yang dapat meluas dan menyebabkan penimbunan nanah.
- **Epidemiologi:** menurut hasil penelitian di Amerika Serikat, ditemukan negara maju lebih rendah angka morbiditasnya dibanding negara berkembang, dikarenakan penanganan abses parafaring yang lebih cepat, alat-alat medis yang lebih modern, perkembangan antibiotik yang lebih maju, protokol penanganan dan teknik operasi lebih baik.
- **Etiologi:** Kuman patogen yang sering dijumpai adalah kelompok genus *Streptococci* misalnya *Streptococcus haemoliticus*, *Staphilococcus aureus* dan *Haemophilus influenzae*. Terkadang dijumpai pula kelompok *Coliform* dan *Pseudomonas aeruginosa*, serta kuman anaerob *Bacteriodes sp*.

Abses Parafaring

- **Patofisiologi:**
  1. Bakteri menyebar dari suatu infeksi di bagian tubuh yang lain misalnya saluran vaskuler menyebabkan terjadinya endoplebitis atau trombosis; melalui saluran limfatik yang menyebabkan supurasi kelenjar limfe servikal profunda. Infeksi di bagian tubuh lain seperti pada tonsilitis, faringitis akut, adenoiditis, perluasan peritonsiler abses, infeksi gigi molar pada pencabutan gigi molar bawah, tindakan endoskopi per oral yang kasar, perluasan infeksi glandula parotis atau pada timpano-mastoiditis kronis melalui abses Bezold.
  2. Bakteri masuk ke bawah kulit akibat adanya luka atau trauma tindakan seperti esofagoskopi atau bronkoskopi; tertelan benda asing; tusukan jarum tidak steril di leher pada pencandu morfin.
  3. Lymphadenitis, peradangan pada kelenjar limfe itu sendiri.

- **Diagnosis:**
  Anamnesis: riwayat demam, bengkak dan nyeri pada daerah infeksi terutama di daerah parafaring, regio tiroid dan regio submandibular terutama saat menoleh atau menggerakkan leher, trismus
  Pemfis: Tonsil terdorong ke medial atau kearah anterior. Terjadi gangguan terutama pada saraf kranial N IX, X dan XII. Selain itu sering didapatkan karies dentis dan trismus
  Penunjang: Pemeriksaan kultur kuman dan test kepekaan antibiotika

© FDI2021

Abses Parafaring

- **Tatalaksana:**
  - ✓ Airway, breathing dan circulation
  - ✓ Antibiotika parenteral broad spectrum (penicillin procain atau metronidazole, apabila alergi dipilih golongan makrolides seperti eritromisin) hingga menunggu hasil sensitivitas kuman
  - ✓ Tindakan operatif meliputi insisi abses dengan intraoral atau ekstraoral
- **Komplikasi:** sumbatan jalan nafas akibat dari pendesakan trakea, aspirasi dari pus, bisa secara spontan maupun pada saat memasukkan pipa endotrakea, komplikasi pembuluh darah misalnya trombosis vena intra jularis, ruptur arteri karotis, mediastinitis, defisit neurologi, sepsis, fasiitis nekrotik leher, dan osteomielitis.
- **Prognosis:** tergantung pada kecepatan dan ketepatan penanganan, semakin cepat dan tepat maka prognosis semakin baik.

Jawaban lainnya…

A. Abses Bezold ❼ abses lateroserviks disebabkan oleh proses supuratif yang mengikis korteks mastoid di sepanjang punggung digastrik dan menyebar di antara otot-otot digastrik dan sternokleidomastoid

B. Abses parafaring ❼ jawaban tepat, tanda khasnya berupa nyeri memberat saat menoleh atau menggerakkan leher

C. Angina Ludwig ❼ infeksi ruang submandibular berupa selulitis dengan tanda khas pembengkakan seluruh ruang submandibula, tidak membentuk abses, sehingga keras pada perabaan submandibula

D. Abses quinsy ❼ nama lain abses peritonsillar, tanda khasnya berupa pendorongan uvula ke sisi kontralateral

E. Abses periaurikular ❼ komplikasi tersering dari fistula periaurikular yang terinfeksi, ditandai dengan benjolan fluktuatif di depan aurikula

© FDI2021

39. Seorang perempuan usia 57 tahun datang ke UGD RS diantar oleh keluarganya dengan keluhan pingsan saat mencuci sejak 10 menit lalu. Keluhan disertai keluar darah dari kedua lubang hidung. Darah merah

segar dengan volume sekitar 500 cc, keluhan baru pertama kali dirasakan dan muncul tiba-tiba. Riwayat trauma dan benturan tidak ada. Saat ini kondisi pasien compos mentis, tanda vital didapatkan TD 180/100 mmHg, nadi 108 kali/menit, RR 20 kali/menit, tax 36,1oC. GDS didapatkan 102 mg/dL dalam satu kali pengukuran. Pemeriksaan fisik hidung didapatkan bekuan darah di kedua rongga hidung anterior. Pemeriksaan rhinoskopi posterior didapatkan darah menetes ke orofaring. **Faktor risiko yang dapat menyebabkan kondisi pasien tersebut adalah...**

A. Usia lanjut

B. Diabetes mellitus

C. Riwayat trauma

D. Usia dewasa lanjut

E. Hipertensi

E. HIPERTENSI

Keyword:

Seorang perempuan usia 57 tahun datang ke UGD RS diantar oleh keluarganya dengan keluhan pingsan saat mencuci sejak 10 menit lalu. Keluhan disertai keluar darah dari kedua lubang hidung. Darah merah segar dengan volume sekitar 500 cc, keluhan baru pertama kali dirasakan dan muncul tiba-tiba. Riwayat trauma dan benturan tidak ada. Saat ini kondisi pasien compos mentis, tanda vital didapatkan TD 180/100 mmHg, nadi 108 kali/menit, RR 20 kali/menit, tax 36,1oC. GDS didapatkan 102 mg/dL dalam satu kali pengukuran. Pemeriksaan fisik hidung didapatkan bekuan darah di kedua rongga hidung anterior.

Belajar Dokter

Pemeriksaan rhinoskopi posterior didapatkan darah menetes ke orofaring.

Faktor risiko yang dapat menyebabkan kondisi pasien tersebut adalah...

Epistaksis

- Etiologi:
  - Kelainan lokal: trauma, kelainan anatomi, kelainanpembuluh darah, infeksi lokal, benda asing, tumor, pengaruh udara lingkungan.
  - Kelainan sistemik: penyakit kardiovaskular, kelaianan darah, infeksi sistemik, perubahan tekanan atmosfir, kelainan hormonal dan kelainan kongenital.
- Sumber perdarahan:
  - Epistaksis anterior: plexus Kisselbach diseptum bagian anterior atau arteri etmoidalis anterior.
  - Epistaksis posterior: arteri etmoidalis posterior atau arteri sfenopalatina.

Epistaksis

- Epistaksi anterior biasanya perdarahannya ringan karena keadaan mukosa yang hiperemis atau kebiasaan mengorek hidung dan kebanyakan terjadi pada anak, seringkali berulang dan berhenti sendiri.
- Epistaksis posterior, perdarahannya lebih hebat dan jarang dapat berhenti sendiri. Sering ditemukan pada pasien hipertensi, arteriosklerosis atau pasien dengan penyakit kardiovaskuler akibat pecahnya arteri sfenopalatina.

belajar dokter

Medical Science Channel

Terapi Epistaksis

- Prinsip utama:
  1. Menghentikan perdarahan
  2. Mencegah komplikasi
  3. Mencegah berulangnya epistaksis
- Menghentikan perdarahan anterior: dapat dicoba dengan menekan hidung dari luar selama 10-15 menit. Bila sumber perdarahan terlihat dapat dikaustik AgNO3 25-30%. Kemudian beri antibiotik. Bila tidak berhasil maka dapat diberi tampon yang diolesi dengan pelumas vaselin atau salep antibiotik selama 2x24 jam.

Terapi Epistaksis

- Menghentikan perdarahan posterior: lebih sulit diatasi, untuk menanggulangi perdarahan posterior dilakukan pemasangan tampon posterior, yang disebut Bellocq. Tampon ini didiamkan selama 2-3 hari. Bila tampon Bellocq tidak ada dapat diganti dengan kateter Folley dengan balon.
- Semakin meningkatnya pemakaian endoskop, akhir-akhir ini juga dikembangkan teknik kauterisasi atau ligasi arteri spenopalatina dengan panduan endoskop.

Epistaksis

- Komplikasi: aspirasi darah ke dalam saluran napas, syok, anemia, dan gagal ginjal, hipotensi, hipoksia, iskemia serebri, insufisiensi koroner, infark miokard, infeksi, rhinosinusitis, otitis media, septikemia, hemotimpanum, bloddy tears.
- Mencegah perdarahan berulang: pemasangan tampon, perlu dilakukan pemeriksaan laboratorium, pemeriksaan foto polos atau CT scan, dan pertimbangkan konsul pada bagian terkait.

Jawaban lainnya...

A. Usia lanjut ➐ bukan merupakan kriteria usia lanjut
B. Diabetes mellitus ➐ di soal pasien tidak memenuhi kriteria diabetes mellitus menurut PERKENI, diabetes melitus juga belum diketahui pengaruhnya terhadap epistaksis posterior
C. Riwayat trauma ➐ tidak ada riwayat trauma, biasanya etiologi dari epistaksis anterior
D. Usia dewasa lanjut ➐ tidak tepat, usia tidak mempengaruhi epistaksis posterior
E. Hipertensi ➐ jawaban tepat

40. Seorang laki-laki usia 18 tahun datang ke poliklinik rumah sakit dengan keluhan mimisan pada hidung sebelah kanan. Keluhan disertai dengan hidung tersumbat, akhir-akhir ini pasien juga sering merasa pusing. Keluhan tersebut dialami pasien sejak usia 10 tahun namun hilang timbul. Tanda vital didapatkan TD 110/70, HR 92x/m, RR 18x/m dan Tax 36,1oC. **Apabila dokter mencurigai pasien mengalami angiofibroma nasofaring juvenile, maka pemeriksaan fisik yang mungkin ditemukan adalah...**

A. Massa warna putih keabuan di cavum nasi yang mudah berdarah

B. Perdarahan pada hidung akibat pecahnya pembuluh darah

C. Massa berwarna putih pucat yang melekat di meatus media

D. Rhinoskopi posterior ditemukan massa ireguler pada nasofaring

E. Ditemukan sisa darah di hidung, rhinoskopi posterior terdapat perdarahan ke arah orofaring

A. MASSA WARNA PUTIH KEABUAN DI CAVUM NASI YANG MUDAH BERDARAH

Belajar Dokter

Keyword:

Seorang laki-laki usia 18 tahun datang ke poliklinik rumah sakit dengan keluhan mimisan pada hidung sebelah kanan. Keluhan disertai dengan hidung tersumbat, akhir- akhir ini pasien juga sering merasa pusing. Keluhan tersebut dialami pasien sejak usia 10 tahun namun hilang timbul. Tanda vital didapatkan TD 110/70, HR 92x/m, RR 18x/m dan Tax 36,1oC.

Apabila dokter mencurigai pasien mengalami angiofibroma nasofaring juvenile, maka pemeriksaan fisik yang mungkin ditemukan adalah...

Angiofibroma Nasofaring Belia (Juvenile)

- Etiologi: masih belum jelas, dikaitkan dengan teori jaringan asal, ketidakseimbangan hormonal. Faktor resikonya adalah laki-laki, remaja (7-19 tahun).
- Termasuk tumor jinak pembuluh darah di nasofaring.
- Anamnesis: hidung tersumbat progesif, epistaksis berulang masit, rhinorea kronis, gangguan penciuman, otalgia, setalgia.
- Rhinoskopi posterior: massa tumor dengan konsistensi kenyal, warna putih abu-abu sampai merah muda, bagian yang tampak dilapisi selaput lendir berwarna keunguan, sedangkan bagian yang meluas keluar nasofaring berwarna putih atau abu-abu.
- Terapi: operasi, hormonal, radioterapi.

Jawaban lainnya...

A. **Massa warna putih keabuan di cavum nasi yang mudah berdarah ❼ jawaban tepat**

B. Perdarahan pada hidung akibat pecahnya pembuluh darah ❼ epistaksis anterior maupun posterior, namun seringkali berupa epistaksis anterior yang bermanifestasi terlihat adanya perdarahan di hidung

C. Massa berwarna putih pucat yang melekat di meatus media ❼ polip nasi, tidak mudah berdarah

D. Rhinoskopi posterior ditemukan massa ireguler pada nasofaring ❼ Ca nasofaring, sering berupa ingus bercampur darah, usia tua dan faktor risiko merokok serta konsumsi alkohol

E. Ditemukan sisa darah di hidung, rhinoskopi posterior terdapat perdarahan ke arah orofaring ❼ epistaksis posterior

41. Seorang laki-laki, usia 48 tahun, berprofesi sebagai guru renang, datang ke poliklinik umum rumah sakit mengeluh pendengaran kedua telinga menurun. Hal tersebut dialami sesaat setelah berenang. Keluhan telinga berdenging juga dialami pasien. Tanda vital didapatkan tidak ada kelainan. Pemeriksaan fisik didapatkan massa coklat lunak di liang telinga. Dokter berencana akan langsung memberi tatalaksana, namun pasien menginginkan ke spesialis THT-KL untuk dilakukan tes audiometri nada murni karena sering mengalami keluhan tersebut, walaupun sebelumnya telah dilakukan edukasi. **Hasil yang diharapkan muncul adalah...**

A. AC dan BC sama atau < 25 dB, AC dan BC berimpit, tidak ada gap

B. AC dan BC > 25 dB, AC dan BC berimpit (tidak ada gap)

C. BC normal atau < 25 dB, AC > 25 dB, antara AC dan BC terdapat gap

D. AC dan BC < 25 dB, AC dan BC berimpit (tidak ada gap)

E. BC > 25 dB, AC > BC, terdapat gap

C. BC NORMAL ATAU < 25 DB, AC > 25 DB, ANTARA AC DAN BC TERDAPAT GAP

Keyword:

Seorang laki-laki usia 48 tahun, berprofesi sebagai guru renang, datang ke poliklinik umum rumah sakit mengeluh pendengaran kedua telinga menurun. Hal tersebut dialami sesaat setelah berenang. Keluhan telinga berdenging juga dialami pasien. Tanda vital didapatkan tidak ada kelainan. Pemeriksaan fisik didapatkan massa coklat lunak di liang telinga. Dokter berencana akan langsung memberi tatalaksana, namun pasien menginginkan ke spesialis THT-KL untuk dilakukan tes audiometri nada

Belajar Dokter

murni karena sering mengalami keluhan tersebut, walaupun sebelumnya telah dilakukan edukasi.

Hasil yang diharapkan muncul adalah...

Audiometri Nada Murni

- **Alat yang diperlukan yaitu audiometer.**
- Pemeriksaan audiometri perlu dipahami hal-hal berikut: nada murni, bising NB (*Narrow Band*) dan WN (*white noise*), frekuensi, intensitas bunyo, ambang dengar, nilai nol audiometric, standar ISO dan ASA, notasi pada audiogram, jenis dan derajat ketulian serta *gap* dan *masking*.
  - ✓Nada murni: bunyi yang hanya mempunyai satu frekuensi (jumlah getaran per detik).
  - ✓Bising: bunyi yang mempunyai banyak frekuensi, terdiri dari *narrow band* dengan spektrum terbatas dan *white noise* dengan spektrum luas.
  - ✓Frekuensi: nada murni yang dihasilkan oleh getaran suatu benda yang sifatnya harmonis sederhana (*simple harmonic motion*). Jumlah getaran per detik ❼ Hertz. Bunyi yang dapat didengara telinga manusia frekuensinya sekitar 20-18.000 Hertz (Hz). Di bawah 20 Hz disebut infrasonic dan diatas 18.000 disebut ultrasonik.
  - ✓Intensitas bunyi: dinyatakan dalam desibel (dB).

Audiometri Nada Murni

- ✓Ambang dengar: bunyi nada murni yang terkemah pada frekuensi tertentu yang masih dapat terdengar oleh telinga seseorang. Terdapat ambang dengar menurut konduksi udara (AC) dan konduksi tulang (BC). Bila ambang dengar ini dihubungkan dengan garis, baik AC maupun BC, maka akan didapatkan audiogram. Dari audiogram dapat diketahui jenis dan derajat tuli.
- ✓Nilai nol audiometrik: intensitas nada murni yang terkecil pada suatu frekuensi tertentu yang masih didengar oleh telinga rata-rata orang dewasa muda yang normal (18-30 tahun). Pada tiap frekuensi intensitas nol audiometrik tidak sama. Telinga manusia paling sensitive terhadap bunyi dengan frekuensi 1000 Hz yang besar nol audiometriknya kira-kira 0,0002 dyne/cm^2. Jadi pada frekuensi 2000 Hz lebih besar dari 0,0002 dyne/cm^2. Standar yang dipakai yaitu standar ISO (*International Standard Organization*) dan ASA (*Amierican Standard Association*).
  0 db ISO = -10 db ASA, atau
  10 dB ISO = 0 dB ASA

Notasi pada audiogram dipakai grafik AC (intensitas 125-8000 Hz) dengan garis lurus penuh, dan grafik BC (250-4000 Hz) dengan garis terputus. Telinga kanan warna merah, telinga kiri warna biru.

Audiometr Nada Murni

- Melalui audiogram dapat dilihat apakah pendengaran normal (N) atau tuli.
  - ✓ Jenis ketulian: tuli konduktif, tuli sensorineural, dan tuli campuran

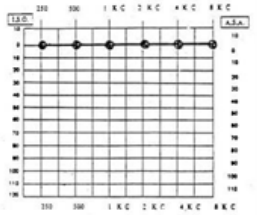

Pendengaran normal

AC dan BC sama atau kurang dari 25 dB
AC dan BC berimpit, tidak ada gap

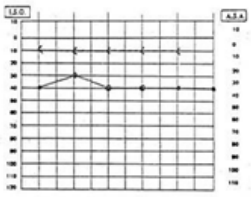

Tuli konduktif

BC normal atau < 25 dB
AC > 25 dB
Antara AC dan BC terdapat gap

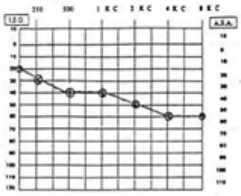

Tuli sensorineural

AC dan BC > 25 dB
AC dan BC berimpit (tidak ada gap)

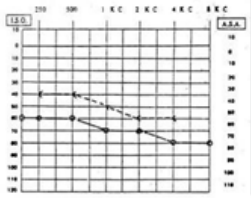

Tuli campur

BC > 25 dB
AC > BC, terdapat gap

Audiometri Nada Murni

✓Derajat ketulian ISO
- 0 – 25 dB: normal
- >25 – 40 dB: tuli ringan
- >40 – 55 dB: tuli sedang
- >55 – 70 dB: tuli sedang berat
- >70 – 90 dB: tuli berat
- >90 dB: tuli sangat berat

Audiometri Nada Murni

✓ GAP: apabila dari pemeriksaan audiogram tersebut diantara AC dan BC terdapat perbedaan lebih atau sama dengan 10 dB, minimal pada frekuensi yang berdekatan.

✓ Masking: berupa suara seperti angin (bising) pada headphone telinga yang tidak diperiksa, sengaja diberi waktu pemeriksaan audiometri supaya telinga yang tidak diperiksa tidak dapat mendengar bunyi pada telinga yang diperiksa.

Jawaban lainnya...

A. AC dan BC sama atau < 25 dB, AC dan BC berimpit, tidak ada gap ❼ pendengaran normal

B. AC dan BC > 25 dB, AC dan BC berimpit (tidak ada gap) ❼ tuli sensorineural

C. BC normal atau < 25 dB, AC > 25 dB, antara AC dan BC terdapat gap ❼ jawaban tepat

D. AC dan BC < 25 dB, AC dan BC berimpit (tidak ada gap) ❼ tidak ada hasil audiometri ini

E. BC > 25 dB, AC > BC, terdapat gap ❼ tlcampuran

42. Ny. W, usia 35 tahun, datang dengan keluhan keluar ingus dari hidung kanan dan kiri yang hebat sejak 7 hari yang lalu, gejala mereda terutama sewaktu perubahan posisi. Sebelumnya pasien tidak mengeluhkan demam, batuk, nyeri telan. Menurut pasien gejala ini muncul saat pasien menganti metode kontrasepsinya dari IUD menjadi pil. Pada pemeriksaan TTV di dapatkan TD: 130/80 HR 83x/m, RR 20x/m Tax 36,2 derajat celcius. Pada pemeriksaan fisik didapatkan konka berukuran lebih besar yang berwarna merah tua, permukaan licin dan secret serous yang banyak, saat di teteskan obat-obatan oleh dokter ternyata benjolan tidak mengecil. **Pada pemeriksaan tersebut dokter mendapatkan hasil...**

A. Konka hipertrofi

B. Konka edema

C. Benjolan yang terlihat hingga orofaring

D. Alergic shinner

E. Nasal crease

Belajar Dokter

A. Konka hipertrofi

Ny. W, usia 35 tahun, datang dengan keluhan keluar ingus dari hidung kanan dan kiri yang hebat sejak 7 hari yang lalu, gejala mereda terutama sewaktu perubahan posisi. Sebelumnya pasien tidak mengeluhkan demam, batuk, nyeri telan. Menurut pasien gejala ini muncul saat pasien menganti metode kontrasepsinya dari IUD menjadi pil. Pada pemeriksaan TTV di dapatkan TD: 130/80 HR 83x/m, RR 20x/m Tax 36,2 derajat celcius. Pada pemeriksaan fisik didapatkan konka edema berwarna merah tua, permukaan licin dan secret serous yang banyak, saat di teteskan obat-obatan oleh dokter ternyata benjolan tidak mengecil. **Pada pemeriksaan tersebut dokter mendapatkan hasil . . . . .**

Jawaban lainnya...

A. Konka hipertrofi → jawaban tepat

B. Konka edema → mengecil dengan pemberian dekongestan topikal

C. Benjolan yang terlihat hingga orofaring → ada pada polip antrokoanal

D. Alergic shinner → ada pada rhinitis alergi

E. Nasal crease → ada pada rhinitis alergi

Rhinitis Vasomotor (4A)

Definisi:

Gangguan fisiologik lapisan mukosa hidung yang disebabkan oleh **bertambahnya aktivitas parasimpatis.** Rinitis vasomotor adalah gangguan pada mukosa hidung yang ditandai dengan adanya edema yang persisten dan hipersekresi kelenjar pada mukosa hidung apabila terpapar oleh iritan spesifik

Etiologi:

- obat-obatan yang menekan dan menghambat kerja saraf simpatis, seperti ergotamin, chlorpromazin, obat anti hipertensi dan obat vasokonstriktor topikal.
- udara dingin, kelembaban udara yang tinggi dan bau yang merangsang.
- **faktor endokrin, sepeti keadaan kehamilan, pubertas, pemakaian pil KB dan hipotiroidisme**
- faktor psikis, seperti stress, ansietas dan fatigue.

Manifestasi klinis:

- **Rinore yang hebat dan bersifat mukus atau serous sering dijumpai.**
- **Gejala hidung tersumbat sangat bervariasi yang dapat bergantian dari satu sisi ke sisi yang lain, terutama sewaktu perubahan posisi**

- Konka hipertrofi dan berwarna merah gelap atau merah tua (karakteristik), tetapi dapat juga dijumpai berwarna pucat. **Dengan dekongestan topikal, polip dan hipertrofi konka tidak akan menyusut.** Permukaan konka dapat licin atau berbenjol (tidak rata).
- Pada rongga hidung terdapat sekret mukoid, biasanya sedikit.

	Rhinitis alergi	Rhinitis vasomotor
Mulai serangan	Belasan tahun, riwayat paparan alergen (+)	**Dekade 3 atau 4, riwayat paparan alergen (-)**
Etiologi	Reaksi Ag-Ab terhadap rangsangan spesifik	**Reaksi neurovaskuler terhadap rangsangan mekanis atau kimia juga psikologis**
Gatal dan bersin	menonjol	**Tidak menonjol**
Gatal di mata	Sering di jumpai	**Jarang dijumpai**
Skin prick	positif	**Negatif**
Sekret hidung	Peningkatan eosinofil	**Eosinofil tidak meningkat**
Eosinofilia	meningkat	**Normal**
IgE darah	+	-
Neurektomi n.vidianus	Tidak membantu	**Membantu**

Terapi:

1. Menghindari penyebab / pencetus (Avoidance therapy)

2. Pengobatan konservatif (Farmakoterapi) :

- Dekongestan atau obat simpatomimetik digunakan untuk mengurangi keluhan hidung tersumbat. Contohnya : Pseudoephedrine dan Phenylpropanolamine (oral) serta Phenylephrine dan Oxymetazoline (semprot hidung).
- Anti histamin : paling baik untuk golongan rinore.
- Kortikosteroid topikal : Biasanya digunakan paling sedikit selama 1 atau 2 minggu sebelum dicapai hasil yang memuaskan. Contoh steroid topikal : Budesonide, Fluticasone, Flunisolide atau Beclomethasone
- Anti kolinergik juga efektif pada pasien dengan rinore sebagai keluhan utamanya. Contoh : Ipratropium bromide (nasal spray)

3. Terapi operatif (dilakukan bila pengobatan konservatif gagal)

- Kauterisasi konka yang hipertrofi dengan larutan AgNO3 25% atau triklorasetat pekat (chemical cautery) maupun secara elektrik (electrical cautery).
- Diatermi submukosa konka inferior (submucosal diathermy of the inferior turbinate)
- Bedah beku konka inferior (cryosurgery)
- - Reseksi konka parsial atau total (partial or total turbinate resection)
- - Turbinektomi dengan laser (laser turbinectomy) - Neurektomi n. vidianus (vidian neurectomy), yaitu dengan melakukan pemotongan pada n. vidianus, bila dengan cara diatas tidak memberikan hasil.

Komplikasi:

1. Sinusitis
2. Eritema pada hidung sebelah luar
3. Pembengkakan wajah

KIE:

1. Mengidentifikasi dan menghindari faktor pencetus, yaitu iritasi terhadap lingkungan non-spesifik.
2. Berhenti merokok.

43. An. B, 8 th, datang ke klinik datang dengan keluhan nyeri telan sejak 3 hari yang lalu. Selain itu pasien juga mengalami demam. Pasien memiliki riwayat kejang demam 3 tahun yang lalu karena sering mengalami keluhan serupa. Dari awal tahun keluhan ini sudah berulang sekitar 3 kali. Pada pemeriksaan TTV di dapatkan HR 101x/m, RR 20x/m dan Tax 39 derajat Celsius. Pada pemeriksaan fisik tenggorokan didapatkan tonsil T3/T3 hiperemis dan berisi detritus, pembesaran KGB (+) nyeri. **Diagnosis dan KIE yang tepat untuk pasien adalah...**

A. Tonsilitis akut - lebih baik dilakukan tonsilektomi karena rekurensinya

B. Tonsilitis akut - lebih baik dilakukan tonsilektomi karena terdapat abses

C. Tonsilitis kronis - lebih baik dilakukan tonsilektomi karena rekurensinya

D. Tonsilitis kronis - lebih baik dilakukan tonsilektomi karena terdapat abses

E. Tonsilitis difteri - lebih baik dilakukan tonsilektomi karena rekurensinya

A. Tonsilitis akut - lebih baik dilakukan tonsilektomi karena rekurensinya

An. B, 8 th, datang ke klinik datang dengan keluhan nyeri telan sejak 3 hari yang lalu. Selain itu pasien juga mengalami demam. Pasien memiliki riwayat kejang demam 3 tahun yang lalu karena sering mengalami keluhan serupa. Dari awal tahun keluhan ini sudah berulang sekitar 3 kali. Pada pemeriksaan TTV di dapatkan HR 101x/m, RR 20x/m dan Tax 39 derajat Celsius. Pada pemeriksaan fisik tenggorokan didapatkan tonsil T3/T3 hiperemis dan berisi detritus, pembesaran KGB (+) nyeri.

Diagnosis dan KIE yang tepat untuk pasien adalah...

Belajar Dokter

belajar dokter

Medical Science Channel

Jawaban lainnya…

A. **Tonsilitis akut - lebih baik dilakukan tonsilektomi karena rekurensinya → jawaban tepat**

B. Tonsilitis akut - lebih baik dilakukan tonsilektomi karena terdapat abses → dx tepat, KIE tidak sesuai kondisi pasien

C. Tonsilitis kronis - lebih baik dilakukan tonsilektomi karena rekurensinya → dx tidak tepat, KIE tidak sesuai kondisi pasien

D. Tonsilitis kronis - lebih baik dilakukan tonsilektomi karena terdapat abses → dx tidak tepat, KIE tidak sesuai kondisi pasien

E. Tonsilitis difteri - lebih baik dilakukan tonsilektomi karena rekurensinya → dx tidak tepat, KIE tidak sesuai kondisi pasien

Tonsilitis (4A)

Definisi:

Tonsilitis adalah peradangan tonsil palatina yang merupakan bagian dari cincin Waldeyer. Cincin Waldeyer terdiri atas susunan jaringan limfoid yang terdapat di dalam rongga mulut yaitu: tonsil faringeal (adenoid), tonsil palatina (tonsil faucial), tonsil lingual (tonsil pangkal lidah), tonsil tuba Eustachius (lateral band dinding faring/ Gerlach's tonsil).Penyakit ini banyak diderita oleh anak-anak berusia 3 sampai 10 tahun.

Etiologi:

- **Faktor usia, terutama pada anak**
- Penurunan daya tahan tubuh
- Rangsangan menahun (misalnya rokok, makanan tertentu)
- Higiene rongga mulut yang kurang baik
- Riwayat alergi

	akut	kronis	Difteri
Pemeriksaan fisik	**- Tonsil ≥T2** **- Hiperemis** **- terdapat detritus di dalam kripti yang memenuhi permukaan tonsil baik berbentuk folikel, lakuna, atau tonsillitis akut dengan detritus yang jelas disebut tonsilitis folikularis.** **- Palatum mole, arkus anterior dan arkus posterior tampak udem dan hiperemis.** **- Kelenjar limfe leher dapat membesar dan disertai nyeri tekan.**	- tonsil membesar - permukaan yang tidak rata - kriptus melebar - berisi detritus. - Pembesaran kelenjar limfe submandibula - tonsil yang mengalami perlengketan	- tonsil membengkak ditutupi bercak putih kotor yang makin lama makin meluas - pseudomembran yang melekat erat pada dasar tonsil sehingga bila diangkat akan mudah berdarah
terapi	**a. antivirus diberikan bila gejala berat. b. Tonsilitis bakteri Bila diduga penyebabnya Streptococcus group A, diberikan antibiotik yaitu Penisilin G Benzatin 50.000 U/kgBB/IM dosis tunggal atau Amoksisilin 50 mg/ kgBB dosis dibagi 3 kali/hari selama 10 hari dan pada dewasa 3 x 500 mg selama 6-10 hari atau Eritromisin 4 x 500 mg/ hari**		- ADS (Anti Difteri Serum)diberikan segera tanpa menunggu hasil kultur, dengan dosis 20.000-100.000 unit tergantung umur dan jenis kelamin. - Antibiotik penisilin atau eritromisin 25-50 mg/ kgBB/hari.

Rasio pembesaran tonsil:

1. T0: tonsil sudah diangkat.
2. T1: <25% volume tonsil / ¼ jarak pilar anterior uvula.
3. T2: 25-50% volume tonsil /¼ jarak pilar anterior- uvula sampai ½ jarak pilar anterior-uvula.
4. T3: 50-75% volume tonsil /½ jarak pilar anterior-uvula / sampai ¾ jarak pilar anterior-uvula.
5. T4: > 75% volume tonsil / batas medial tonsilmelewati ¾ jarak pilar

Indikasi tonsilektomi:

Indikasi Absolut	Indikasi Relatif
1. Pembengkakan tonsil yang menyebabkan obstruksi saluran nafas, disfagia berat, gangguan tidur dan komplikasi kardiopulmonar	1. Terjadi 3 episode atau lebih infeksi tonsil per tahun dengan terapi antibiotik adekuat
2. Abses peritonsil yang tidak membaik dengan pengobatan medis dan drainase	2. Halitosis akibat tonsilitis kronik yang tidak membaik dengan pemberian terapi medis
3. Tonsilitis yang menimbulkan kejang demam	3. Tonsilitis kronik atau berulang pada karier streptococcus yang tidak membaik dengan pemberian antibiotik laktamase resisten.
4. Tonsilitis yang membutuhkan biopsi untuk menentukan patologi anatomi	

44. Seorang laki-laki berusia 41 tahun, datang ke poliklinik THT bersama istrinya dikeluhkan susah diajak berkomunikasi. Istrinya mengatakan setiap berbicara harus diulangi beberapa kali, makin hari memberat. Pasien mengatakan tidak mendengar dengan baik apa yang dikatakan istrinya. Terkadang telinganya juga mendenging. Pasien bekerja sebagai tukang las setiap harinya, dan akhir minggu juga menjadi tukang pengatur suara sound system di acara kelurahan. Tanda vital dalam batas normal.

Pada pemeriksaan fisik kedua telinga dalam batas normal. **Hasil pemeriksaan penunjang yang paling mungkin didapat adalah...**

A. Tuli campuran, audiometri didapat Carthart Notch

B. Tuli sensorineural, BC normal atau < 25 dB, AC > 25 dB, antara AC dan BC terdapat gap

C. Tuli sensorineural, terdapat notch pada frekuensi 4000 Hz

D. Tuli konduksi, audiometri didapatkan depresi pada frekuensi 2000 Hz,

E. Tuli konduksi, audiometri terdapat notch pada frekuensi 4000 Hz

C. TULI SENSORINEURAL, TERDAPAT NOTCH PADA FREKUENSI 4000 HZ

Keyword:

Seorang laki-laki berusia 41 tahun, datang ke poliklinik THT bersama istrinya dikeluhkan susah diajak berkomunikasi. Istrinya mengatakan setiap berbicara harus diulangi beberapa kali, makin hari memberat. Pasien mengatakan tidak mendengar dengan baik apa yang dikatakan istrinya. Terkadang telinganya juga mendenging. Pasien bekerja sebagai tukang las setiap harinya, dan akhir minggu juga menjadi tukang pengatur suara sound system di acara kelurahan. Tanda vital dalam batas normal. Pada pemeriksaan fisik kedua telinga dalam batas normal. **Hasil pemeriksaan penunjang yang paling mungkin didapat adalah...**

Belajar Dokter

NIHL – *Noise Induced Hearing Loss*

Definisi:

Gangguan pendengaran akibat bising atau noise induced hearing loss (NIHL) adalah gangguan pendengaran yang disebabkan akibat pajanan bising yang cukup keras dan dalam jangka waktu yang cukup lama dan biasanya diakibatkan oleh bising lingkungan kerja

Etiologi:

- Paparan bising meliputi intensitas kebisingan, frekuensi kebisingan lama waktu paparan bising

Patofisiologi:

Organ Corti di koklea terutama sel-sel rambut(degenerasi sel-sel rambut sesuai intensitas) -> Stereosilia pada sel-sel rambut luar menjadi kurang kaku -> mengurangi respon terhadap stimulasi -> hilangnya stereosilia -> daerah basal digantikan oleh jaringan parut.

Semakin tinggi intensitas paparan bunyi, sel-sel rambut dalam dan sel-sel penunjang juga rusak. Dengan semakin luasnya kerusakan pada sel-sel rambut, dapat timbul degenerasi pada saraf yang juga dapat dijumpai di nukleus pendengaran pada batang otak.

NIHL – *Noise Induced Hearing Loss*

Manifestasi klinis

- Penurunan pendengaran disertai tinnitus, susah untuk menangkap percakapan dengan kekerasan biasa dan bisa meningkat pada taraf yang berat. Secara klinis pajanan bising pada organ pendengaran dapat menimbulkan reaksi adaptasi, peningkatan ambang dengar sementara (temporary hreshold shift)dalam hitungan menit atau jam dan jarang terjadi pemulihan dalam hitungan hari. Selain itu terdapat peningkatan ambang dengar menetap (permanent threshold shift)

Pemeriksaan penunjang

- Tes penala: tuli sensorineural
- Audiometric nada murni: didapatkan tuli sensorineural pada frekuensi 3000-6000 Hz dan pada frekuensi 4000 Hz terdapat takik (notch) yang patognomonik.

NIHL – *Noise Induced Hearing Loss*

Penatalaksanaan

- Sesuai penyebab ketulian, tatalaksana utama dengan menghindari faktor risiko apabila memungkinkan, yaitu disarankan untuk bekerja di lingkungan yang tidak bising
- Menggunakan ear plug saat bekerja
- Penggunaan alat bantu dengar (*hearing aid*)
- Implant koklea pada gangguan total bilateral dan koklea tidak berfungsi

Jawaban lainnya…

A. Tuli campuran, audiometri didapat Carthart Notch ❼ otosklerosis, terkadang juga dijumpai tuli campuran

B. Tuli sensorineural, BC normal atau < 25 dB, AC > 25 dB, antara AC dan BC terdapat gap ❼ hasil audiometri merupakan audiometri yang tepat bagi tuli campuran

C. Tuli sensorineural, terdapat notch pada frekuensi 4000 Hz ❼ jawaban tepat

D. Tuli konduksi, audiometri didapatkan depresi pada frekuensi 2000 Hz ❼ otosklerosis

E. Tuli konduksi, audiometri terdapat notch pada frekuensi 4000 Hz ❼ tuli sensorineural yang benar karena gangguan di organ korti

45. Seorang perempuan usia 37 tahun datang ke poliklinik rumah sakit dengan keluhan hidung berbau sejak 3 bulan yang lalu. Keluhan disertai demam dan nyeri kepala. Pasien juga mengeluh hidung tersumbat. Pada pemeriksaan didapatkan nyeri tekan pada daerah pipi kanan. Pada rinoskopi anterior tampak konkanasal kongesti dan hiperemis. Pada faring tampak ingus purulen yang turun ke tenggorokan. Ditemukan karies gigi pada molar II kanan atas. **Tatalaksana yang paling tepat adalah…**

A. Cuci hidung dan istirahat cukup

B. Dekongestan intranasal

C. Istirahat cukup dan vitamin

D. Antibiotika dan dekongestan

E. Antibiotika intravena

D. ANTIBIOTIKA DAN DEKONGESTAN

Keyword:

Seorang perempuan usia 37 tahun datang ke poliklinik rumah sakit dengan keluhan hidung berbau sejak 3 bulan yang lalu. Keluhan disertai demam dan nyeri kepala. Pasien juga mengeluh hidung tersumbat. Pada pemeriksaan didapatkan nyeri tekan pada daerah pipi kanan. Pada rinoskopi anterior tampak konkanasal kongesti dan hiperemis. Pada faring tampak ingus purulen yang turun ke tenggorokan. Ditemukan karies gigi pada molar II kanan atas. **Tatalaksana yang paling tepat adalah...**

Sinusitis

- Adalah inflamasi mukosa sinus paranasal.
- Etiologi dan faktor predisposisi: ISPA akibat virus, bermacam rhinitis terutama rhinitis alergi, rhinitis hormonal pada ibu hamil, polip hidung, defiasi septum, hipertropi konka, sumbatan kompleks ostio-meatal (KOM), infeksi tonsil, infeksi gigi, kelianan imunologik.
- Faktor lain yang berpengarung adalah lingkungan berpolusi, udara dingin dan kering serta kebiasaan merokok. Keadatan tersebut lama-lama akan menyebabkan perubahan mukosa dan merusak silia.

Sinusitis

- Etiologi : bakteri utama *Streptococcus pneumonia* (30-50%), *Haemophylus influenza*(20-40%) dan *Moraxella catarrhalis* (4%), sedangkan penyebab pada anak adalah *M. catarrhalis* (20%).
- Konsensus tahun 2004 membagi menjadi akut dengan batas sampai 4 minggu, subakut antara 4 minggu sampai 3 bulan, dan kronik jika lebih dari 3 bulan.
- Terdapat 2 macam yaitu sinusitis dentogen yang berhubungan dengan kerusakan gigi dan rhinosinusitis

Sinusitis Dentogen

- Inflamasi pada sinus paranasalis akibat infeksi gigi sebelumnya.
- Etiologi dan faktor risiko: bakteri gram positif lebih banyak, umumnya yang sering menyebabkan karies dan infeksi gigi dan mulut yang tidak ditatalaksana dengan baik
- Diagnosis: anamnesis dan pemeriksaan fisik harus ada bukti bahwa terdapat infeksi atau gigi yang berlubang

Rhinosinusitis

- Diagnosis :
  - Gejala yang dialami sesuai dengan kriteria menurut American Academy of Otolaringology

Gejala Mayor:
- Hidung tersumbat
- Post nasal drip yang purulen
- Nyeri pada wajah
- Hiposmia/anosmia

Gejala Minor:
- Sakit kepala
- Demam
- Halitosis
- Rasa penuh ditelinga
- Batuk

  - Diagnosis >2 gejala mayor, 1 gejala mayor dan 2 gejala minor

Sinusitis Dentogen dan Rhinosinusitis

- Pemeriksaan fisik:
  - Suhu dapat meningkat
  - Bengkak dan nyeri sinus pada inspeksi palpasi hidung dan sinus
  - Rhinoskopi anterior: edem dan atau obstruksi mukosa di meatus media, sekret mukopurulen, ataupun kelainan anatomis yang mendasari
- Penunjang:
  - Transiluminasi
  - Laboratorium
  - Foto waters
  - CT scan❼ gold standart
  - Nasoendoskopi

Sinusitis Dentogen dan Rhinosinusitis

- Terapi: antibiotik dan dekongestan adalah pilihan pada sinusitis bakterial. Antibiotik yang dipilih adalah golongan penisilin atau sefalosporin generasi 2. diberikan selama 10-14 hari meskipun gelaja klinik sudah hilang. Selain itu dapat diberikan analgetik, mukolitik, streroid topikal/oral, pencucu rongga hidung dengan NaCl atau diatermi. Imunoterapi dapat dipertimbangkan bila pasien menderita alergi yang berat. Pertimbangkan pemberian antijamur untuk kasus sinusitis akibat jamur.
- Tatalaksana gigi yang terinfeksi pada sinusitis dentogen
- Indikasi bedah sinus endoskopi fungsional (BSEF/FESS): sinusitis kronik yang tak ada perbaikan setelah pengobatan adekuat, disertai kista, polip ekstensi, adanya komplikasi, serta sinusitis jamur.

Jawaban lainnya…

A. Cuci hidung dan istirahat cukup ❼ tatalaksana simptomatik itu

B. Dekongestan intranasal ❼ harus disertai antibiotika guna eradikasi dari etiologinya

C. Istirahat cukup dan vitamin ❼ apabila infeksi virus, jarang sinusitis terjadi akibat infeksi virus

D. Antibiotika dan dekongestan ❼ jawaban tepat

E. Antibiotika intravena ❼ apabila tidak membaik dengan antibiotika oral

46. Seorang laki-laki berusia 37 tahun datang ke poliklinik dengan keluhan nyeri pada telinga kanan. Pasien merupakan seorang atlet boxer. Beberapa bulan lalu, saat bertanding, telinga kanan pasien pernah terkena pukul dan timbul benjolan yang berisi darah, namun pasien tidak melakukan pengobatan secara adekuat. Pemeriksaan tanda vital dalam batas normal. Pada pemeriksaan daun telinga kanan tampak hiperemis, edema, nyeri tekan tragus, membran timpani intak.

Komplikasi yang dapat terjadi pada pasien adalah...

A. Pseudokista

B. Hematoma aurikula

C. Abses preaurikula

D. Perikondritis

E. Cauliflower ear

E. CAULIFLOWER EAR

Keyword:

Seorang laki-laki berusia 37 tahun datang ke poliklinik dengan keluhan nyeri pada telinga kanan. Pasien merupakan seorang atlet boxer. Beberapa bulan lalu, saat bertanding, telinga kanan pasien pernah terkena pukul dan timbul benjolan yang berisi darah, namun pasien tidak melakukan pengobatan secara adekuat. Pemeriksaan tanda vital dalam batas normal. Pada pemeriksaan daun telinga kanan tampak hiperemis, edema, nyeri tekan tragus, membran timpani intak.

Komplikasi yang dapat terjadi pada pasien adalah...

Belajar Dokter

Perikondritis

- Adalah radang pada tulang rawan yang menjadi kerangka daun telinga. Biasanya terjadi karena trauma, operasi daun telinga yang terinfeksi dan sebagai komplikasi pseudokista daun telinga.
- Tanda dan gejala: daun telinga terasa sakit, hiperemis, tegang, edem, dapat timbul abses didaun telinga
- Bila pengobatan dengan antibiotik gagal dapat timbul komplikasi berupa *cauliflower ear*, yaitu hancurnya tulang rawan yang menjadi kerangka daun telinga.

Sumber:Buku Ajar Ilmu Kesehatan Telinga Hidung Tenggorok Kepala & Leher Edisi Ke Tujuh Editor: Efiaty Soepardi, Nurbaiti Iskandar, Jenny Bashirudin, Ratna Dwi Restuti, 2012.

Jawaban lainnya…

A. Pseudokista ➐ benjolan pada daun telinga akibat terkumpulnya cairan kekuningan diantara lapisan perikondrium dan tulang rawan.

B. Hematoma aurikula ➐ adanya kumpulan darah pada diantara perikondrium dan tulang rawan.

C. Abses preaurikula ➐ peradangan akibat infeksi yang terjadi pada kista preaurikula, fluktuasi, jika diaspirasi terdapat pus.

D. Perikondritis ➐ radang tulang rawan daun telinga, merupakan diagnosis dari kasus di atas.

E. Cauliflower ear ➐ jawaban tepat

47. Seorang laki-laki usia 70 tahun diantar ke IGD dengan keluhan sesak yang memberat sejak 30 menit yang lalu. Sebelumnya pasien memang sering mengeluhkan sesak nafas. Pasien juga mengeluh batuk berdahak kental dan sesak bila berjalan >100m. Pasien merupakan perokok berat sejak masih muda. Pada pemeriksaan fisik didapatkan pasien tampak kurus, kesadaran compos mentis, TD 130/70, Nadi 98x/m, suhu 37.4 C, RR 28x/m Wheezing +/+, ronkhi -/-. Spirometri didapatkan obstruksi

irreversible. Dokter merencanakan pemeriksaan rontgen dada dan didapatkan gambaran berikut :

Apakah temuan yang didapatkan pada rontgen tersebut?

A. Konsolidasi pada apex paru

B. Cavity with Air fluid level

C. Honeycomb appereance & air fluid level

D. CVA tumpul & Meniscus sign

E. ICS melebar & diafragma mendatar

E. ICS melebar & diafragma mendatar

Seorang laki-laki usia 70 tahun diantar ke IGD dengan keluhan sesak yang memberat sejak 30 menit yang lalu. Sebelumnya pasien memang sering mengeluhkan sesak nafas. Pasien juga mengeluh batuk berdahak kental dan bila berjalan >100m. Pasien merupakan perokok berat sejak masih muda. Pada pemeriksaan fisik didapatkan pasien tampak kurus, kesadaran compos mentis, TD 130/70, Nadi 98x/m, suhu 37.4 C, RR 28x/m Wheezing +/+, ronkhi -/-. Spirometri didapatkan obstruksi irreversible. Dokter merencanakan pemeriksaan rontgen dada **Apakah kemungkinan hasil yang didapatkan?**

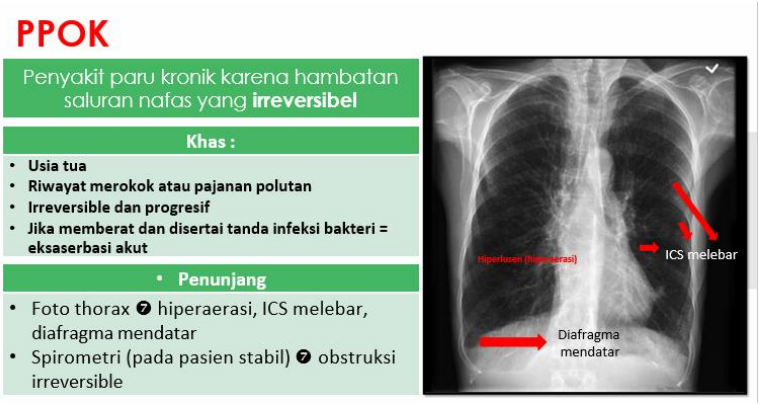

Belajar Dokter

Patofisiologi

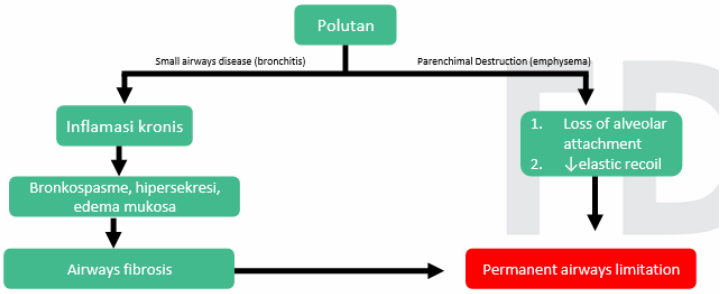

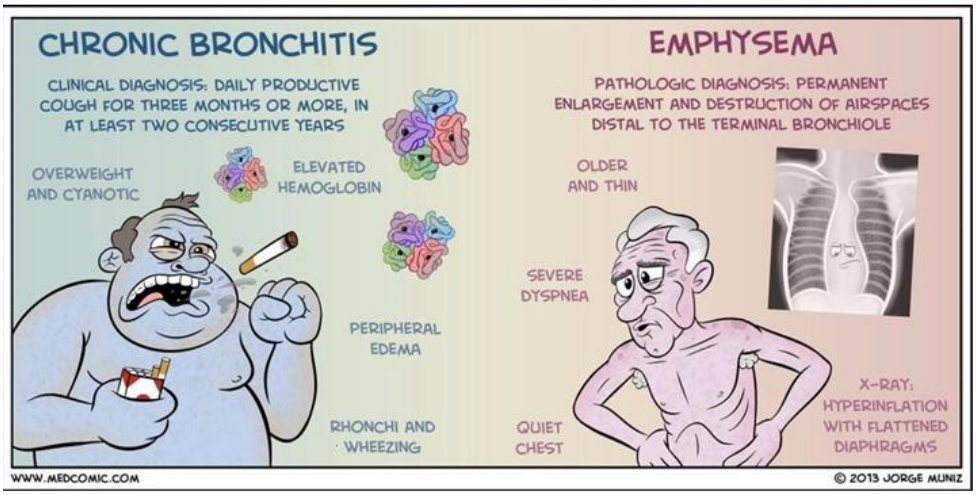

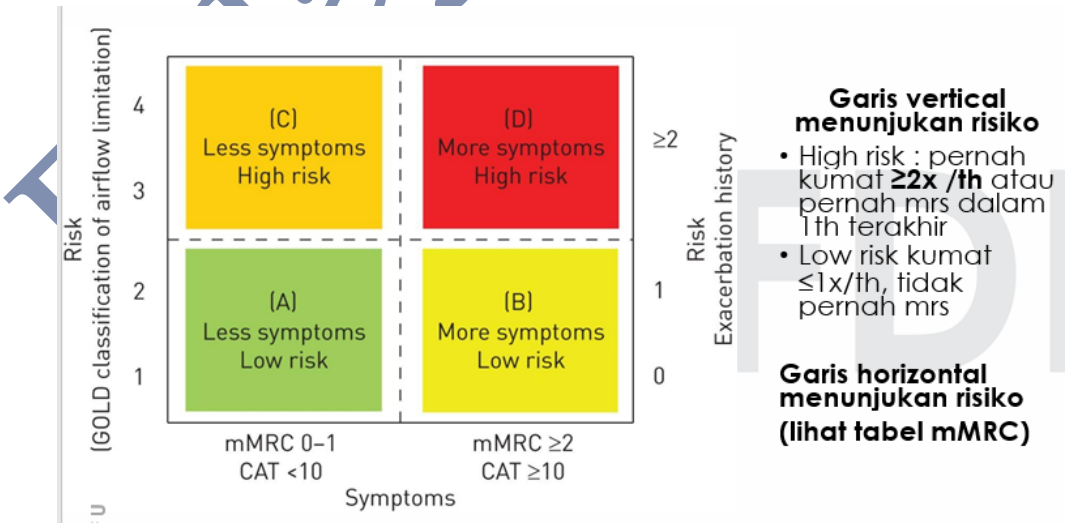

Garis vertical menunjukan risiko

- High risk : pernah kumat **≥2x /th** atau pernah mrs dalam 1th terakhir
- Low risk kumat ≤1x/th, tidak pernah mrs

Garis horizontal menunjukan risiko (lihat tabel mMRC)

belajar dokter

Medical Science Channel

MODIFIED MRC DYSPNEA SCALE[a]

PLEASE TICK IN THE BOX THAT APPLIES TO YOU | ONE BOX ONLY | Grades 0 - 4

mMRC Grade 0.	I only get breathless with strenuous exercise.	☐
mMRC Grade 1.	I get short of breath when hurrying on the level or walking up a slight hill.	☐
mMRC Grade 2.	I walk slower than people of the same age on the level because of breathlessness, or I have to stop for breath when walking on my own pace on the level.	☐
mMRC Grade 3.	I stop for breath after walking about 100 meters or after a few minutes on the level.	☐
mMRC Grade 4.	I am too breathless to leave the house or I am breathless when dressing or undressing.	☐

Alvar Agusti, Global initiative for Chronic Obstructive Lung Dissease (GOLD),2020 : Pocket Guide to COPD Diagnosis, Management and Prevention. A

CAT™ ASSESSMENT

For each item below, place a mark (x) in the box that best describes you currently.
Be sure to only select one response for each question.

EXAMPLE: I am very happy	0	X	2	3	4	5	I am very sad	SCORE
I never cough	0	1	2	3	4	5	I cough all the time	
I have no phlegm (mucus) in my chest at all	0	1	2	3	4	5	My chest is completely full of phlegm (mucus)	
My chest does not feel tight at all	0	1	2	3	4	5	My chest feels very tight	
When I walk up a hill or one flight of stairs I am not breathless	0	1	2	3	4	5	When I walk up a hill or one flight of stairs I am very breathless	
I am not limited doing any activities at home	0	1	2	3	4	5	I am very limited doing activities at home	
I am confident leaving my home despite my lung condition	0	1	2	3	4	5	I am not at all confident leaving my home because of my lung condition	
I sleep soundly	0	1	2	3	4	5	I don't sleep soundly because of my lung condition	
I have lots of energy	0	1	2	3	4	5	I have no energy at all	

Reference: Jones et al. ERJ 2009; 34 (3); 648-54.

TOTAL SCORE: ◯

	DELIVERY OPTIONS				
Generic Drug Name	Inhaler Type	*Nebulizer*	*Oral*	*Injection*	Duration Of Action
BETA$_2$-AGONISTS					
SHORT-ACTING (SABA)					
Fenoterol	MDI	√	pill, syrup		4-6 hours
Levalbuterol	MDI	√			6-8 hours
Salbutamol (albuterol)	MDI & DPI	√	pill, syrup, extended release tablet	√	4-6 hours 12 hours (ext. release)
Terbutaline	DPI		pill	√	4-6 hours
LONG-ACTING (LABA)					
Arformoterol		√			12 hours
Formoterol	DPI	√			12 hours
Indacaterol	DPI				24 hours
Olodaterol	SMI				24 hours
Salmeterol	MDI & DPI				12 hours
ANTICHOLINERGICS					
SHORT-ACTING (SAMA)					
Ipratropium bromide	MDI	√			6-8 hours
Oxitropium bromide	MDI				7-9 hours
LONG-ACTING (LAMA)					
Aclidinium bromide	DPI, MDI				12 hours
Glycopyrronium bromide	DPI		solution	√	12-24 hours
Tiotropium	DPI, SMI, MDI				24 hours
Umeclidinium	DPI				24 hours
Glyopyrronium					12 hours
Revafenacin		√			24 hours
COMBINATION SHORT-ACTING BETA$_2$-AGONIST PLUS ANTICHOLINERGIC IN ONE DEVICE (SABA/SAMA)					
Fenoterol/ipratropium	SMI	√			6-8 hours
Salbutamol/ipratropium	SMI, MDI	√			6-8 hours

Global Initiative for Chronic Obstructive Lung Disease (2020 Update) ©

COMBINATION LONG-ACTING BETA$_2$-AGONIST PLUS ANTICHOLINERGIC IN ONE DEVICE (LABA/LAMA)					
Formoterol/aclidinium	DPI				12 hours
Formoterol/glycopyrronium	MDI				12 hours
Indacaterol/glycopyrronium	DPI				12-24 hours
Vilanterol/umeclidinium	DPI				24 hours
Olodaterol/tiotropium	SMI				24 hours
METHYLXANTHINES					
Aminophylline			solution	√	Variable, up to 24 hours
Theophylline (SR)			pill	√	Variable, up to 24 hours
COMBINATION OF LONG-ACTING BETA$_2$-AGONIST PLUS CORTICOSTEROID IN ONE DEVICE (LABA/ICS)					
Formoterol/beclometasone	MDI, DPI				12 hours
Formoterol/budesonide	MDI, DPI				12 hours
Formoterol/mometasone	MDI				12 hours
Salmeterol/fluticasone	MDI, DPI				12 hours
Vilanterol/fluticasone furoate	DPI				24 hours
TRIPLE COMBINATION IN ONE DEVICE (LABA/LAMA/ICS)					
Fluticasone/umeclidinium/vilanterol	DPI				24 hours
Beclometasone/formoterol/glycopyrronium	MDI				12 hours
PHOSPHODIESTERASE-4 INHIBITORS					
Roflumilast			pill		24 hours
MUCOLYTIC AGENTS					
Erdosteine			pill		12 hours
Carbocysteine†			pill		
N-acetylcysteine†			pill		

Global Initiative for Chronic Obstructive Lung Disease (2020 Update) © FDI2021

COPYRIGHTED MATERIAL DO NOT COPY OR DISTRIBUTE

belajar dokter

Medical Science Channel

TERAPI Berdasarkan klasifikasi

≥ 2 moderate exacerbations or ≥ 1 leading to hospitalization	**Group C** LAMA	**Group D** LAMA or LAMA + LABA* or ICS + LABA** *Consider if highly symptomatic (e.g. CAT > 20) **Consider if eos ≥ 300
0 or 1 moderate exacerbations (not leading to hospital admission)	**Group A** A Bronchodilator	**Group B** A Long Acting Bronchodilator (LABA or LAMA)
	mMRC 0-1, CAT < 10	mMRC ≥ 2, CAT ≥ 10

MANAGEMENT OF SEVERE BUT NOT LIFE-THREATENING EXACERBATIONS*

- Assess severity of symptoms, blood gases, chest radiograph.
- Administer supplemental oxygen therapy, obtain serial arterial blood gas, venous blood gas and pulse oximetry measurements.
- Bronchodilators:
  - » Increase doses and/or frequency of short-acting bronchodilators.
  - » Combine short-acting beta 2-agonists and anticholinergics.
  - » Consider use of long-active bronchodilators when patient becomes stable.
  - » Use spacers or air-driven nebulizers when appropriate.
- Consider oral corticosteroids.
- Consider antibiotics (oral) when signs of bacterial infection are present.
- Consider noninvasive mechanical ventilation (NIV).
- At all times:
  - » Monitor fluid balance.
  - » Consider subcutaneous heparin or low molecular weight heparin for thromboembolism prophylaxis.
  - » Identify and treat associated conditions (e.g., heart failure, arrhythmias, pulmonary embolism etc.).

*Local resources need to be considered.

Pada **eksaserbasi akut** ❼ berikan short acting bronkodilator, setelah stabil baru berikan yang long acting

COPYRIGHTED MATERIAL - DO NOT COPY

Jawaban lainnya...

A. Konsolidasi pada apex paru → TB paru

B. Cavity with Air fluid level → abses paru

C. Honeycomb appereance & air fluid level → infected bronchiectasis

D.CVA tumpul & Meniscus sign → efusi pleura

48. Seorang laki laki 32 tahun datang ke dokter dengan keluhan demam sejak 4hari yang lalu. Keluhan juga disertai batuk, pilek, sakit tenggorokan dan sakit kepala. Pasien merupakan seorang pengusaha peternakan burung puyuh dan satu minggu yang lalu banyak burung puyuh yang mati mendadak. Di daerahnya juga banyak yang mengalami hal yang sama. Pemeriksaan fisik didapatkan TD: 110/60 mmHg, N: 90x/menit, RR: 22x/menit, S: 38,8. Berdasarkan kasus tersebut, **apakah kemungkinan etiologi yang tepat?**

A. Virus H3N2

B. Virus H1N1

C. Virus H5N1

D. Virus H7N1

E. Virus H4N1

C. Virus H5N1

Seorang laki laki 32 tahun datang ke dokter dengan keluhan demam sejak 4hari yang lalu. Keluhan juga disertai batuk, pilek, sakit tenggorokan dan sakit kepala. Pasien merupakan seorang pengusaha peternakan burung puyuh dan satu minggu yang lalu banyak burung puyuh yang mati mendadak. Di daerahnya juga banyak yang mengalami hal yang sama. Pemeriksaan fisik didapatkan TD: 110/60 mmHg, N: 90x/menit, RR: 22x/menit, S: 38,8. Berdasarkan kasus tersebut, **apakah kemungkinan etiologi yang tepat?**

Belajar Dokter

Avian Influenza

→ Merupakan penyakit infeksi akibat virus influenza H5N1

Etiologi

Virus H5N1

Group: Group V ((–)ssRNA)

Order: Unassigned

Family: Orthomyxoviridae

Species: Avian Influenza A H5N1 Virus

Transmisi : droplet, airborne, kontak dgn unggas
Inkubasi : 2-4 hari
Virus akan mati dengan pemanasan 80 derajat celcius selama 1 menit, deterjen dan desinfektan

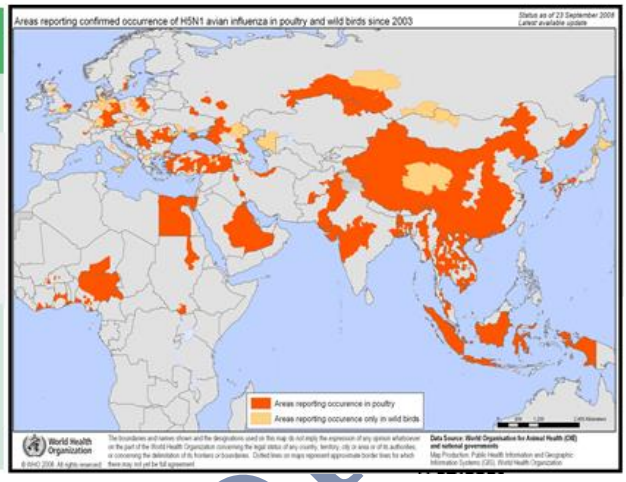

Gejala

Influenza Like Illness: batuk, pilek, demam (biasanya cukup tinggi yaitu >38 C) & sesak. Gejala lain berupa sefalgia, nyeri tenggorokan, myalgia, malaise.

Penunjang

- Kultur virus H5N1
- PCR
- Uji Serologi :
  - IFA test : ditemukan antigen positif dengan menggunakan antibody monoclonal influenza A H5N1
  - Uji Netralisasi : Didapatkan kenaikan titer antibody spesifik influenza A/H5N1 sebanyak 4x dalam paired serum
  - Uji penapisan : rapid test, ELISA

Case Definition Avian Influenza			
Kasus dalam investigasi	**Kasus Suspect**	**Kasus probable**	**Confirmed Case**
Px yg diputuskan oleh dr. setempat u/ diinvestigasi Dasar untuk memutuskan orang perlu diinvestigasi adalah bila ada kontak erat dalam waktu kurang dari 7 hari dengan pasien suspek, probabel dan terkonfirmasi Flu Burung (H5N1) atau disekitar wilayahnya terdapat banyak unggas	Px dgn **demam (>38C)** diikuti dengan min 1 gejala : batuk, sakit tenggorokan, pilek, sesak nafas (gejala ISPA) + Riw. Terpapar (oleh pasien, unggas maupun olahan unggas)	Kasus susp. diikuti oleh min 1 dari : 1. Uji elisa(+) / titer naik 4x 2. Px yg meninggal akibat ISPA tanpa diketahui penyebabnya DAN berhubungan secara epidemiologis dengan kasus H5NI yg probable atau terkonfirmasi	Min. terdapat 1 dari : 1. **Isolasi virus H5N1 (+)** 2. **PCR H5N1 (+)** 3. ↑ 4x titer netraliasasi u/ H5N1 dari specimen konvalesen 4. Titer antibody mikronetralisasi H5N1 >1/180

Terapi

- Pada kasus suspek flu burung diberikan Oseltamivir 2 x 75 mg 5 hari, simptomatik dan antibiotik jika ada indikasi.
- Pada kasus probable flu burung diberikan Oseltamivir 2 x 75 mg selama 5 hari, antbiotik spektrum luas yang mencakup kuman tipik dan atipikal, dan steroid jika perlu seperti pada kasus pneumonia berat, ARDS, Respiratory Care di ICU sesuai indikasi.
- Sebagai profilaksis bagi mereka yang berisiko tinggi, digunakan oseltamivir 75 mg sekali sehari selama lebih 7 hari (hingga 6 minggu)

Jawaban lainnya…

A. Virus H3N2 ❼ tidak tepat
B. Virus H1N1 ❼ swine flu
D. Virus H7N1 ❼ tidak tepat
E. Virus H4N1 ❼ tidak tepat

49. Seorang laki-laki usia 22 tahun datang dengan keluhan sesak nafas sejak 1 jam yang lalu. Riwayat sesak dan atopi sudah sejak kecil. Pasien mengatakan sesaknya sering kambuh saat musim hujan terutama di malam hari. Riwayat sesak terakhir 4 hari yang lalu. Saat anamnesis pasien berbicara dalam penggalan kalimat dan tampak lebih suka duduk dibanding berbaring. Pemeriksaan fisik TD 120/80 mmHg, Nadi 82x/m, RR 28x/m, suhu 37 C. wheezing +/+ ronkhi -/-. Setelah pasien stabil, dokter melakukan pemeriksaan spirometry kemudian diagnosis ditegakan menjadi asthma. **Apakah hasil pemeriksaan spirometry yang didapatkan?**

A. FEV1 normal, FVC normal, FEV1/FVC menurun dan FEV1/FVC post bronkodilator >70%.
B. FEV1 menurun, FVC normal, FEV1/FVC menurun dan FEV1/FVC post bronkodilator >70%.
C. FEV1 menurun, FVC menurun, FEV1/FVC menurun dan FEV1/FVC post bronkodilator >70%.
D. FEV1 normal, FVC normal, FEV1/FVC normal dan FEV1/FVC post bronkodilator >70%.
E. FEV1 normal, FVC normal, FEV1/FVC menurun dan FEV1/FVC post bronkodilator <70%.

B. FEV1 menurun, FVC normal, FEV1/FVC menurun dan FEV1/FVC post bronkodilator >70%.

Seorang laki-laki usia 22 tahun datang dengan keluhan sesak nafas sejak 1 jam yang lalu. Riwayat sesak dan atopi sudah sejak kecil. Pasien mengatakan sesaknya sering kambuh saat musim hujan terutama di malam hari. Riwayat sesak terakhir 4 hari yang lalu. Saat anamnesis pasien berbicara dalam penggalan kalimat dan tampak lebih suka duduk

Belajar Dokter

dibanding berbaring. Pemeriksaan fisik TD 120/80 mmHg, Nadi 82x/m, RR 28x/m, suhu 37 C. wheezing +/+ ronkhi -/-. Setelah pasien stabil, dokter melakukan pemeriksaan spirometry kemudian diagnosis ditegakan menjadi asthma. **Apakah hasil pemeriksaan spirometry yang didapatkan?**

Spirometri

Suatu pemeriksaan yang menilai fungsi terintegrasi mekanik paru, dinding dada dan otot-otot pernapasan dengan mengukur jumlah volume udara yang dihembuskan dari kapasitas paru total (TLC) ke volume residu

Parameter yang digunakan untuk menilai kemampuan kerja pernapasan adalah volume paru (Volume statis & dinamis).

- **Volume statis** ➐ kemampuan kerja pernapasan dalam mengatasi resistensi elastik
- **Volume dinamik** ➐ mengukur kecepatan aliran udara dalam saluran pernapasan dibandingkan dengan fungsi waktu yang digunakan untuk menilai kemampuan kerja pernapasan mengatasi resistensi nonelastik.

Tabel 1. Volume Statik

Pengukuran	Definisi	Nilai Rerata Laki-laki Dewasa (ml)
Volume Tidal	Jumlah udara yang diinspirasi atau diekspirasi pada setiap kali bernapas (nilai ini adalah untuk keadaan istirahat)	500
Volume Cadangan Inspirasi	Jumlah udara yang dapat diinspirasi secara paksa sesudah inhalasi volume tidal normal	3.100
Volume Cadangan Ekspirasi	Jumlah udara yang dapat diekspirasi secara paksa sesudah ekspirasi volume tidal yang normal	1.200
Volume Residu	Jumlah udara yang tertinggal di dalam paru sesudah ekspirasi paksa	1.200
Kapasitas Paru Total	Jumlah udara maksimal yang dapat dimasukkan ke dalam paru setelah inspirasi maksimal: TLC=TV+IRV+ERV+RV	6.000
Kapasitas Vital	Jumlah udara maksimal yang dapat diekspirasi setelah inspirasi maksimal: VC=TV+IRV+ERV (Seharusnya 80% dari TLC)	4.800
Kapasitas Inspirasi	Jumlah udara maksimal yang dapat diinspirasi setelah ekspirasi normal: IC=TV+IRV	3.600
Kapasitas Residu Fungsional	Volume udara yang tertinggal di dalam paru setelah ekspirasi volume tidal normal: FRC=ERV+RV	2.400

Anna Uyainah ZN, Zulkifli Amin, Feisal Thufeilsyah. 2014. Spirometri. Ina J Chest Crit and Emerg Med

2. Volume Dinamis

1. Kapasitas Vital Paksa/*Force Vital Capacity* (FVC)
2. Pengukuran yang diperoleh dari ekspirasi yang dilakukan secepat dan sekuat mungkin.
3. Kapasitas Vital Lambat/ *Slow Vital Capacity* (SVC)
4. Volume gas yang diukur pada ekspirasi lengkap yang dilakukan secara perlahan setelah atau sebelum inspirasi maksimal.
5. Volume Ekspirasi Paksa pada Detik Pertama/ *Force Expiration Volume* (FEV_1)
6. Jumlah udara yang dikeluarkan sebanyak-banyaknya dalam 1 detik pertama pada waktu ekspirasi maksimal setelah inspirasi maksimal (volume udara yang dapat diekspirasi dalam waktu standar selama pengukuran kapasitas vital paksa).
7. *Maximal Voluntary Ventilation* (MVV)
8. Jumlah udara yang bisa dikeluarkan sebanyak-banyaknya dalam 2 menit dengan bernapas cepat dan dalam secara maksimal.

Indikasi

1. Diagnostik

Evaluasi individu yang mempunyai gejala, tanda, atau hasil laboratorium yang abnormal; skrining individu yang mempunyai risiko penyakit paru; mengukur efek fungsi paru pada individu yang mempunyai penyakit paru; menilai risiko preoperasi; menentukan prognosis penyakit yang berkaitan dengan respirasi dan menilai status kesehatan sebelum memulai program latihan.

2. Monitoring

Menilai intervensi terapeutik, memantau perkembangan penyakit yang mempengaruhi fungsi paru, monitoring individu yang terpajan agen berisiko terhadap fungsi paru dan efek samping obat yang mempunyai toksisitas pada paru.

3. Evaluasi kecacatan/kelumpuhan

Menentukan pasien yang membutuhkan program rehabilitasi, kepentingan asuransi dan hukum.

4. Kesehatan masyarakat

Survei epidemiologis (skrining penyakit obstruktif dan restriktif) menetapkan standar nilai normal dan penelitianklinis.

Kontraindikasi

Kontraindikasi absolut

- Peningkatan tekanan intracranial
- *Space occupying lesion* (SOL) pada otak
- Ablasio retina dll

Kontraindikasi relatif

- Hemoptisis yang tidak diketahui penyebabnya
- Pneumotoraks
- Angina pektoris tidak stabil
- Hernia skrotalis
- Hernia inguinalis,
- Hernia umbilikalis
- *Hernia Nucleous Pulposus* (HNP) dll

Belajar dokter

belajar dokter

Medical Science Channel

Obstructive Ventilatory Defects (OVD)

Gangguan obstruktif ❷ terjadi penyempitan saluran napas dan gangguan aliran udara di dalamnya, akan mempengaruhi kerja pernapasan dalam mengatasi resistensi nonelastik dan akan bermanifestasi pada penurunan volume dinamik.

Restrictive Ventilatory Defects (RVD)

Gangguan restriktif yang menjadi masalah adalah hambatan dalam pengembangan paru dan akan mempengaruhi kerja pernapasan dalam mengatasi resistensi elastik. Manifestasi spirometrik yang biasanya timbul akibat gangguan ini adalah penurunan pada volume statik.

Tabel 2. Derajat Obstruksi

Derajat Obstruksi	% pred FEV_1
Ringan	70–79% pred
Sedang	60–69% pred
Sedang-berat	50–59% pred
Berat	35–49% pred
Sangat berat	< 35% pred

Tabel 3. Derajat Restriksi

Derajat Restriksi	% pred FVC
Ringan	70–79% pred
Sedang	60–69% pred
Sedang-berat	50–59% pred
Berat	35–49% pred
Sangat berat	< 35% pred

SPIROMETRI

- **Nilai normal FVC >80%**
- **Nilai normal FEV1 > 80%**
- **Nilai normal FEV1/FVC > 70%**

Tips
Untuk dd obstruksi dan restriksi hafalkan data mana yang **normal**

	Obstruksi	Restriksi	Mix
FEV1	↓	↓	↓
FVC	Normal	↓	↓
FEV1/FVC	↓	Normal	↓
ex	Asthma, ppok	Atelektasis, pneumonia, efusi pleura	Asthma +pneumothorax

Asthma (reversible)	PPOK (ireversible
FEV 1 post bronkodilator >15%	FEV 1 post bronkodilator <15%
FEV1/FVC post bronkodilator >70%	FEV1/FVC post bronkodilator <70%

Jawaban lainnya...

A. **FEV1 normal**, FVC normal, FEV1/FVC menurun dan FEV1/FVC post bronkodilator >70%. ❼ tidak tepat
C. FEV1 menurun, **FVC menurun**, FEV1/FVC menurun dan FEV1/FVC post bronkodilator >70%. ❼ mixed
D. **FEV1 normal**, FVC normal, **FEV1/FVC normal** dan FEV1/FVC post bronkodilator >70%. ❼ tidak tepat
E. **FEV1 normal**, FVC normal, FEV1/FVC menurun dan FEV1/FVC post bronkodilator **<70%**. ❼ tidak tepat

50. Seorang anak usia 3 tahun datang dengan keluhan batuk berdahak terus menerus sejak 2 minggu yang lalu. Ibu menyatakan BB anak tidak naik sejak 1 bulan terakhir. Ibu mengatakan kakek pasien memiliki riwayat flek paru dan sedang dalam pengobatan. Dokter memutuskan untuk melakukan mantoux test terlebih dahulu. Anak tidak pernah dilakukan imunisasi. **Bagaimana hasil positif pada mantoux test?**

A. Muncul indurasi 1 mm

B. Muncul scar

C. Muncul indurasi 10 mm

D. Muncul indurasi 5 mm

E. Muncul keloid

C. Muncul indurasi 10 mm

Keyword:

- Seorang anak usia 3 tahun, keluhan batuk berdahak terus menerus sejak 2 minggu yang lalu.
- Ibu menyatakan BB anak tidak naik sejak 1 bulan terakhir. Ibu mengatakan kakek pasien memiliki riwayat flek paru dan sedang dalam pengobatan.
- Dokter memutuskan untuk melakukan mantoux test terlebih dahulu.
- Anak tidak pernah dilakukan imunisasi

Hasil positif pada mantoux test adalah...

Belajar Dokter

belajar dokter

Medical Science Channel

Tuberkulosis pada Anak

- Penyebab : *Mycobacterium tuberculosis*
- Gejala :
  - Paru : skor TB ❼ (+) bila ≥ 6
  - Ekstrapulmonal :
    - Vertebrae : gibbus, pembengkakan sendi
    - Kulit : skrofuloderma
    - SSP : kejang, iritabel
    - Limfadenopati

Parameter	0	1	2	3	Skor
Kontak TB	Tidak jelas	-	Laporan keluarga BTA (-) / BTA tidak jelas/ tidak tahu	BTA (+)	
Uji tuberkulin (Mantoux)	Negatif	-	-	Positif (≥10 mm atau ≥5 mm pada imunokompromis)	
Berat Badan/ Keadaan Gizi	-	BB/TB<90% atau BB/U<80%	Clinis gizi buruk atau BB/TB<70% atau BB/U<60%	-	
Demam yang tidak diketahui penyebabnya	-	≥2 minggu	-	-	
Batuk kronik	-	≥3 minggu	-	-	
Pembesaran kelenjar limfe koli, aksila, inguinal	-	≥1 cm, lebih dari 1 KGB, tidak nyeri	-	-	
Pembengkakan tulang/sendi panggul, lutut, falang	-	Ada pembengkakan	-	-	
Foto toraks	Normal/ kelainan tidak jelas	Gambaran sugestif (mendukung) TB	-	-	
				Skor Total	

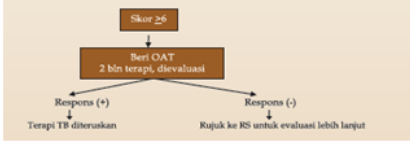

Mantoux test

- **Injeksi 0,1 ml (5 Tuberculin Unit)** antigen PPD dengan menggunakan spuit 1 cc **intrakutan** bagian volar lengan bawah
- Interpretasi setelah **48-72 jam**, tampak indurasi dengan ukuran
  - **0–4mm: negatif**
  - **5–9mm: ragu-ragu**
  - **≥ 10mm : positif (pada immunocompromise ≥ 5mm)**
- Bila Negatif:
  - Tidak ada infeksi TB
  - Masa inkubasi
  - Anergi

Jawaban lainnya…

A. Muncul indurasi 1 mm → kurang tepat

B. Muncul scar → kurang tepat

D. Muncul indurasi 5 mm → kurang tepat, ditujukan untuk anak dengan imunokompromis

E. Muncul keloid → kurang tepat

Jadi, hasil positif pada mantoux test yang dilakukan adalah…

C. Muncul indurasi 10 mm

51. Seorang laki laki usia 28 tahun datang dengan keluhan batuk berdahak disertai darah sejak 3 bulan yang lalu. Keluhan disertai berat badan menurun. Pasien sebelumnya pernah diberikan obat selama 6 bulan dan sudah dinyatakan sembuh. Pemeriksaan fisik TD 120/80 mmHg nadi 80x/m RR 22x/m suhu 37.7 C. Hasil tes resistensi, pasien resisten terhadap isoniazid, rifampisin, levofloxacin dan linezolid. **Apakah klasifikasi kasus TB pada pasien tersebut?**

A. TB monoresisten

B. TB poliresisten

C. TB MDR

D. TB RR

E. TB XDR

E. TB XDR

Seorang laki laki usia 28 tahun datang dengan keluhan batuk berdahak disertai darah sejak 3 bulan yang lalu. Keluhan disertai berat badan menurun. Pasien sebelumnya pernah diberikan obat selama 6 bulan dan sudah dinyatakan sembuh. Pemeriksaan fisik TD 120/80 mmHg nadi 80x/m RR 22x/m suhu 37.7 C. Hasil tes resistensi, pasien resisten

Belajar Dokter

terhadap isoniazid, rifampisin, levofloxacin dan linezolid. **Apakah klasifikasi kasus TB pada pasien tersebut?**

TB PARU

Etiologi	Gejala
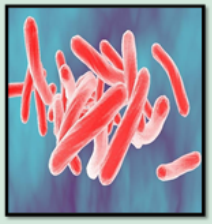 **Mycobacterium TB** • Berbentuk batang • Gram positif • Tahan asam • Airborne & droplet	• **Batuk lama > 2 minggu** • Demam subfebris • BB menurun, keringat malam

Penunjang	Penunjang
• Foto thorax • BTA SP, TCM • Gold standart : Kultur Lowenstein-Jensen	**Rontgen thorax** **Konsolidasi pada apex paru**

Klasifikasi Kasus

Kasus baru

- belum pernah OAT atau OAT< 28 hari

Pernah terpapar

- OAT > 28 hari dan putus <2 bulan

Putus obat

- OAT > 28 hari tetapi putus >2 bulan

Gagal terapi

- BTA + pada akhir pengobatan atau bulan ke 5

Relaps/ kambuh

- Pernah sembuh dan sekarang BTA+

Klasifikasi Kasus

Tb paru monoresisten

- Resisten 1 jenis obat TB, kecuali Rifampisin

T b Paru Resisten Rifampisin

Resisten rifampisin +/- OAT lain selain INH

Tb paru poliresisten

- Resisten lebih dari 1 obat TB tetapi bukan INH **dan** rifampisin

Tb paru MDR

- Resisten INH dan rifampisin secara bersamaan

TB Pre-XDR

- TB-MDR, **dan** Resistan terhadap salah satu OAT golongan **fluorokuinolon (levofloxacin dan moxifloxacin)**

Tb paru XDR

- TB-MDR **DAN** resistan terhadap salah satu OAT golongan **fluorokuinolon**, **dan** minimal satu **OAT dari Grup A**

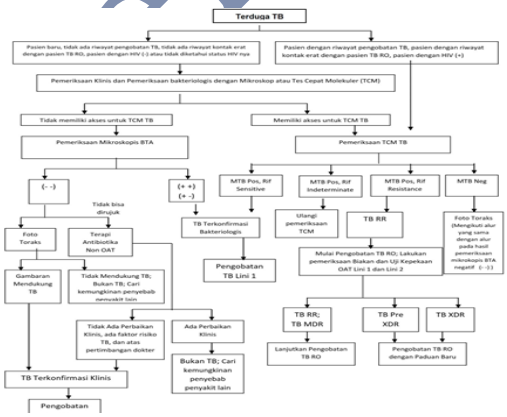

Algoritma diagnosis TB

Zoom in for better view

Tabel 3. Pengelompokan obat TB-RR/MDR 2018

KELOMPOK	JENIS OBAT	
Kelompok A	Levofloxacin atau Moxifloxacin	Lfx Mfx
	Bedaquiline	Bdq
	Linezolid	Lzd
Kelompok B	Clofazimine	Cfz
	Cycloserine atau Terizidone	Cs Trd
Kelompok C	Ethambutol	E
	Delamanid	Dlm
	Pyrazinamide	Z
	Imipenem-cilastatin atau Meropenem	Ipm-Cln Mpm
	Amikacin Atau Streptomycin	Am (S)

1. Pengobatan dimulai dengan setidaknya lima obat TB yang diperkirakan efektif dan setidaknya terdapat tiga obat untuk sisa perawatan setelah bedaquiline dihentikan
2. **Paduan pengobatan terdiri dari tiga obat dalam Grup A dan dua obat dari Grup B. Misal : 6 Bdq – Lfx – Lnz – Cfz-Cs // 14 Lfx – Lnz – Cfz-Cs**
3. Jika paduan tidak dapat dibentuk dengan obat dari Grup A dan B saja, obat dari Grup C ditambahkan untuk melengkapi paduan pengobatan. Misal : 6 Bdq – Lfx – Cfz – Cs - E // 14 Lfx – Cfz – Cs - E
4. Kanamycin dan capreomycin tidak dimasukkan dalam paduan pengobatan Pasien MDR / RR-TB yang memakai ITR
5. Levofloxacin atau moxifloxacin harus dimasukkan dalam pengobatan pasien MDR / RR-TB pada paduan pengobatan jangka panjang (rekomendasi kuat)
6. Bedaquiline harus dimasukkan dalam paduan pengobatan TB-MDR jangka panjang untuk pasien berusia 18 tahun atau lebih (rekomendasi kuat).
7. Bedaquiline juga dapat dimasukkan dalam paduan pengobatan TB-MDR jangka panjang untuk pasien berusia 6-17 tahun.
8. Linezolid harus dimasukkan dalam pengobatan pasien MDR / RR-TB pada paduan pengobatan TB-MDR jangka panjang (rekomendasi kuat).
9. Clofazimine dan cycloserine dapat dimasukkan dalam pengobatan pasien MDR / RR-TB yang menggunakan paduan TB RO jangka panjang.
10. Etambutol dapat dimasukkan dalam pengobatan pasien MDR / RR-TB dengan paduan TB RO jangka panjang.

11. Delamanid dapat dimasukkan dalam pengobatan pasien MDR / RR-TB berusia 3 tahun atau lebih dengan rejimen yang lebih lama.
12. Pyrazinamide dapat dimasukkan dalam pengobatan pasien MDR / RR-TB dengan rejimen yang lebih lama.
13. Amikacin dapat dimasukkan dalam pengobatan pasien MDR / RR-TB berusia 18 tahun atau lebih dengan paduan pengobatan jangka panjang jika terbukti masih susceptible/sensitif dan terdapat SPO yang memadai untuk monitoring ESO.
14. Jika amikasin tidak tersedia, streptomisin dapat menggantikan amikasin
15. Ethionamide atau prothionamide hanya dapat dimasukkan dalam pengobatan pasien TB-MDR / RR yang memakai paduan pengobatan TB-MDR jangka panjang jika bedaquiline, linezolid, clofazimine atau delamanid tidak digunakan atau jika tidak ada pilihan untuk membuat rejimen yang lebih baik.

b. Durasi Pengobatan

Durasi pengobatan paduan individual tanpa injeksi

1) Tidak ada tahap awal
2) Lama pengobatan setelah konversi 15 bulan
3) Total lama pengobatan 18 – 20 bulan

Paduan jangka panjang	Tahap awal	Total lama pengobatan	Pemberian setelah konversi (n)
Dengan injeksi Am/S	6 bulan	Min. 20 bulan	16 bulan
Tanpa injeksi atau tanpa BDQ/DLM	-	Min. 20 bulan	16 bulan
Dengan BDQ/DLM	-	Min. 20 bulan	16 bulan
TB RO pada anak		18–20 bulan	
TB RO ekstra paru	-	Min. 20 bulan	-

Jawaban lainnya...

A. TB monoresisten ➐ Resisten 1 jenis obat TB, kecuali Rifampisin

B. TB poliresisten ➐ Resisten lebih dari 1 obat TB tetapi bukan INH **dan** rifampisin

C. TB MDR ➐ Resisten INH dan rifampisin secara bersamaan

D. TB RR ➐ Resisten rifampisin +/- OAT lain selain INH

52. Tn.Gustav 52th datang ke IGD karena sesak memberat 3 hari ini. Sesak terutama bila jalan atau tidur. Kedua kaki juga membengkak 2 minggu ini. Pasien diketahui memiliki Riwayat PPOK terkontrol dan Hipertensi. Hanya rutin kontrol PPOK ke Poli, untuk Hipertensi beli sendiri di apotek berupa Ramipril 5mg dan Amlodipin 10mg. Demam(-). CM, TD 140/70, HR 95x, RR 24x, S 36.5, SpO 96% RA, ronkhi pada kedua basal paru, edema pitting kedua kaki. Hasil lab didapatkan Hb 8.6, Leuko 9000, Trombo 200.000, Ur 108, Cr 5.4, Na+ 140, K+ 7.1, Cl- 98. Anda berencana untuk menghentikan Ramipril pasien, **apa komplikasi dari obat terhadap pasien?**

A. Memicu PPOK

B. Aritmia

C. Angioedema

D. Stenosis arteri renal

E. Hipotensi

B. Aritmia

Tn.Gustav 52th datang ke IGD karena sesak memberat 3 hari ini. Sesak terutama bila jalan atau tidur. Kedua kaki juga membengkak 2 minggu ini. Pasien diketahui memiliki Riwayat PPOK terkontrol dan Hipertensi. Hanya rutin kontrol PPOK ke Poli, untuk Hipertensi beli sendiri di apotek berupa Ramipril 5mg dan Amlodipin 10mg. Demam(-). CM, TD 140/70, HR 95x, RR 24x, S 36.5, SpO 96% RA, ronkhi pada kedua basal paru, edema pitting kedua kaki. Hasil lab didapatkan Hb 8.6, Leuko 9000, Trombo 200.000, Ur 108, Cr 5.4, Na+ 140, K+ 7.1, Cl- 98. Anda berencana untuk menghentikan Ramipril pasien**, apa komplikasi dari obat terhadap pasien?**

Belajar Dokter

Jawaban lainnya…

A. Memicu PPOK ❼ PPOK masih terkontrol, bukan❼ utama stop ACEi

C. Angioedema ❼ saat ini K+ tinggi, ini bukan problem utamasaat ini

D. Stenosis arteri renal ❼ tidak ada clue kesini

E. Hipotensi ❼ TD tidak masalah

Hipertensi

Peningkatan tekanan darah ❼ esensial (idiopatik) ❼ non-esensial

- **PP** : Urinalisis (proteinuria), tes gula darah, profil lipid, ureum, kreatinin, xray, EKG, Funduskopi
- **DD** : white collar hypertension, nyeri tekanan intraserebral, ensefalitis
- **Tx**: Stage I Thiazid/ACEi/ARB/CCB/BB; Stage II kombinasi 2 obat
- **Komplikasi** : LVH, GGK, aterosklerosis, retinopati, stroke/TIA, gg.jantung
- **Rujuk** : HT + komplikasi, resistensi HT atau HT emergensi

1. Panduan Praktik Klinis Bagi Dokter Di Fasilitas Pelayanan Kesehatan Tingkat Pertama. 2017
2. 2017 ACC/AHA/AAPA/ABC/ACPM/AGS/APhA/ASH/ASPC/NMA/PCNA Guideline for the Prevention, Detection, Evaluation, and Management of High Blood Pressure in Adults

Table 16. Historical Features Favoring Hypertension Cause

Primary Hypertension	Secondary Hypertension
Gradual increase in BP, with slow rate of rise in BP	BP lability, episodic pallor and dizziness (pheochromocytoma)
Lifestyle factors that favor higher BP (eg, weight gain, high-sodium diet, decreased physical activity, job change entailing increased travel, excessive consumption of alcohol)	Snoring, hypersomnolence (obstructive sleep apnea)
	Prostatism (chronic kidney disease due to post-renal urinary tract obstruction)
Family history of hypertension	Muscle cramps, weakness (hypokalemia from primary aldosteronism or secondary aldosteronism due to renovascular disease)
	Weight loss, palpitations, heat intolerance (hyperthyroidism)
	Edema, fatigue, frequent urination (kidney disease or failure)
	History of coarctation repair (residual hypertension associated with coarctation)
	Central obesity, facial rounding, easy bruisability (Cushing's syndrome)
	Medication or substance use (eg, alcohol, NSAIDS, cocaine, amphetamines)
	Absence of family history of hypertension

Tatalaksana Hipertensi

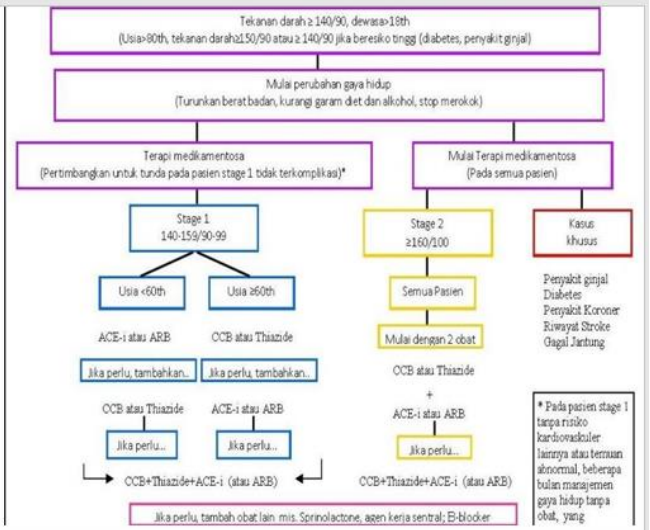

PERKI. Pedoman Tatalaksanahipertensi Pada Penyakit Kardiovaskular. 2015

belajar dokter

Medical Science Channel

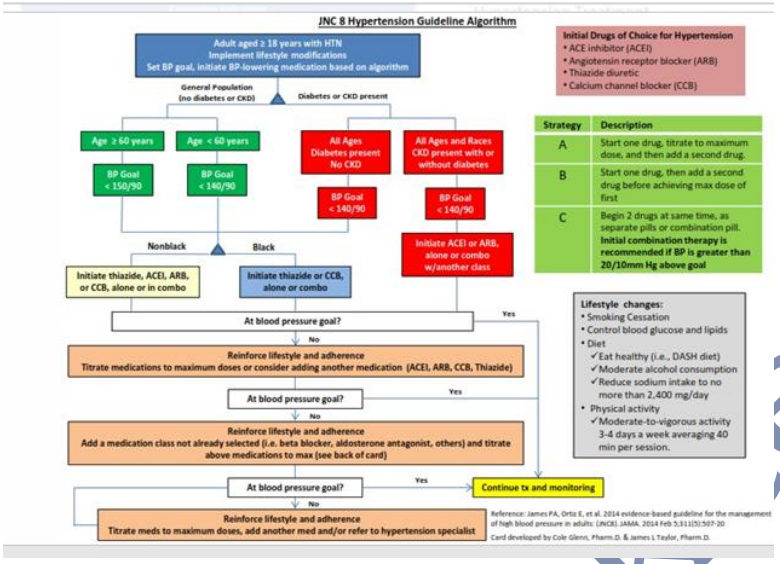

Hypertension Treatment

Compelling Indications	
Indication	**Treatment Choice**
Heart Failure	ACEI/ARB + BB + diuretic + spironolactone
Post –MI/Clinical CAD	ACEI/ARB AND BB
CAD	ACEI, BB, diuretic, CCB
Diabetes	ACEI/ARB, CCB, diuretic
CKD	ACEI/ARB
Recurrent stroke prevention	ACEI, diuretic
Pregnancy	labetolol (first line), nifedipine, methyldopa

Beta-1 Selective Beta-blockers – possibly safer in patients with COPD, asthma, diabetes, and peripheral vascular disease:
- metoprolol
- bisoprolol
- betaxolol
- acebutolol

Drug Class	Agents of Choice	Comments
Diuretics	HCTZ 12.5-50mg, chlorthalidone 12.5-25mg, indapamide 1.25-2.5mg triamterene 100mg *K+ sparing* – spironolactone 25-50mg, amiloride 5-10mg, triamterene 100mg furosemide 20-80mg twice daily, torsemide 10-40mg	Monitor for hypokalemia Most SE are metabolic in nature Most effective when combined w/ ACEI Stronger clinical evidence w/chlorthalidone Spironolactone - gynecomastia and hyperkalemia Loop diuretics may be needed when GFR <40mL/min
ACEI/ARB	*ACEI:* lisinopril, benazapril, fosinopril and quinapril 10-40mg, ramipril 5-10mg, trandolapril 2-8mg *ARB:* candesartan 8-32mg, valsartan 80-320mg, losartan 50-100mg, olmesartan 20-40mg, telmisartan 20-80mg	SE: Cough (ACEI only), angioedema (more with ACEI), hyperkalemia Losartan lowers uric acid levels; candesartan may prevent migraine headaches
Beta-Blockers	metoprolol succinate 50-100mg and tartrate 50-100mg twice daily, nebivolol 5-10mg, propranolol 40-120mg twice daily, carvediol 6.25-25mg twice daily, bisoprolol 5-10mg, labetalol 100-300mg twice daily.	Not first line agents – reserve for post-MI/CHF Cause fatigue and decreased heart rate Adversely affect glucose; mask hypoglycemic awareness
Calcium channel blockers	*Dihydropyridines:* amlodipine 5-10mg, nifedipine ER 30-90mg, *Non-dihydropyridines:* diltiazem ER 180-360 mg, verapamil 80-120mg 3 times daily or ER 240-480mg	Cause edema; dihydropyridines may be safely combined w/ B-blocker Non-dihydropyridines reduce heart rate and proteinuria
Vasodilators	hydralazine 25-100mg twice daily, minoxidil 5-10mg terazosin 1-5mg, doxazosin 1-4mg given at bedtime	Hydralazine and minoxidil may cause reflex tachycardia and fluid retention – usually require diuretic + B-blocker Alpha-blockers may cause orthostatic hypotension
Centrally-acting Agents	clonidine 0.1-0.2mg twice daily, methyldopa 250-500mg twice daily guanfacine 1-3mg	Clonidine available in weekly patch formulation for resistant hypertension

EKG Gg.Elektrolit

Ca2+
HIPER

Gel. T mendekat

HIPO

Gel. T menjauh/prolonged

K+
HIPER

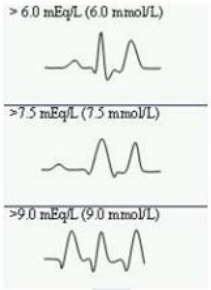

T tall
P menjauh & mendatar
QRS melebar ➋ sinusoidal

HIPO

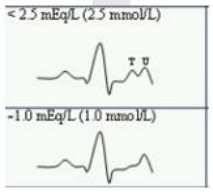

T mendatar
U muncul

53. Seorang laki-laki usia 25 tahun datang ke poliklinik dengan keluhan dada berdebar dan lemas. Pasien memiliki riwayat mengalami demam hilang timbul sejak 2 bulan yang lalu disertai nyeri tenggorok, dan nyeri pada persendian. Pemeriksaan TTV TD 110/70 HR 110x/menit, RR 22x/menit, Suhu 37 C. Pemeriksaan fisik didapatkan murmur Carey-Coombs di apex jantung. Tampak lesi eritema bentuk cincin pada lengan atas. Pada pemeriksaan CXR didapatkan gambaran "viking helmet sign". **Apa diagnosis yang tepat pada pasien tersebut?**

A. Demam Rheumatik Akut dengan regurgitasi mitral

B. Demam Rheumatik Akut dengan stenosis mitral

C. Demam Rheumatik Akut dengan stenosis trikuspid

D. Penyakit jantung rheumatik dengan regurgitasi mitral

E. Penyakit jantung rheumatik dengan stenosis mitral

E. Penyakit jantung rheumatik dengan stenosis mitral

Seorang laki-laki usia 25 tahun datang ke poliklinik dengan keluhan dada berdebar dan lemas. Awalnya pasien mengalami demam hilang timbul sejak 1 bulan yang lalu disertai nyeri tenggorok, dan nyeri pada persendian. Pemeriksaan TTV TD 110/70 HR 110x/menit, RR 22x/menit, Suhu 37 C. Pemeriksaan fisik didapatkan murmur Carey- Coombs di apex jantung. Tampak lesi eritema bentuk cincin pada lengan atas. Pada pemeriksaan CXR didapatkan gambaran "viking helmet sign". **Apa diagnosis yang tepat pada pasien tersebut?**

Belajar Dokter

DEMAM REMATIK AKUT

Etiologi

Streptococcus B hemolitikus grup A

Kriteria diagnosis (JONES)

- Bukti infeksi streptococcus atau ASTO yang meningkat + 2 kriteria mayor/ 1 mayor dan 2 minor

Penunjang

- Kultur tenggorok
- Hitung leukosit dan CRP
- ASTO
- EKG

TABLE 74.2 2015 AHA-Revised Jones Criteria for Diagnosis of Rheumatic Fever*

MAJOR CRITERIA	
Low-Risk Populations	**Moderate- and High-Risk Populations**
Carditis (clinical or subclinical[1])	Carditis (clinical or subclinical)
Arthritis (polyarthritis only)	Arthritis (including polyarthritis, monoarthritis, or polyarthralgia[1])
Chorea	Chorea
Erythema marginatum	Erythema marginatum
Subcutaneous nodules	Subcutaneous nodules
MINOR CRITERIA	
Low-Risk Populations	**Moderate- and High-Risk Populations**
Polyarthralgia	Monoarthralgia
Fever (≥38.5°C)	Fever (≥38°C)
ESR ≥60 mm in the first hour and/or CRP ≥3.0 mg/dL	ESR ≥30 mm in the first hour and/or CRP ≥3.0 mg/dL[1]
Prolonged PR interval, after accounting for age variability (unless carditis is a major criterion)	Prolonged PR interval, after accounting for age variability (unless carditis is a major criterion)

Sumber: Mann, Zippes, Libby. 2019. Brauwnalds Heart Disease; A Textbook of Cardiovascular Medicine 11th Edition. Elsevier. United States

Karditis

- Memiliki risiko penyakit jantung reumatik kronis
- Dapat menyebabkan
  - Endokarditis ➐ ditandai mitral regurgitasi (pada awal), mitral stenosis (Carey-Coombs murmur, kerusakan lanjut), aorta regurgitasi (kerusakan lanjut)
  - Miokarditis (kardiomegali/CHF) ➐ sering terjadi AV blok
  - Pericarditis (*pericardial friction rub*/efusi perikard)

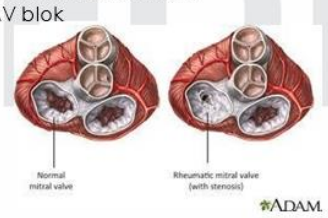

Aspirin 100mg/kg/hari dibagi 4-5 dosis (tanpa atau dengan karditis ringan) 1 bulan
+ prednisone 1-2mg/kg/hari (karditis sedang-berat) 2-3 bulan

Drug Regimen of Choice for Primary Prevention of Rheumatic Fever

ANTIBIOTIC	ADMINISTRATION	DOSE
Benzathine benzylpenicillin	Single intramuscular injection	1.2 million units; 50% if <30 kg in weight
Phenoxymethylpenicillin (penicillin VK)	Oral for 10 days	250-500 mg three times daily for 10 days
Erythromycin ethylsuccinate	Oral for 10 days	Varies with the formulation

Drug Regimen of Choice for Secondary Prevention of Rheumatic Fever

ANTIBIOTIC	ADMINISTRATION	DOSE
Benzathine benzylpenicillin	Single intramuscular injection every 3-4 weeks	For adults and children ≥30 kg in weight: 1,200,000 units For children <30 kg in weight: 600,000 units
Penicillin V	Oral	250 mg twice daily
Sulfonamide*	Oral	For adults and children ≥30 kg in weight: 1 g daily For children <30 kg in weight: 500 mg daily
Erythromycin	Oral	250 mg twice daily

- **Penyakit jantung rematik** adalah kondisi kronik dari demam rematik yang menyerang jantung
- Riwayat demam rematik sebelumnya → kelainan katup jantung
- **Diagnosis**

- Pemeriksaan fisik

Murmur (+)

- Riwayat medis

Riwayat infeksi streptococcus

- Fotothoraks

Pembesaran jantung

- EKG

Aritmia

- Ehocardiografi

Kerusakan pada katup jantung

FIGURE 15.6 "Viking helmet" sign. PA radiograph of patient with known rheumatic heart disease and mitral stenosis shows cephalization of the upper lobe vessels, creating the Viking helmet sign. The left cardiac border is flattened because of left atrial enlargement, and the main pulmonary artery contour is enlarged from the ensuing pulmonary hypertension.

Jawaban lainnya...

A. Demam Rheumatik Akut dengan regurgitasi mitral ❷ Kriteria JONES (sudah riwayat) + murmur sistolik di apeks jantung

B. Demam Rheumatik Akut dengan stenosis mitral ❷ kriteria JONES (sudah riwayat)

C. Demam Rheumatik Akut dengan stenosis trikuspid ❷ kriteria JONES + murmur diastolik ICS V parasternal line sinistra

D. Penyakit jantung rheumatik dengan regurgitasi mitral ❷ murmur sistolik di apeks jantung

54. Pasien laki-laki 53 tahun datang ke IGD dengan keluhan kejang sejak 1 jam yang lalu. Pasien juga mengeluhkan seluruh tubuhnya kaku. Pasien sebelumnya rutin kontrol di poli penyakit dalam karena pengobatan hormon, namun tidak kontrol karena takut pandemi. Pemeriksaan TTV TD 130/90 mmHg, N 70 x/menit, RR 22 x/menit, SpO2 97%, suhu aksila 36.10C. Pemeriksaan neurologis dalam batas normal. EKG seperti pada gambar berikut. **Kemungkinan penyebab kondisi pasien tersebut adalah?**

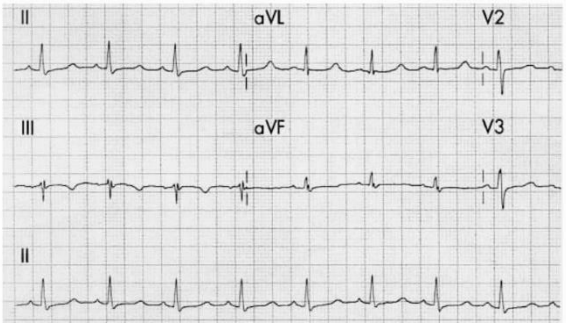

A. Hipokalemia

B. Hiperkalemia

C. Hiperkalsemia

D. Hipokalsemia

E. Hipomagnesemia

D. Hipokalsemia

Pasien laki-laki 53 tahun datang ke IGD dengan keluhan kejang sejak 1 jam yang lalu. Pasien juga mengeluhkan seluruh tubuhnya kaku. Pasien sebelumnya rutin kontrol di poli penyakit dalam karena pengobatan hormon, namun tidak kontrol karena takut pandemi. Pemeriksaan TTV TD 130/90 mmHg, N 70 x/menit, RR 22 x/menit, SpO2 97%, suhu aksila 36.1C. Pemeriksaan neurologis dalam batas normal. EKG seperti pada gambar berikut. **Kemungkinan penyebab kondisi pasien tersebut adalah?**

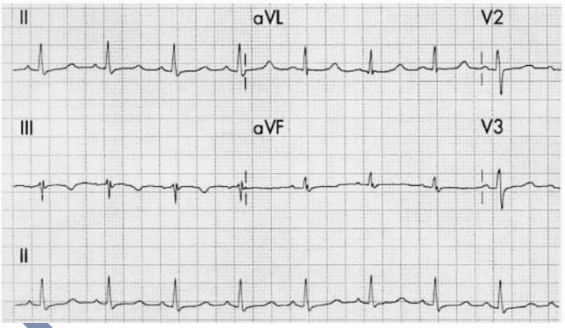

Hipokalsemia

- Mild-moderate hypocalcaemia = 1.9 – 2.2 mmol/L.
- Severe hypocalcaemia = < 1.9 mmol/L
- Etiologi ❼ Hypoparathyroidism, defisiensi vitamin D, pankreatitis akut, yperphosphataemia, hypomagnesaemia, diuretik), pseudohypoparathyroidism, penyakit kongenital (DiGeorge syndrome), sepsis
- Gejala klinis: Rangsangan neuromuskular, spasme karpopedal, tetani, tanda Chvostek, tanda Trousseau, kejang.
- Diagnosis berdasarkan EKG:

Perpanjangan interval QTc karena pemanjangan segmen ST,yang berbanding lurus dengan derajat hipokalsemia

EKG HIPOKALSEMIA

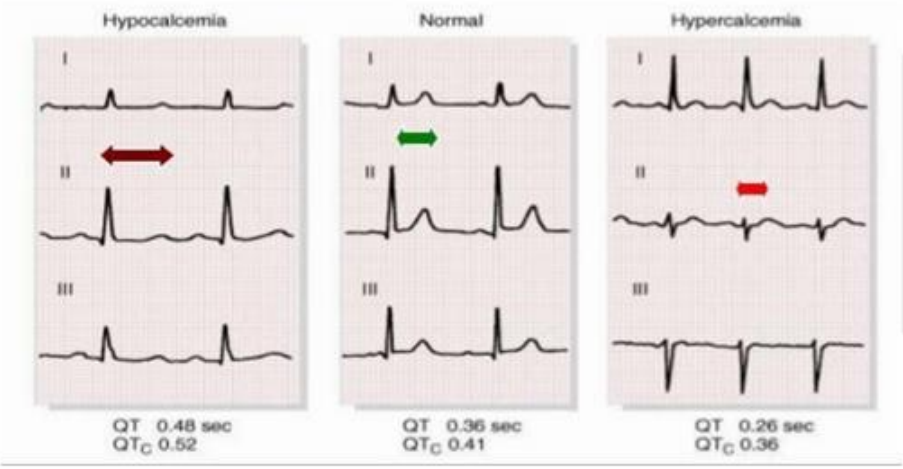

Jawaban lainnya…

A. Hipokalemia ➋ gelombang T mendatar, gelombang U muncul

B. Hiperkalemia ➋ gelombang *tall-T, sine wave*

C. Hiperkalsemia ➋ pemendekan QTc interval

E. Hipomagnesemia ➋ gelombang T datar dan lebar

55. Seorang anak usia 4 tahun dibawa ibu karena nyeri kaki saat berjalan dan kaki tampak pucat sejak beberapa bulan yang lalu. Pasien riwayat lahir prematur. Dari pemeriksaan fisik, terdapat perbedaan tekanan darah ekstremitas atas dan bawah TD ekstremitas atas 120/80, TD ekstremitas bawah 90/70, HR 120x/m, RR 26x/m, T 36oC, SpO2 97%. Pada hasil pemeriksaan fisik didapatkan murmur ejeksi sistolik di bawah scapula kiri. **Apa diagnosa yang tepat pada pasien?**

A. Transposition of Great Artery

B. Koartasio Aorta

C. Takayasu Arteritis

D. ASD

E. VSD

B. Koartasio Aorta

Seorang anak usia 4 tahun dibawa ibu karena nyeri kaki saat berjalan dan kaki tampak pucat sejak beberapa bulan yang lalu. Pasien riwayat lahir prematur. Dari pemeriksaan fisik, terdapat perbedaan tekanan darah ekstremitas atas dan bawah TD ekstremitas atas 120/80, TD ekstremitas bawah 90/70, HR 120x/m, RR 26x/m, T 36oC, SpO2 97%. Pada hasil pemeriksaan fisik didapatkan murmur ejeksi sistolik di bawah scapula kiri. **Apa diagnosa yang tepat pada pasien?**

Terapi: Surgery & Kateterisasi

Surgical repair

End-to-end anastomosis

Removing the narrow section of aorta and sewing the ends of the aorta back together. Best for short area of obstruction

Subclavian flap repair

Dividing the subclavian artery and using the aortic stump as a patch. This sacrifices the artery. Used for longer section of aortic narrowing in infants

Patch aortoplasty

Placing a patch made of artificial material over the narrow section of aorta to make it wider. Has a higher risk of aneurysm formation

Bypass graft

An artificial tube is sewn from the ascending aorta around the coarctation site to the descending aorta below the narrowed area, allowing blood to bypass the coarctation. Uncommon, used for long areas of aortic obstruction.

Catheterization treatments

Balloon angioplasty (also called balloon dilation):

Inflating a balloon catheter inside the narrowed area to widen the aorta

Used in older infants and children with a single area of obstruction

May be done in critically ill newborns who are at high risk for surgery

Treatment of choice for recoarctation

Not recommended for infants with narrowing at the aortic arch in addition to coarctation attributable to poor relief of the obstruction

Jawaban lainnya…

A. Transposition of Great Artery ❼ Sesak, lemas, sianosis perioral, radiologi tampak gambaran egg on side

C. Takayasu Arteritis ❼ wanita asia usia <40 tahun, demam, perbedaan tekanan darah lengan kanan dan kiri, claudicatio intermitten

D. ASD ❼ Bunyi jantung S2 melebar dan menetap pada saat inspirasi maupun ekspirasi (splitting), Murmur sistolik ICS 2 parasternal line kiri atau murmur diastolik ICS 3-4 parasternal line kiri

E. VSD ❼ Murmur sistolik ICS 3-4 parasternal line kiri

56. Seorang anak perempuan usia 7 tahun datang dibawa orang tuanya ke IGD dengan keluhan kemerahan pada tubuh sejak seminggu yang lalu. Pasien juga dikeluhkan demam, mata memerah, dan sariawan pada lidahnya. Demam menurun setelah diberi obat antipiretik namun kemudian muncul lagi. Pemeriksaan fisik didapatkan TD 90/60, HR 110x, RR 22x, S 38, teraba pembesaran KGB colli, murmur jantung (+), kedua kaki dan tangan

tampak edema dan hiperemis. Laboratorium didapatkan Hb 9, Leuko 15.000, Trombo 400.000. **Hasil Lab yang menunjang diagnosis pasien adalah?**

A. SGOT & SGPT meningkat 3x
B. Hipoalbumin
C. Hiponatremia
D. CRP meningkat
E. Leukosituria

D. CRP meningkat

Seorang anak perempuan usia 7 tahun datang dibawa orang tuanya ke IGD dengan keluhan kemerahan pada tubuh sejak seminggu yang lalu. Pasien juga dikeluhkan demam, mata memerah, dan sariawan pada lidahnya. Demam menurun setelah diberi obat antipiretik namun kemudian muncul lagi. Pemeriksaan fisik didapatkan TD 90/60, HR 110x, RR 22x, S 38, teraba pembesaran KGB colli, murmur jantung (+), kedua kaki dan tangan tampak edema dan hiperemis. Laboratorium didapatkan Hb 9, Leuko 15.000, Trombo 400.000. **Hasil Lab yang menunjang diagnosis pasien adalah?**

belajar dokter

Box 1 Clinical diagnostic criteria

Fever of at least five days' duration and at least four of the following five clinical features:

- Polymorphous exanthema (but not petechial, bullous, or vesicular lesions)
- Bilateral non-exudative conjunctival injection
- Changes in lips and oral cavity (but not discrete oral lesions or exudates)
- Changes in the extremities, including erythema or indurative oedema, and later (in the second week of illness) membranous desquamation starting around the nail bed
- Cervical lymphadenopathy, often unilateral and large (≥1.5 cm)

Box 2 Clinical investigations

The following tests are often abnormal during the first 7-10 days and may support the diagnosis of Kawasaki disease, although in isolation these tests lack adequate sensitivity and specificity. Some parameters have age dependent normal ranges[1 11 14 w11]

- Haematology: Raised white blood cell count with neutrophilia (at least 50% of cases), progressive anaemia (usually normochromic and normocytic), increasing platelet count (peaking in the second or third week of illness and therefore not useful diagnostically)
- Urine analysis: The urinary sediment may contain increased numbers of white blood cells without bacteruria
- Acute phase reactants: Raised C reactive protein (>35 mg/l in 80% of cases), erythrocyte sedimentation rate (>60 mm/h in 60% of cases). The erythrocyte sedimentation rate may be even higher after intravenous immunoglobulins
- Blood chemistry: Low serum sodium, low serum protein and albumin, raised liver enzymes (specifically alanine aminotranferase), and abnormal lipid profile (which may be exacerbated by intravenous immunoglobulin)
- Cerebrospinal fluid: Pleocytosis, usually lymphocytic with normal protein and glucose
- Electrocardiography: Other than tachycardia, findings include decreased QRS voltages, flattened T waves, and prolonged rate corrected QT intervals. These findings are almost always reversible. Arrythmias including heart block may occur. In untreated large coronary artery aneurysms, electrocardiography may show signs of myocardial infarction as a result of coronary thrombosis
- Echocardiography: This may show decreased left ventricular function, mitral regurgitation, and pericardial effusion. Coronary artery dilatation begins an average of 9-10 days after onset of fever and occurs in 30-50% of cases

Kawasaki Disease

- Komplikasi paling serius ➐ keterlibatan lesi arteri koroner (CAL), seperti infark miokard, pembentukan fistula arteri koroner, dilatasi arteri koroner, dan aneurisma arteri koroner.
- Terapi:

1. Aspirin ➐ fase akut 80-100 mg/kgBB/hari
2. IVIG: single infusion 2 g/kgBB dalam 12 jam selama 7-10 hari
3. Metilprednisolone IV 30 mg/kgBB/hari selama 3 hari

Table 2 Supplementary laboratory criteria for incomplete Kawasaki disease.

Fever of >5 d associated with 2 or 3 clinical criteria, C-reactive protein ≥3.0 mg/dL and/or erythrocyte sedimentation rate ≥40 mm/h with the following criteria
(1) albumin ≤ 3.0 g/dL
(2) anemia for age
(3) elevation of alanine aminotransferase
(4) platelets after 7 d ≥ 450,000/mm^3
(5) white blood cell count ≥15,000/mm^3
(6) urine ≥10 white blood cells/high-power field

Modified from Newburger et al.[10]
If ≥3 supplement criteria are met, intravenous immunoglobulin can be prescribed before performing echocardiography.
CRP = C-reactive protein; ESR = erythrocyte sedimentation rate; IVIG = intravenous immunoglobulin.

Jawaban lainnya…

A. SGOT & SGPT meningkat 3x ➐ CRP(+)/LED(+) dengan kriteria lab lain

B. Hipoalbumin ➐ CRP(+)/LED(+) dengan kriteria lab lain

C. Hiponatremia ➐ bukan kriteria

E. Leukosituria ➐ CRP(+)/LED(+) dengan kriteria lab lain

57. Ny.Rata 25 tahun dibawa keluarga karena mendadak tidak sadar sejak 15 menit lalu. Sebelumnya pasien sering mengeluh dada berdebar, keringat, mual muntah dan mencret. Pernah didiagnosa hipertiroid namun tidak mau berobat, dan memilih alternatif. PF didapatkan GCS E1M1V1, nadi tidak teraba, nafas gasping. EKG didapatkan VT. Pasien anda syok, lalu RJP, pasang ETT dan infus. EKG ulang didapatkan asistol sehingga anda lanjut RJP dan IV Epinefrin. EKG ke3 dibawah ini, dan anda syok. **Setelah itu, apa yang anda lakukan?**

A. IV Epinefrin dan cari penyebab

B. IV Amiodaron dan cari penyebab

C. IV Lidokain dan cari penyebab

D. Defibrillator dan cari penyebab

E. Kardioversi dan cari penyebab

C. IV Lidokain

Ny.Rata 25 tahun dibawa keluarga karena mendadak tidak sadar sejak 15 menit lalu. Sebelumnya pasien sering mengeluh dada berdebar, keringat, mual muntah dan mencret. Pernah didiagnosa hipertiroid namun tidak mau berobat, dan memilih alternatif. PF didapatkan GCS E1M1V1, nadi tidak teraba, nafas gasping. EKG didapatkan VT. Pasien anda syok, lalu RJP, pasang ETT dan infus. EKG ulang didapatkan asistol sehingga anda lanjut RJP dan IV Epinefrin. EKG ke3 dibawah ini, dan anda syok. **Setelah itu, apa yang anda lakukan?**

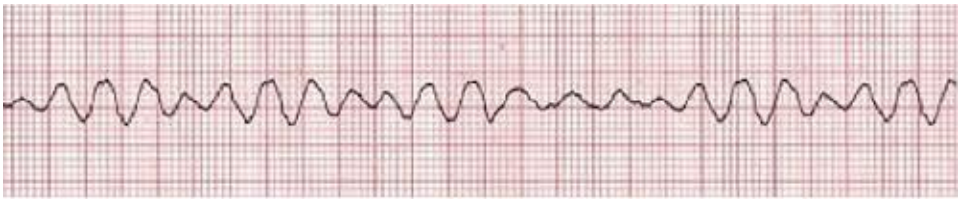

Belajar Dokter

Jawaban lainnya…

A. IV Epinefrin dan cari penyebab ❼ pada RP ke2/4 dst

B. IV Amiodaron dan cari penyebab ❼ KI pada hipertiroid

D. Defibrillator dan cari penyebab ❼ sudah RP ke3, sudah Defib, masuk IV Amiodaron/Lidokain

E. Kardioversi dan cari penyebab ❼ VF harus Defib

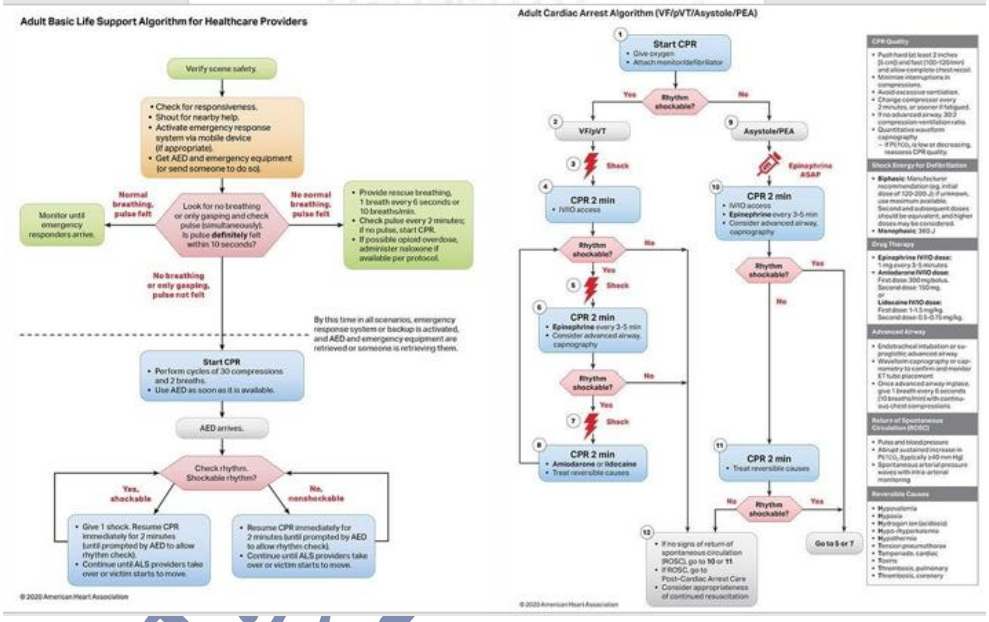

Amiodarone is a class III antiarrhythmic drug used in the treatment of recurrent severe ventricular arrhythmias, paroxysmal atrial tachycardia, atrial fibrillation and maintenance of sinus rhythm after cardioversion of atrial fibrillation (1). Amiodarone-induced thyrotoxicosis (AIT) develops in 3% of amiodarone-treated patients in North America. For those living in iodine-depleted areas, the incidence is higher (10%) (2). This risk also increases with increased dosage (3).

The thyrotoxicosis is mediated by amiodarone's iodine content. In each 200 mg tablet, there is 75 mg of iodine; approximately 10% of the iodine is released as free iodide daily (4). Amiodarone is very lipophilic and accumulates in adipose tissue, cardiac and skeletal muscle, and the thyroid. With long-term treatment, there is a 40-fold increase in plasma and urinary iodide levels, and an elimination half-life of 50 to 100 days (5,6). The pharmacological concentration of iodide associated with amiodarone treatment causes inhibition of thyroidal T4 and T3 production and release within the first two weeks of treatment (the Wolff-Chaikoff effect) (7). Amiodarone also inhibits type 1 5′-deiodinase activity in peripheral tissue (8). Amiodarone and its metabolites demonstrate direct toxicity to cultured thyroid cells exposed to media with concentrations above those normally found in patients (9).

58. Seorang perempuan berusia 56 tahun datang dengan keluhan nyeri kepala sejak 2 hari yang lalu, namun hari ini pasien sudah tidak merasakan nyeri kepala. Pasien memiliki riwayat hipertensi sejak usia 20 tahun, dan meminum obat hipertensi tidak teratur. PF TD: 170/110 mmHg, N: 100x/mnt, Suhu 36.5, RR 20 x/mnt. **Apakah diagnosa pasien tersebut?**

A. Hipertensi essensial

B. Hipertensi urgensi

C. Hipertensi emergency

D. Hipertensi sekunder

E. Hipertensi krisis

B. Hipertensi urgensi

- **Keyword:**
- Perempuan berusia 56 tahun datang dengan keluhan nyeri timbul sejak 2 hari yg lalu, hari ini sudah tdiak merasa nyeri.
- riwayat hipertensi sejak usia 20 tahun dan meminum obat hipertensi tidak teratur
- **PF**: TD: 170/110 mmHg

Apakah diagnosa pasien tersebut....

Belajar Dokter

Krisis Hipertensi

- Definisi: krisis hipertensi merupakan suatu keadaan klinis yg ditandai oleh tekanan darahyg sangat tinggi dengan kemungkinan akan timbulnya atau telah terjadi kelainan organ target.
- **Hipertensi emergency:** dimana selain tekanan darah ygsangat tinggi terdapat kelainan atau kerusakan target organ yg bersifat progresif, sehingga tekanan darah harus diturunkan dengan segera (dalam menit sampai jam) agar dapat mencegah atau membatasi kerusakan target organ yg terjadi.
- **Hipertensi urgency:** dimana terdapat tekanan darah ygsangat tinggi tetapi tidak disertai kelainan/kerusakan organtarget yg progresif, sehingga penurunan tekanan darah dapat dilaksanakan lebih lambat (dalam hitungan jam sampai hari).

Sumber: PAPDI. 2014. Buku Ajar Ilmu Penyakit Dalam Edisi VI. Interna Publishing: Jakarta

Krisis hipertensi

- Hipertensi krisis umumnya adalah gejala organ target yg terganggu, diantaranya nyeri dada dan sesak nafas pada gangguan jantung dan diseksi aorta; mata kabur pada edema papila mata; sakit kepala hebat, gangguan kesadaran dan lateralisasi pada gangguan otak; gagal ginjal akut pada gangguan ginja
- Pemeriksaan penunjang: EKG untuk melihat adanya hipertrofi ventrikel kiri ataupun gangguan koroner sertaUSG untuk melihat struktur ginjal dilaksanakan sesuai kondisi pasien

Sumber: PAPDI. 2014. Buku Ajar Ilmu Penyakit Dalam Edisi VI. Interna Publishing: Jakarta

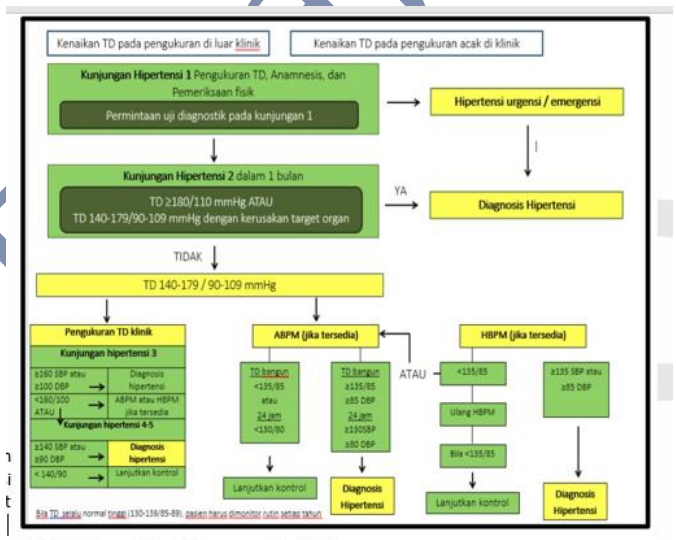

HBPM : Home Blood Pressure Monitoring
ABPM : Ambulatory Blood Pressure Monitoring

Terapi

- Pengobatan hipertensi urgensi cukup dengan obat oralyg bekerjacepat sehingga menurunkan tekanan darahdalam beberapa jam
- Pengobatan hipertensi emergency memerlukan obat yg segera menurunkan tekanan darah dalam menit sampai jam sehingga umumnya bersifat parenteral

Terapi : obat anti hipertensi oral yg dipakai di Indonesia

Obat	Dosis	Efek	Lama kerja	Perhatian khusus
Nifedipin 5-10 mg	Diulang 15 menit	5-15 menit	4-6 jam	Gangguan koroner
Kaptopril 12.5-25 mg	Diulang/ 1 / 2 jam	15-30 menit	6-8 jam	Stenosis a. renalis
Klonidin 75-150 mikrogram	Diulang/jam	30-60 menit	8-16 jam	Mulut kering, ngantuk
Propanolol 10-40 mg	Diulang/ 1 / 2 jam	15-30 menit	3-6 jam	Bronkokonstriksi, Blok jantung

Terapi: Obat antihipertensi parenteral yg dipakai di Indonesia

Obat	Dosis	Efek	Lama kerja	Perhatian khusus
Klonidin IV 150 mikrogram	6 amp per 250 cc Glukosa 5% mikrodrip	30-60 menit	24 jam	Ensefalopati dengan koroner
Nitrogliserin IV	10-50 mikrogram/cc per 500cc	2-5 menit	5-10 menit	
Nikardipin IV	0.5-6 mikrogram/kg/menit	1-5 menit	15-30 menit	
Diltiazem IV	5-15 mikrogram/kg/menit lalu sama 1-5 mikrogram/kg/menit	sama		
Nitroprusid IV	0.25 mikrogram/kg/menit	Langsung	2-3 menit	Selang infus lapis perak

Sumber: PAPDI. 2014. Buku Ajar Ilmu Penyakit Dalam Edisi VI. Interna Publishing: Jakarta

Jawaban lainnya...

A. Hipertensi essensial : bukan, karena tekanan darah pasien sudah memenuhi kriteria hipertensi krisis

C. Hipertensi emergensi: bukan, karena pasien sudah tidak merasa nyeri kepala (no organ damage)

D. Hipertensi sekunder : bukan, karena tidak ada penyakit dasar sebagai penyebab hipertensi pada pasien

E. Hipertensi krisis : kurang spesifik

JADI, DIAGNOSA PASIEN TERSEBUT ADALAH....

B. HIPERTENSI URGENCY

59. Anak laki-laki 9 tahun tahun datang ke IGD karena mata kiri nyeri dan pandangan kabur. Keluhan dirasakan setelah pasien terkena kok bulutangkis. Keluhan lain disangkal. Pemeriksaan tanda vital TD 110/70, HR 68x/menit, RR 16x/menit, dan suhu 36,7. Pemeriksaan mata VOD 6/6 dan VOS 6/60, edema kornea, injeksi perikornea, dan tampak adanya darah yang mengisi 1/4 bilik mata depan. TIODS 18 mmHg. **Tatalaksana pasien ini adalah?**

A. Bedrest posisi 90o , sikloplegik topikal

B. Bedrest posisi 45o, sikloplegik topikal

C. Bedrest posisi 90o, sikloplegik topikal, kortikosteroid topikal

D. Bedrest posisi 45o, sikloplegik topikal, asetazolamid topikal

E. Parasintesis, kortikosteroid topikal

Belajar Dokter

B. Bedrest posisi 45o, sikloplegik topikal

Anak laki-laki 9 tahun tahun datang ke IGD karena mata kiri nyeri dan pandangan kabur. Keluhan dirasakan setelah pasien terkena kok bulutangkis. Keluhan lain disangkal. Pemeriksaan tanda vital TD 110/70, HR 68x/menit, RR 16x/menit, dan suhu 36,7. Pemeriksaan mata VOD 6/6 dan VOS 6/60, edema kornea, injeksi perikornea, dan tampak adanya darah yang mengisi 1/4 bilik mata depan. TIODS 18 mmHg. **Tatalaksana pasien ini adalah?**

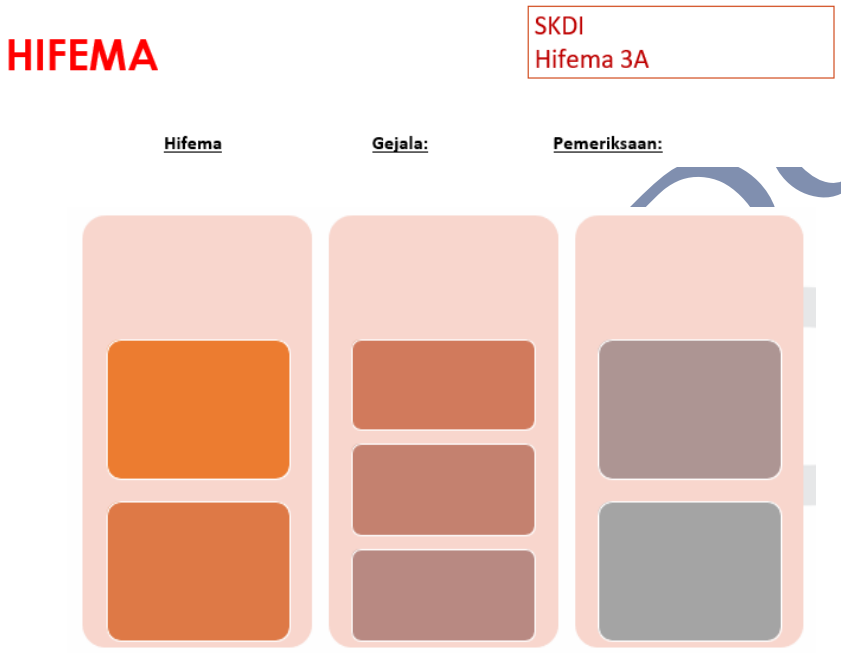

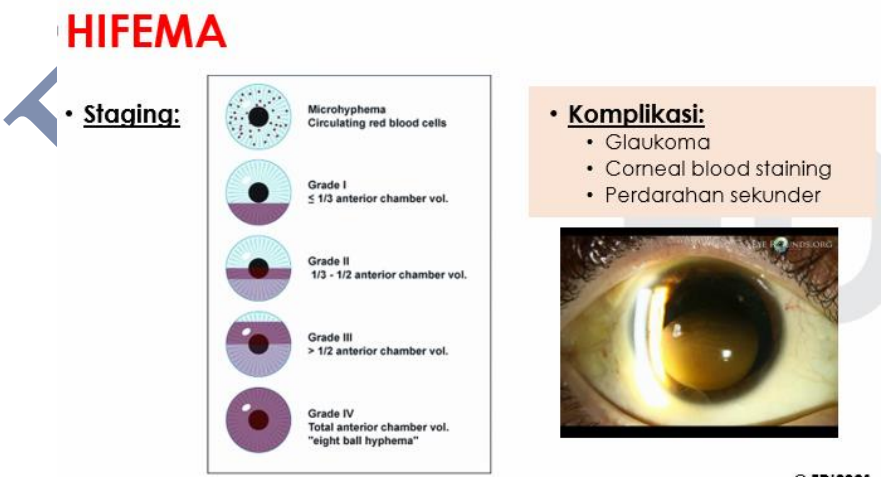

HIFEMA

Terapi medikamentosa:

- **Bedrest, pertahankan posisi kepala ditinggikan 30-45 derajat (semifowler)**
- **Steroidtopikal** ➔ menurunkan inflamasi
- **Siklopleg iktopikal** ➔ untuk pasiendgspasmesilierataufotofobia
- **Obat penurun TIO** ➔ bila TIO meningkat, yaitu dengan betablokeratau alfa agonis, bila tidak teratasi berikanacetazolamideataumanitol
- **Aminocaproicacidsitemikatautopikal** ➔ cegah perdarahan sekunder
- **Asamtraneksamat** ➔ hentikan perdarahan, lebihpoten

HIFEMA

Terapi bedah:

- Irigasi dan apirasi bilik mata depan
- Evakuasi hifema dengan instrumentasi vitrektomi tertutup
- Trabeculectomy).
- Parasintesis bilik mata depan ➔ kontrol sementara TIO yang meningkat

Indikasi terapi pembedahan:

- Glaukoma tidak terkontrol (>= 50 mmHg selama >5 hari; atau >25 mmHg selama >24 jam pasien dg sickle cell hemoglobinopati)
- Corneal blood staining
- Hifema luas atau total yang persisten
- Perdarahan bilik mata depan yang aktif

Jawaban lainnya…

A. Bedrest posisi 90°, sikloplegik topikal ➔ harusnya 45°

B. Bedrest posisi 45°, sikloplegik topikal

C. Bedrest posisi 90°, sikloplegik topikal, kortikosteroid topikal ➔ harusnya 45°

D. Bedrest posisi 45°, sikloplegik topikal, asetazolamid topikal ➔ tidak perlu diberikan asetazolamid karena TIO normal

E. Parasintesis, kortikosteroid topikal ➔ tidak ada indikasi parasintesis

60. Seorang anak perempuan usia 7 tahun datang ke poli dengan keluhan muncul benjolan kecil pada kelopak mata kanan sejak 2 hari. Keluhan disertai dengan nyeri dan kemerahan sekitar benjolan. Pada pemeriksaan ditemukan benjolan berukuran 0.4 cm pada konjunctiva palpebra kanan superior, berwarna merah, dan berfluktuasi. Tidak ditemukan adanya penurunan pengelihatan. **Apa etiologi penyakit pada pasien ini?**

A. Infeksi akut pada kelenjar Meibom

B. Infeksi akut pada kelenjar Zeiss

C. Inflamasi kronis pada kelenjar Meibom

D. Inflamasi granulomatous steril

E. Infeksi akut pada kelenjar lakrimalis

Belajar Dokter

A. Infeksi akut pada kelenjar Meibom

Seorang anak perempuan usia 7 tahun datang ke poli dengan keluhan muncul benjolan kecil pada kelopak mata kanan sejak 2 hari. Keluhan disertai dengan nyeri dan kemerahan sekitar benjolan. Pada pemeriksaan ditemukan benjolan berukuran 0.4 cm pada konjunctiva palpebra kanan superior, berwarna merah, dan berfluktuasi. Tidak ditemukan adanya penurunan pengelihatan. **Apa etiologi penyakit pada pasien ini?**

Kelainan pada kelenjar air mata

SKDI
Hordeolum 4

	Hordeolum	Kalazion
Lokasi	Seringkali ditemukan pada atau dekat folikel bulu mata	Biasanya ditemukan diluar garis tepi bulu mata
Penyebab	**Infeksi akut** pada satu atau lebih kelenjar pada kelopak mata, biasanya disebabkan oleh bakteri **Staphylococcus**. Berdasarkan kelenjar yang terlibat, hordeolum dibagi menjadi 2: • **Hordeolum interna: kelenjar Meibom** • Hordeolum eksterna: kelenjar Zeis atau Moll	**Inflamasi granulomatous steril** yang bersifat **kronis** (lipogranuloma) pada kelenjar Meibom, terkadang mengenai kelenjar Zeis ➔ retensi sekret sebacea.
Gejala	Benjolan, **nyeri, tanda radang** (kemerahan dan bengkak pada kelopak mata).	Tidak nyeri, tidak ditemukan tanda radang, benjolan teraba tegang
Terapi	• Kompres hangat 3-5 kali sehari selama 10-15 menit • **Antibiotik topikal** • Insisi dan drainase dipertimbangkan untuk dilakukan bila benjolan tidak membaik dalam 48 jam setelah penanganan awal.	• Kompres hangat • Injeksi steroid • Antibiotik ➔ hanya diberikan bila ditemukan tanda radang • Insisi dan kuretase

Kelainan pada kelenjar air mata

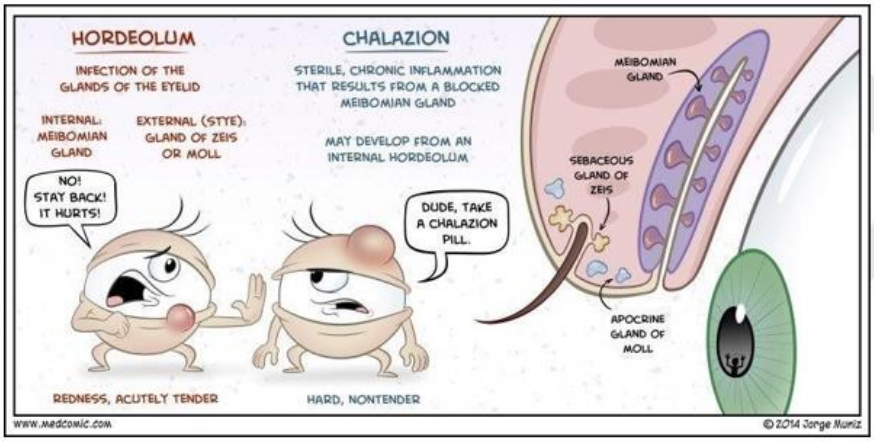

Kelainan pada kelenjar air mata

Hordeolum interna

Hordeolum eksterna

Kalazion

Komplikasi Hordeolum

- Progres menjadi kalazion ❼ paling sering
- Gangguan kosmetik
- Iritasi kornea ❼ Gangguan penglihatan
- Infeksi jaringan periorbita bila tidak ditangani dengan tepat
- Rekurensi bila lid hygiene kurang
- Bila drainase tidak adekuat:
  - Gangguan pertumbuhan bulu mata
  - Deformitas pada eyelid (notch)
  - Fistula pada eyelid

Jawaban lainnya...

A. Infeksi akut pada kelenjar Meibom
B. Infeksi akut pada kelenjar Zeiss ➔ Hordeolum eksterna
C. Inflamasi kronis pada kelenjar Meibom ➔ Kalazion
D. Inflamasi granulomatous steril ➔ Kalazion (bisa mengenai kelenjar Meibom, kadang Zeiss)
E. Infeksi akut pada kelenjar lakrimalis ➔ Dacryoadenitis

61. Seorang laki-laki 65 tahun datang dengan keluhan pandangan mata kabur perlahan sejak 1 tahun terakhir. Pasien memiliki riwayat DM dan HT, namun tidak rutin kontrol dan berobat. Pada pemeriksaan visus ditemukan VOD 3/60 dan VOS 6/15. Pemeriksaan segmen anterior dalam batas normal. Pemeriksaan fundus ditemukan seperti gambaran sklerosis pembuluh darah, cooper wiring, dan cotton wool spot. **Diagnosis pasien adalah?**

A. Retinopati diabetik non-proliferatif

B. Oklusi arteri cabang retina

C. Age-related macular degeneration

D. Retinopati hipertensi

E. Oklusi vena cabang retina

D. Retinopati Hipertensi

Seorang laki-laki 65 tahun datang dengan keluhan pandangan mata kabur perlahan sejak 1 tahun terakhir. Pasien memiliki riwayat DM dan HT, namun tidak rutin kontrol dan berobat. Pada pemeriksaan visus ditemukan VOD 3/60 dan VOS 6/15. Pemeriksaan segmen anterior dalam batas

Belajar Dokter

normal. Pemeriksaan fundus ditemukan seperti gambaran sklerosis pembuluh darah, cooper wiring, dan cotton wool spot. **Diagnosis pasien adalah?**

RETINOPATI HIPERTENSI

SKDI
Retinopati hipertensi 2

- Kelainan-kelainan retina dan pembuluh darah retina akibat tekanan darah tinggi.
- Hipertensi memberikan gambaran kelainan pada retina berupa retinopati hipertensi, dengan arteri yang besarnya tidak teratur, eksudat pada retina, edema retina dan perdarahan retina.

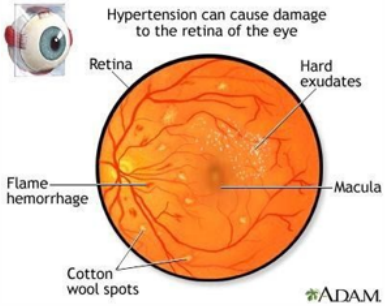

RETINOPATI HIPERTENSI

- Fenomena ***Crossing/AV nicking*** atau sklerose pembuluh darah
- Refleks ***cooper wiring*** (arteriol retina tampak berwarna oranye atau kuning)
- Refleks ***silver wiring*** (arteriol retina tampak berwarna putih)
- Sheating
- Lumen pembuluh darah ireguler
- **Flame-shaped hemorrhage**

RETINOPATI HIPERTENSI

RETINOPATI HIPERTENSI

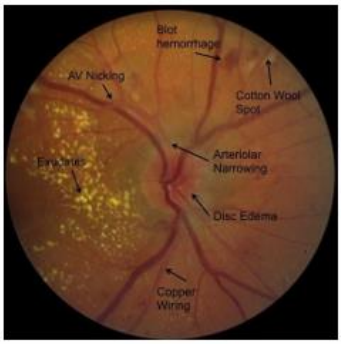

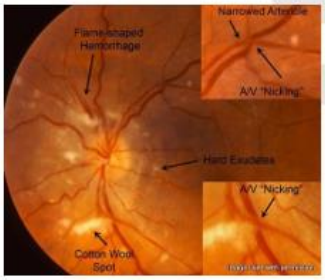

RETINOPATI DIABETIK

- Hiperglikemia kronik, hipertensi, hiperkolesterolemia, dan merokok merupakan faktor risiko timbul dan berkembangnya retinopati.
- Orang muda dengan diabetes tipe I (dependen-insulin) baru mengalami retinopati paling sedikit 3-5 tahun setelah awitan penyakit sistemik ini.
- Pasien diabetes tipe II (tidak dependen insulin) dapat sudah mengalami retinopati pada saat diagnosis ditegakkan, dan mungkin retinopati merupakan manifestasi diabetes yang tampak saat itu

RETINOPATI DIABETIK

Non-Proliferatif Diabetik Retinopati

Suatu mikroangiopati progresif yg ditandai kerusakan dan sumbatan pembuluh-pembuluh darah kecil.

- **Mikroaneurisma**
- **Perdarahan bentuk titik, garis, dan bercak**
- **Hard exudate**
- **Gambaran bercak cotton wool / soft exudate**
- **Edema Retina**

Proliferatif Diabetik Retinopati

Iskemia retina yangp rogresif akhirnya merangsang pembentukan pembuluh-pembuluh halus baru

- **Gambaran sama dengan NPDR namun ditambah neovaskularisasi(+)**

RETINOPATI DIABETIK

RETINOPATI DIABETIK

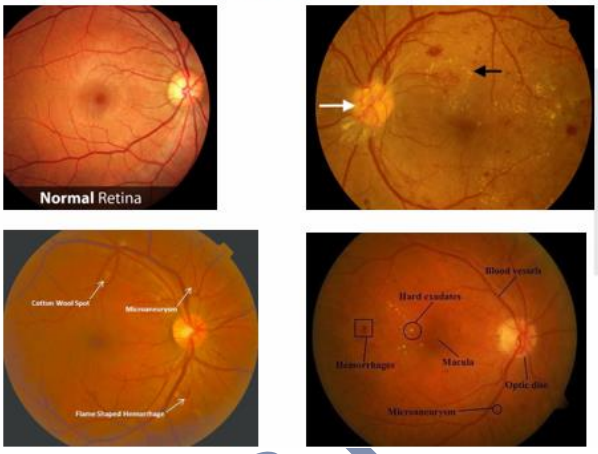

Jawaban lainnya…

A. Retinopati diabetik non-proliferatif ➐ mikroaneurisma, perdarahan bentuk titik, garis, dan bercak, hard exudate, cotton wool / soft exudate, edema retina

B. Oklusi cabang arteri retina ➐ retina pucat segmental, cattle trucking

C. Age-related macular degeneration ➐ suatu kelainan degenerasi yang mengenai makula ditandai dengan drusen dan perubahan RPE

D. Retinopati hipertensi

E. Oklusi vena cabang retina➐ vena berkelok-kelok dan dilatasi + dot/blot dan flame shaped hemorrhages pada seluruh kuadran

62. Seorang perempuan usia 50 tahun datang dengan keluhan mata kiri terasa mengganjal sejak 1 bulan yang lalu. Keluhan disertai dengan nyeri dan mata berair. Pasien mengaku kelopak matanya sering bengkak dan kemerahan. Pada pemeriksaan fisik mata ditemukan bulu mata mengarah ke dalam mata tanpa disertai kelainan tepi kelopak mata**. Tatalaksana yang tepat untuk pasien ini adalah?**

A. Kompres hangat dan cuci tepi palpebra

B. Antibiotik topikal

C. Artificial tears

D. Epilasi

E. Bedah rekonstruksi palpebra

belajar Dokter

D. EPILASI

Seorang perempuan usia 50 tahun datang dengan keluhan mata kiri terasa mengganjal sejak 1 bulan yang lalu. Keluhan disertai dengan nyeri dan mata berair. Pasien mengaku kelopak matanya sering bengkak dan kemerahan. Pada pemeriksaan fisik mata ditemukan bulu mata mengarah ke dalam mata tanpa disertai kelainan tepi kelopak mata**. Tatalaksana yang tepat untuk pasien ini adalah?**

TRIKIASIS

SKDI
Trikiasis 4

- Arah pertumbuhan bulu mata ke dalam (arah kornea) ❷ lid margin NORMAL
- **Etio:** akibat penyakit inflamasi (blefaritis, keratoconjunctivitis) dan infeksi (trakoma)
- **Gejala:** nyeri, sensasi beda asing, mata merah, berair
- **Komplikasi:** keratitis, abrasi dan ulkus kornea
- **Terapi:**
  - Non-bedah: lubrikan, contact lens, **epilasi mekanik**
  - Bedah: Teknik tradisional, cryotherapy, laser ablasi, elektrolisis

belajar dokter

Medical Science Channel

GANGGUAN PERTUMBUHAN BULU MATA

TRIKIASIS	DISTIKIASIS	EPIBLEPHARON
Arah pertumbuhan bulu mata ke dalam (arah kornea)	Adanya bulu mata asesoris ❼ bulu mata tumbuh di luar garis pertumbuhan normal, >> di orificium kelenjar Meibom	Lipatan horizontal dari kulit yang berlebihan dan orbicularis di tepi kelopak mata yang menyebabkan bulu mata mengarah ke vertikal atau sedikit terbalik.

GANGGUAN PERTUMBUHAN BULU MATA

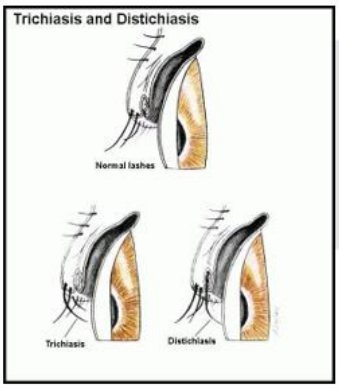

Jawaban lainnya…

A. Kompres hangat dan cuci tepi palpebra ❼ kurang tepat, terapi blepharitis
B. Antibiotik topikal ❼ kurang tepat, terapi blepharitis
C. Artificial tears ❼ kurang tepat, hanya mengurangi simtomatis
D. Epilasi
E. Bedah rekonstruksi palpebra ❼ kurang tepat, terapi definitif kasus entropion/ektropion

Jadi, terapi yang tepat untuk pasien ini adalah…

D. Epilasi

63. Seorang bayi usia 3 bulan diantar ibunya ke dokter karena kedua mata anaknya terlihat putih. Ibu pasien mengatakan bahwa saat hamil anaknya ini, pernah cek lab di dapatkan Ig M dan Ig G Anti Toksoplasma (+). Hasil pemeriksaan didapatkan leukokoria (+) kedua mata, fundus reflek (-). **Diagnosis pada pasien ini kemungkinan adalah…**

A. Katarak insipien

B. Katarak senil

C. Katarak juvenil

D. Katarak kongenital

E. Katarak imatur

D. Katarak kongenital

Seorang bayi usia 3 bulan diantar ibunya ke dokter karena kedua mata anaknya terlihat putih. Ibu pasien mengatakan bahwa saat hamil anaknya ini, pernah cek lab di dapatkan Ig M dan Ig G Anti Toksoplasma (+). Hasil pemeriksaan didapatkan leukokoria (+) kedua mata, fundus reflek (-). **Diagnosis pada pasien ini kemungkinan adalah…**

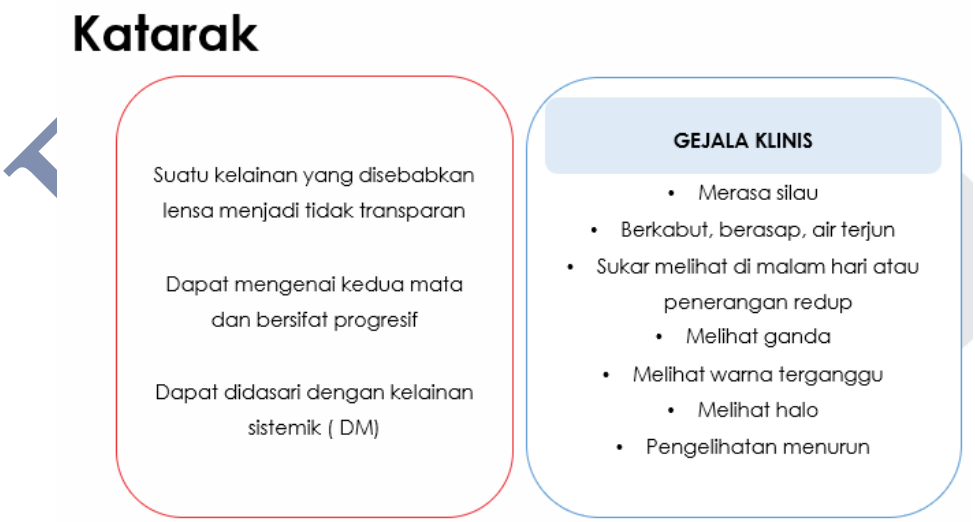

belajar Dokter

Katarak

= setiap keadaan kekeruhan lensa akibat hidrasi (penambahan cairan) lensa, denaturasi protein lensa, atau terjadi keduanya.

- Katarak Kongenital ➐ < 1 tahun
- Katarak Juvenil ➐ > 1 tahun
- Katarak Senil ➐ > 50 tahun

Katarak Kongenital

- Katarak yang mulai terjadi sebelum atau segera setelah lahir dan bayi berusia < 1 tahun.
- Sering ditemukan pada bayi yg dilahirkan oleh ibu yg menderita:

toksoplasmosis | galaktosemia | diabetes melitus

homosisteinuri | rubela

hipoparatiroidism

Sumber: Prof Sidarta Ilyas, Ilmu Penyakit Mata Edisi ke-

Katarak Kongenital

- Katarak yang mulai terjadi sebelum atau segera setelah lahir dan bayi berusia < 1 tahun.
- Ditandai dengan adanya bercak putih pada pupil mata bayi atau suatu **LEUKOKORIA**

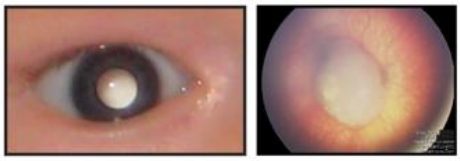

What Mom and Dad See | What the Doctor Sees

Sumber: medcitynews.com; leukokoria

Katarak Juvenil

- Katarak yg lembek dan terdapat pada orang muda, mulai terbentuknya pada usia < 9 tahun dan > 3 bulan

Katarak Senil

- Semua kekeruhan lensa yg terdapat pada usia lanjut (> 50 tahun)

Sumber: Prof Sidarta Ilyas, Ilmu Penyakit Mata Edisi ke-5, hal.214-215

© FDI2021

Jawaban lainnya…

A. Katarak insipient ➐ bagian dari katarak senil
B. Katarak senil ➐ katarak pada usia lanjut
C. Katarak juvenile ➐ katarak pada remaja
E. Katarak imatur ➐ bagian dari katarak senil

64. An.Y, 15th, mengeluh penglihatannya sering terasa berbayang sejak 1 tahun yang lalu. Tidak ada keluhan nyeri atau mata merah. Riwayat pasien menggunakan kacamata rabun jauh sejak 2 tahun yang lalu. Pada pemeriksaan, didapatkan visus sebagai berikut :

OD C+0,75, S-0,25 aksis 90^0

OS C+1,50, S-0,75 aksis 60^0

Terapi tambahan yang tepat pada pasien ini adalah . . .

A. Penggunaan lensa sferis positif

B. Penggunaan lensa silindris

C. Penggunaan lensa konveks

D. Penggunaan lensa konveks dan silindris

E. Penggunaan lensa +1.50 D

B. Penggunaan lensa silindris

An.Y, 15th, mengeluh penglihatannya sering terasa berbayang sejak 1 tahun yang lalu. Tidak ada keluhan nyeri atau mata merah. Riwayat pasien menggunakan kacamata rabun jauh sejak 2 tahun yang lalu. Pada pemeriksaan, didapatkan visus sebagai berikut :

OD C+0,75, S-0,25 aksis 90^0

OS C+1,50, S-0,75 aksis 60^0

Terapi tambahan yang tepat pada pasien ini adalah . . .

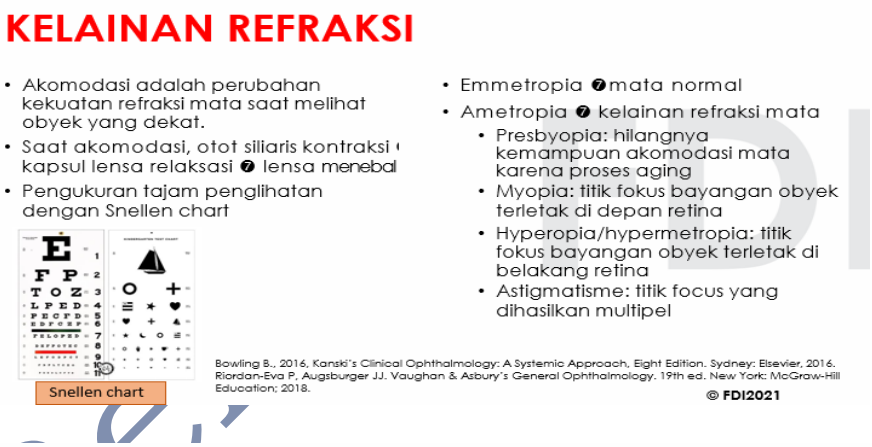

Kelainan Refraksi

Miopia	Hipermetropia	Astigmatisme
• Rabun jauh	• Rabun dekat	• Kelengkungan kornea atau lensa tidak rata
• Sumbu bola mata lebih panjang	• Sumbu bola mata lebih pendek	• Koreksi: lensa silinder (C+/-)
• Titik fokus jatuh di depan retina	• Titik fokus jatuh di belakang retina	• Jenis: 1. Astigmatisme Miopia Simplek ➔ C- 2. Astigmatisme Hipermetropia Simplek ➔ C+ 3. Astigmatisme Miopia Kompositus ➔ C-S- 4. Astigmatisme Hipermetropia Kompositus ➔ C+S+ 5. Astigmatisme Miktus ➔ C+ atau C+S- (C>S)
• Lensa terlalu cembung, akomodasi kuat	• Lensa terlalu datar, akomodasi susah	
• Koreksi: lensa sferis (-) terkecil	• Koreksi: lensa sferis (+) terbesar	

Jawaban lainnya...

A. Penggunaan lensa sferis positif ➋ hipermetrop

C. Penggunaan lensa konveks ➋ hipermetrop

D. Penggunaan lensa konveks dan silindris ➋ hipermetrop astigmat

E. Penggunaan lensa +1.50 D ➋ presbiopi

65. Seorang laki-laki 30 tahun datang ke dokter dengan keluhan penglihatan kabur. Selain itu juga mengeluh matanya berair, dan silau bila melihat cahaya. Hasil pemeriksaan VODS 6/40, tes fluoresein (+) dengan gambaran lesi berupa dendritik. Riwayat pasien dahulu pernah muncul vesikel-vesikel berkelompok di daerah bibir. Diagnosis pada pasien ini adalah...

A. Keratitis defisiensi vitamin A

B. Keratitis varicella-zoster

C. Keratitis rubella

D. Keratitis herpetik

E. Keratitis adenovirus

D. Keratitis herpetik

Seorang laki-laki 30 tahun datang ke dokter dengan keluhan penglihatan kabur. Selain itu juga mengeluh matanya berair, dan silau bila melihat cahaya. Hasil pemeriksaan VODS 6/40, tes fluoresein (+) dengan gambaran lesi berupa dendritik. Riwayat pasien dahulu pernah muncul vesikel-vesikel berkelompok di daerah bibir. **Diagnosis pada pasien ini adalah...**

Belajar Dokter

KERATITIS

suatu peradangan kornea, dapat berupa keratitis superficial, intersitial, atau profunda.

Dapat disebabkan oleh virus, bakteri, jamur, dan protozoa

Umumnya di dahului dengan:
a. Defisiensi vitamin A
b. Trauma dan kerusakan epitel
c. Reaksi konjungtivitis menahun
d. Lensa kontak
e. Daya imun berkurang
f. Musim panas dan lembab
g. Pemakaian kortikosteroid
h. Herpes genital

GEJALA KLINIS

- Sakit ringan hingga berat
- Silau
- Mata Berair dan kotor
- Lesi di kornea
- Pengelihatan menurun

KERATITIS

Keratitis Superficialis	Epitelialis	Mengenai kornea didepan membran bowman	Uji fluoresein (+)	Uji plasido (+)
	Subepitel	Mengenai kornea dibawah epitel kornea	Uji fluoresein (-)	Uji plasido (+)
Profunda / Intersitialis	Di dalam stroma kornea	Di dalam stroma kornea	Uji fluoresein (-)	Uji plasido (-)

Keratitis Epitelial

Gambar 6-1. Jenis-jenis utama keratitis epitelial (diurut sesuai derajat keseringan).

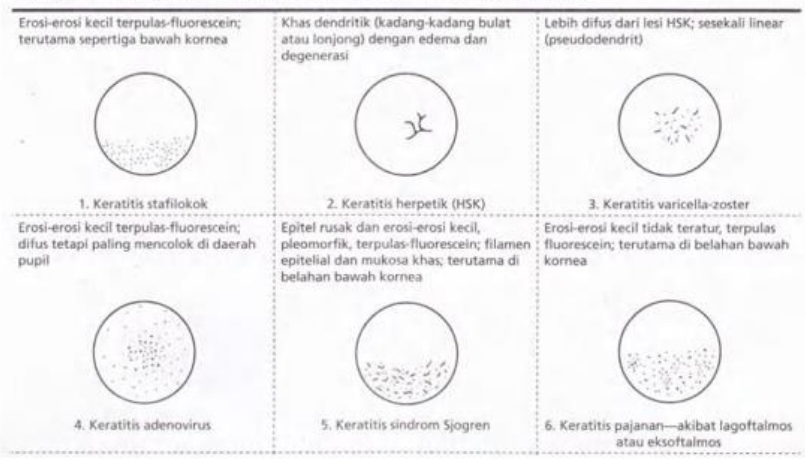



KERATITIS HERPETIK

Peradangan kornea kronis yang disebabkan oleh herpes simplek dan herpes zoster

- Biasa di mulai dengan radang konjungtiva yang mengenai satu mata dan berlanjut menjadi keratitis dendritik
- Kambuh nya dapat diakbatkan karena stres, lelah, dan terpajan sinar UV

Sumber: CoreEm, Keratitis Herpetik; Lesi dendritik

TATALAKSANA

a. **IDU (antiviral)** bersifat toksik untuk epitel normal dan tidak boleh lebih dari 2 minggu, larutan 1% dan diberikan setiap jam., salep 0,5% diberikan setiap 4 jam

b. **Trifluorotimidin (TFT),** larutan 1% diberikan setiap 4 jam

c. **Acyclovir, salep 3%** diberikan setiap 4 jam

Jawaban lainnya...

A. Keratitis defisiensi vitamin A ➐ lesi sel epitel kasar berbintik kelabu akibat keratinisasi parsial

B. Keratitis varicella-zoster ➐ gambaran lesi khas: pseudodendritik

C. Keratitis rubella ➐ lesi sel epitel bintik di daerah pupil

E. Keratitis adenovirus ➐ erosi kecil difus yg mencolok di daerah pupil

66. Seorang anak berusia 12 tahun datang diantar ibunya yang mengeluh anaknya sering memicingkan mata saat melihat jauh. Dari hasil pemeriksaan didapatkan mata tenang, visus 4/60. Koreksi dengan ODS S-3,50 menjadi 6/6,6. Pemeriksaan segmen anterior dan posterior dalam batas normal. **Pemeriksaan tambahan yang menunjang diagnosis adalah ...**

A. Uji Konfrontasi

B. Uji Maddox rod

C. Uji Worth's four dot

D. Uji kisi-kisi amsler

E. Uji edrofonium

C. Uji Worth's four dot

Keyword:

- Sering memicingkan mata saat melihat jauh, mata tenang

Belajar Dokter

- Hasil pemeriksaan visus 4/60. Koreksi dengan ODS S- 3,50 menjadi 6/6,6.
- Pemeriksaan segmen anterior dan posterior dalam batas normal

Pemeriksaan tambahan yang menunjang diagnosis adalah ...

Ambliopia

- Suatu keadaan dimana tajam penglihatan tidak mencapai optimal sesuai dengan usia dan intelegensinya walaupun sudah dikoreksi kelainan refraksinya.

- 2 faktor penyebab terjadinya ambliopia, yaitu
1. Supresi
2. Nirpakai (non use)

- Pemeriksaan pada ambliopia

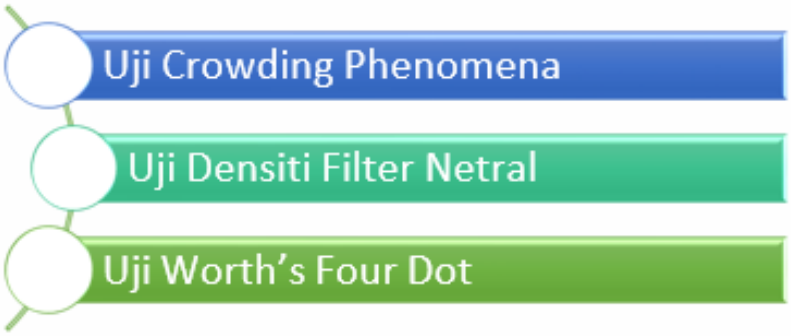

Jawaban lainnya...

A. Uji Konfrontasi → untuk memeriksa lapang pandang

B. Uji Maddox rod → untuk mengetahui fungsi makula

D. Uji kisi-kisi amsler → untuk mengetahui fungsi penglihatan sentral makula

E. Uji edrofonium → untuk mengetahui adanya miastenia gravis

Jadi, Pemeriksaan tambahan yang menunjang diagnosis adalah ...

C. Uji Worth's four dot

67. Pasien wanita usia 50 tahun datang dengan penurunan pengelihatan pada kedua mata mendadak, tanpa disertai dengan mata merah. Pasien juga merasakan lapang pandang semakin menciut. Hasil pemeriksaan optalmology didapatkan mata tenang, coa dalam, TIO OD 18 mmHg, TIO OS 19 mmHg. Setelah melakukan pemeriksaan funduskopi Dokter mendiagnosa pasien papilitis.

Hasil funduskopi yang diharapkan pada pasien ini adalah...

A. Star figure (+), Edema papil (+)

B. Cherry red spot (+)

C. Funduskopi dalam batas normal

D. Papil saraf optik yang sembab pada seluruh tepi

E. Penimbunan eksudat di bawah retina

A. Star figure (+), Edema papil (+)

Keyword:

- Pasien wanita usia 50 tahun datang dengan penurunan pengelihatan pada kedua mata mendadak, tanpa disertai dengan mata merah.

Belajar Dokter

- Pasien juga merasakan lapang pandang semakin menciut.
- Hasil pemeriksaan optalmology didapatkan mata tenang, coa dalam, TIO OD 18 mmHg, TIO OS 19 mmHg.
- Dokter mendiagnosa pasien papilitis.

Hasil funduskopi yang diharapkan pada pasien ini adalah...

Neuritis Retrobulbar

- Radang saraf optik dibelakang bola mata
- Dapat disebabkan oleh sklerosis multiple, mielin saraf, anemia pernisiosa, diabetes melitus dan intoksikasi

Gejala :

- Bila mata digerakkan terasa berat di bagian belakang bola mata
- Bila ditekan semakin nyeri
- Sakit kepala
- Hasil funduskopi normal
- Turunnya lapang pandang

Neuritis Intraokular / Papilitis

- Radang serabut retina saraf optik yang masuk pada papil saraf optik yang berada dalam bola mata

Gejala :

- Bintik buta melebar
- Skotoma sentral
- Hasil funduskopi star figure
- Papil saraf optik menjadi pucat dan kadang menjadi putih
- Turunnya lapang pandang

Sumber: Vaughan & Asbury, Ofthalmologi Umum, Ed 17, hal. 190

Iskemik optik neuropati akut

- Diduga disebabkan oleh trombus, emboli atau radang pembuluh darah
- **Penyebab utama** : Aterior Ischemic Optic Neuropathy (AION)

Gejala :

- Skotoma
- Hasil funduskopi : papil saraf optik yang sembab pada seluruh tepi
- Kadang terlihat perdarahan peripapil tanpa eksudat pada retina
- Turunnya lapang pandang

Sumber: Vaughan & Asbury, Ofthalmologi Umum, Ed 17, hal. 191

Jawaban lainnya...

B. Cherry red spot (+) → Oklusi arteri retina sentral

C. Funduskopi dalam batas normal → Neuritis retrobulbar

D. Papil saraf optik yang sembab pada seluruh tepi → Iskemik optik neuropati akut

E. Penimbunan eksudat di bawah retina → Ablatio retina eskudat

Jadi, Hasil funduskopi yang diharapkan pada pasien ini adalah...

A. Star figure (+), Edema papil (+)

68. Seorang wanita usia 35 tahun G3P2A0 usia kehamilan 38 minggu datang ke IGD RS dengan keluhan nyeri perut hebat disertai keluarnya lendir dan darah. Pada pemeriksaan tanda vital didapatkan TD 100/70, HR

105x/menit, RR 22x/menit, Suhu 36,8C. Pada pemeriksaan abdomen didapatkan tampak lekukan pada perut ibu sehingga tampak perut terbagi menjadi 2 bagian atas dan bawah. 30 menit kemudian, lekukan tersebut hilang dan nyeri perut berkurang, namun tanda vital memburuk. **Pemeriksaan fisik khas yang ditemukan pada pasien ini adalah...**

A. Bandl's ring

B. Tanda hegar

C. Tanda chadwick

D. Tanda piskacek

E. Spalding sign

A. Bandl's ring

Seorang wanita usia 35 tahun G3P2A0 usia kehamilan 38 minggu datang ke IGD RS dengan keluhan nyeri perut hebat disertai keluarnya lendir dan darah. Pada pemeriksaan tanda vital didapatkan TD 100/70, HR 105x/menit, RR 22x/menit, Suhu 36,8C. Pada pemeriksaan abdomen didapatkan tampak lekukan pada perut ibu sehingga tampak perut terbagi menjadi 2 bagian atas dan bawah. 30 menit kemudian, lekukan tersebut hilang dan nyeri perut berkurang, namun tanda vital memburuk.

Pemeriksaan fisik khas yang ditemukan pada pasien ini adalah...

Belajar Dokter

belajar dokter

Medical Science Channel

Perdarahan Post Partum (PPH)

- Definisi: hilangnya darah >500 ml pada persalinan pervaginam, 1000 ml persalinan SC
- Dibagi 2:
  - Early PPH: dalam 24 jam pertama post partum
  - Late PPH: >24 jam post partum

Kehilangan Darah	Tekanan Darah (Sistolik)	Tanda dan Gejala	Derajat Syok
500-1000 ml (10-15%)	Normal	Palpitasi, pusing, takikardi	Terkompensasi
1000-1500 ml (15-25%)	Sedikit menurun (80-100 mmHg)	Kelemahan, berkeringat, takikardi	Ringan
1500-2000 ml (25-35%)	Menurun (70-80 mmHg)	Gelisah, pucat, oliguria	Sedang
2000-3000 ml (35-45%)	Sangat menurun (50-70 mmHg)	Kolaps, *air hunger*, anuria	Berat

No	Gejala dan tanda	Penyebab yang harus dipikirkan
1.	- Perdarahan segera setelah anak lahir - Uterus tidak berkontraksi dan lembek	Atonia Uteri
2.	- Perdarahan segera - Darah segar yang mengalir segera setelah bayi lahir	Robekan Jalan Lahir
3	- Plasenta belum lahir setelah 30 menit	Retensio Plasenta
4.	- Plasenta atau sebagian selaput (mengandung pembuluh darah) tidak lengkap - Perdarahan dapat muncul 6-10 hari post partum disertai subinvolusi uterus	Sisa Plasenta
5.	- Perdarahan segera (Perdarahan intra abdominal dan dari atau pervaginam) - Nyeri perut yang hebat - Kontraksi yang hilang	Ruptura Uteri
6.	- Fundus Uteri tidak teraba pada palpasi abdomen - Lumen vagina terisi massa - Nyeri ringan atau berat	Inversio uteri
7.	- Perdarahan tidak berhenti, encer, tidak terlihat gumpalan sederhana - Kegagalan terbentuknya gumpalan pada uji pembentukan darah sederhana - Terdapat faktor predisposisi : solusio placenta, kematian janin dalam uterus, eklampsia, emboli air ketuban	Gangguan pembekuan darah

Ruptur Uteri

- Definisi: robekan dinding rahum karena daya regang miometrium terlampaui
- Etiologi:
  - Riwayat pembedahan uterus (SC)
  - Induksi oksitosin berlebihan
  - Ekstraksi dengan bantuan (forceps)
  - Manuver Kristeller saat persalinan
- Tatalaksana:
  - Resusitasi cairan/transfusi
  - Laparotomi ➔ histerektomi

Klasifikasi Ruptur Uteri

- **Ruptur uteri komplit**
  - Terpisahnya seluruh lapisan dinding uterus
  - Ditandai dengan bagian janin yang teraba jelas
- **Ruptur uteri inkomplit**
  - Terlepasnya otot uterus dengan peritoneum visceral yang masih intak
  - Pada kasus adanya riwayat SC disebut dehisence skar uterus

Ruptur Uteri

DEFINISI

- **Symptomatic or complete uterine rupture** is defined as separation of the **entire thickness of the uterine wall**, with extrusion of fetal parts and intra-amniotic contents into the peritoneal cavity.
- **Asymptomatic or uterine dehiscence** is defined as a disruption of the uterine muscle with **intact serosa.**

TANDA DAN GEJALA

- Perdarahan (intraabdominal atau vaginal)
- Nyeri perut hebat (mungkin berkurang setelah terjadi ruptur)
- Syok
- Perut distensi (cairan bebas)
- Kontur uterus tidak normal
- Nyeri tekan abdomen
- Bagian janin mudah dipalpasi
- Gerakan janin & DJJ tidak ada
- Nadi ibu cepat

Bandl's ring ➔ lekukan di tengah perut

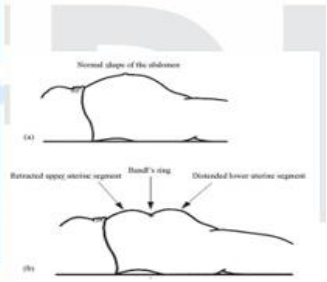

TATALAKSANA

- Hidrasi dengan cairan IV
- Antibiotik profilaktik: ampisilin 2 g IV, satu dosis
- RUJUK (Laparotmi → Hysteroraphy s.d. Hysterectomy)

Tatalaksana PPH

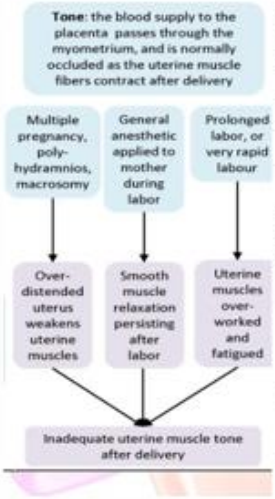

1. Atonia uteri

Penatalaksanaan

- Lakukan pemijatan uterus.
- Pastikan plasenta lahir lengkap.
- Berikan 20-40 unit oksitosin dalam 1000 ml larutan NaCl 0,9%/ Ringer Laktat dengan kecepatan 60 tetes/menit dan 10 unit IM.
- Lanjutkan infus oksitosin 20 unit dalam 1000 ml larutanNaCl 0,9%/Ringer Laktat dengan kecepatan 40 tetes/menit hingga perdarahan berhenti.

Catatan :

Jangan berikan lebih dari 3 liter larutan intravena yang mengandung oksitosin.

Jangan berikan ergometrin kepada ibu dengan hipertensi berat/tidak terkontrol, penderita sakit jantung dan penyakit pembuluh darah tepi.

- Bila tidak tersedia oksitosin atau bila perdarahan tidak berhenti, berikanergometrin 0,2 mg IM atau IV (lambat), dapat diikuti pemberian 0,2 mg IM setelah 15 menit, danpemberian 0,2 mg IM/IV (lambat) setiap 4 jam bila diperlukan. JANGAN BERIKAN LEBIH DARI 5 DOSIS (1 mg)
- Jika perdarahan berlanjut, berikan 1 g asam traneksamat IV (bolus selama 1 menit, dapat diulang setelah 30 menit).
- Lakukan pasang kondom kateter atau kompresi bimanual internal selama 5 menit.
- Siapkan rujukanke fasilitas pelayanan kesehatan sekunder sebagai antisipasi bila perdarahan tidak berhenti.

Tatalaksana PPH

Ruptura Perineum dan Robekan Dinding Vagina

- Lakukan eksplorasi untuk mengidentifikasi sumber perdarahan.
- Lakukan irigasi pada tempat luka dan bersihkan dengan antiseptik.
- Hentikan sumber perdarahan dengan klem kemudian ikat dengan benang yang dapat diserap.
- Lakukan penjahitan
- Bila perdarahan masih berlanjut, berikan 1 g asam traneksamat IV (bolus selama 1 menit, dapat diulang setelah 30 menit).

Robekan Serviks

- Paling sering terjadi pada bagian lateral bawah kiri dan kanan dari Porsio
- Siapkan rujukan ke fasilitas pelayanan kesehatan sekunder

Retensio Plasenta Jangan memberikan ergometrin → kontraksi uterus tonik → plasenta sulit keluar!!

- Berikan 20-40 unit oksitosindalam 1000 ml larutanNaCl 0,9% atauRingerLaktatdengankecepatan 60 tetes/menitdan 10 unit IM. Lanjutkaninfusoksitosin 20 unit dalam 1000 ml larutanNaCl 0,9% atau Ringer Laktatdengankecepatan 40 tetes/menithinggaperdarahanberhenti.
- Lakukantarikantalipusatterkendali.
- Bila tarikan tali pusat terkendali tidak berhasil, lakukan plasenta manual secara hati-hati.
- Berikan antibiotika profilaksis dosis tunggal (ampisilin 2 g IV DAN metronidazol 500 mg IV).
- Segera atasi atau rujuk ke fasilitas yang lebih lengkap bila terjadi komplikasi perdarahan hebat atau infeksi.

Tatalaksana PPH

Sisa Plasenta

- Berikan 20-40 unit oksitosin dalam 1000 ml larutan NaCl 0,9% atau Ringer Laktat dengan kecepatan 60 tetes/menit dan 10 unit IM. Lanjutkan infus oksitosin 20 unit dalam 1000 ml larutan NaCl 0,9% atau Ringer Laktat dengan kecepatan 40 tetes/menithinggaperdarahanberhenti.
- Lakukan eksplorasi digital (bila serviks terbuka) dan keluarkan bekuan darah dan jaringan. Bila serviks hanya dapat dilalui oleh instrumen, lakukan evakuasi sisa plasenta dengan aspirasi vakum manual atau dilatasi dan kuretase .
- Berikan antibiotika profilaksis dosis tunggal (ampisillin 2 g IV dan metronidazole 500 mg).
- Jika perdarahan berlanjut, tata laksana seperti kasus atonia uteri.

Inversio uteri

- Siapkan rujukan ke fasilitas pelayanan kesehatan sekunder

Gangguan Pembekuan Darah

- Padabanyak kasus kehilangan darah yang akut, koagulopati dapat dicegah jika volume darah dipulihkan segera.
- Tangani kemungkinan penyebab (solusio plasenta, eklampsia).
- Siapkan rujukan ke fasilitas pelayanan kesehatan sekunder

Konseling dan Edukasi

Memberikan informasi kepada pasien, suami, dan keluarga akan pentingnya pemeriksaan selama kehamilan (*antenatal care* atau *ANC*) untuk mempersiapkan proses persalinan.Kunjungan pelayanan antenatal bagi ibu hamil paling sedikit 4 kali kunjungan dengan distribusi sekali pada trimester I, sekali trimester II, dan dua kali pada trimester III.

Kriteria Rujukan

Jika kadar Hb< 8 g/dl rujuk ke layanan sekunder (dokter spesialis obstetri dan ginekologi)

Uterotonika

REKOMENDASI
Untuk manajemen PPS, oksitosin lebih dipilih dibandingkan ergometrin tunggal, kombinasi oksitosin-ergometrin dan prostaglandin. **(Peringkat bukti: II; Kekuatan rekomendasi: B)**
Jika oksitosin tidak tersedia, atau perdarahan tidak berespon dengan oksitosin dan metil ergometrin sebaiknya diberikan misoprostol **(Peringkat bukti: II; kekuatan rekomendasi: B)**
Jika lini kedua tidak tersedia, atau jika perdarahan tidak berespon terhadap lini kedua, prostaglandin sebaiknya ditawarkan sebagai lini ketiga. **(Peringkat bukti: II; kekuatan rekomendasi: B)**

	OKSITOSIN	METIL ERGONOVIN	MISOPROSTOL
Dosis awal	IV: 20U/L infus elektrolit (60 tpm) IM : 10U	IM/IV : 0,2 mg (pelan2)	Oral 600 µg atau rektal 400µg
Dosis Pemeliharaan	IV: 20U dlm 1 liter infus (40 tts/m)	Ulangi 0,2mg setelah 15 menit	400µg 2-4 jam setelah dosis awal
Dosis Maksimum	Tidak lebih dari 3 liter infus	5 dosis (1mg)	1200 µg / 3 dosis
Kontraindikasi / Perhatian	Tidak boleh bolus IV, dapat menyebabkan aritmia dan hipotensi.	Preeklamsia, hipertensi, peny jantung	Demam Tinggi Menggigil

Jawaban lainnya...

B. Tanda hegar ➐ tanda tidak pasti kehamilan berupa pelunakan dan dapat ditekannya isthmus uteri

C. Tanda chadwick ➐ tanda tidak pasti kehamilan berupa perubahan warna mukosa vulva menjadi lebih keunguan

D. Tanda piskacek ➐ tanda tidak pasti kehamilan berupa menonjolnya uterus

E. Spalding sign ➐ tanda pada KJDR/IUFD

69. Seorang pasien perempuan berusia 26 tahun G1P0A0 hamil 37 minggu datang dengan keluhan keluar lendir dan darah dari jalan lahir. Pasien mengaku ada rasa nyeri perut seperti mulas. Pada pemeriksaan didapatkan TFU 32 cm, his 2 kali dalam 10 menit, pada pemeriksaan didapatkan pembukaan 3 cm, terdapat lendir dan darah. **Diagnosis pada pasien ini adalah...**

A. G2P1A0 inpartu Kala I fase laten

B. G2P1A0 inpartu Kala I fase aktif

C. G2P0A1 inpartu Kala I fase laten

D. G2P0A1 inpartu Kala I fase aktif

E. G2P1A1 inpartu Kala 1 fase laten

A. G2P1A0 inpartu Kala I fase laten

Seorang pasien perempuan berusia 26 tahun G1P0A0 hamil 37 minggu datang dengan keluhan keluar lendir dan darah dari jalan lahir. Pasien mengaku ada rasa nyeri perut seperti mulas. Pada pemeriksaan didapatkan

Belajar Dokter

TFU 32 cm, his 2 kali dalam 10 menit, pada pemeriksaan didapatkan pembukaan 3 cm, terdapat lendir dan darah. **Diagnosis pada pasien ini adalah...**

Asuhan Persalinan Normal

KRITERIA PERSALINAN NORMAL
▪ Usia kehamilancukup bulan (37-42 minggu)
▪ Persalinan terjadi spontan
▪ Presentasi belakang kepala
▪ Berlangsung tidak lebih dari 18 jam
▪ Tidak ada komplikasi pada ibu maupun janin

Asuhan Persalinan Normal

Kala I	• Fase Laten: pembukaan serviks 1-3 cm, ± 8 jam • Fase Aktif: pembukaan serviks 4-10 cm, ± 6 jam
Kala II	• Pembukaan lengkap – bayi lahir • ± 2 jam pada primigravida, ± 1 jam pada multigravida
Kala III	• Segera setelah bayi lahir – lahirnya plasenta, ± 30 menit
Kala IV	• Segera setelah lahirnya plasenta – 2 jam post partum

KALA I

KALA I	
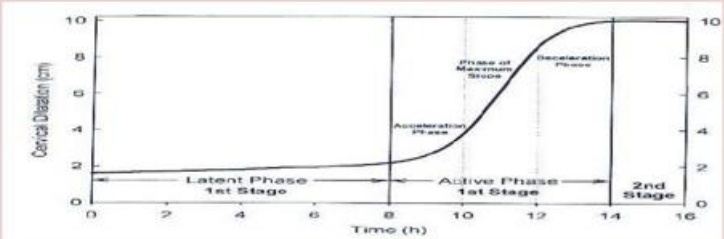	
FASE LATEN	**FASE AKTIF**
pembukaan sampai mencapai 3 cm, berlangsung sekitar 8 jam	pembukaan dari 4 cm sampai lengkap (+ 10 cm), berlangsung sekitar 6 jam. Fase aktif terbagi atas • **Fase akselerasi** (sekitar 2 jam), pembukaan 3 cm sampai 4 cm. • **Fase dilatasi maksimal** (sekitar 2 jam), pembukaan 4 cm sampai 9 cm. • **Fase deselerasi** (sekitar 2 jam), pembukaan 9 cm sampai lengkap (+ 10 cm).

KALA I

KALA I		
PEMERIKSAAN (Obstetri fisiologi, 2008)		
Parameter	**Frekuensi pada Fase Laten**	**Frekuensi pada Fase Aktif**
Produksi urin, protein, aseton	Tiap 2-4 jam	
Tekanan Darah, suhu	Setiap 4 jam	Setiap 4 jam
Pembukaan serviks	Setiap 4 jam	Setiap 4 jam
Penurunan	Setiap 4 jam	Setiap 4 jam
Nadi	Setiap 30 menit	Setiap 30-60 menit
DJJ	Setiap 30 menit	Setiap 30 menit
Kontraksi Normal	Setiap 30 menit 1-2 x/ jam, 20" (APN update)	Setiap 30 menit 3-4x/10'/30-40" (APN update)
TANDA HIS PALSU (Braxton Hicks Contraction)		
• Contraction occurs at **irreguler** intervals • Intervals **remain long** • Intensity remains unchanged	• Discomfort is chiefly **in the lower abdomen** • Cervix **does not dilate and effacement**	• Contractions **may stop** when rest or even changing positions • **Without** bloody show

KALA I

KALA I

PARTOGRAF

Dimulai pada **pembukaan 4.**
Pemeriksaan:

- DJJ
- Air Ketuban
- Molase
- Dilatasi Serviks
- Penurunan Kepala Bayi
- Kontraksi
- Pemberian Oksitosin (jika iya)
- Nadi
- Tekanan Darah
- Suhu Tubuh
- Urin

Tatalaksana:

- **Atas Garis Waspada I (Alert)**
  Observasi rutin tetap dilakukan dalam waktu yang lebih singkat. Rujuk ke RS kecuali pembukaan sudah hampir lengkap.
- **Atas Garis Waspada II (Action)**
  Bila ada gawat janin atau persalinan tak maju **segera rujuk, pertimbangkan oksitosin jika tidak ada kontraindikasi.**

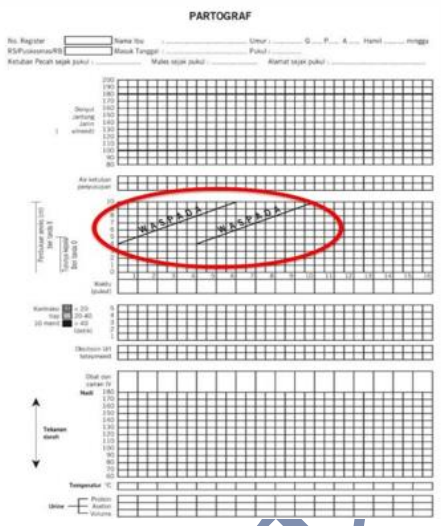

KALA II

KALA II	
• Pembukaan serviks lengkap • Kepala janin tampak di vulva dengan diameter 5-6 cm	• Penanganan: ▪ Kosongkan v. urinaria ▪ Mengatur posisi partus (posisi saat mengejan) ▪ Jaga kenyamanan ibu, asupan nutrisi, rehidrasi ▪ Ajarkan cara mengejan ▪ Cek DJJ saat dan setelah kontraksi

Episiotomi

Indikasi:

- ☐ Perineum rigid
- ☐ Persalinan primigravida
- ☐ Patologi (tumor/sikatrik)

Belajar dokter

KALA III

KALA III	
Tanda Plasenta Lepas • Semburan darah banyak tiba tiba • Uterus globular • Tali pusat memanjang	**KUSTNER**: tali pusat di**KENCANG**kan → **TEKAN** simphisis pubis → bila tali pusat masuk kembali, maka plasenta belum lepas. **KLEIN**: pasien disuruh **MENGEJAN** → tali pusat memanjang → jika setelah mengejan tali pusat kembali memendek, maka plasenta belum lepas **STRASMAN**: tali pusat dikencangkan → uterus **DIKETUK** → jika getaran sampai tali pusat, maka plasenta belum lepas **MANUABA**: Tangan kiri memegang uterus pada segmen bawah rahim, sedangkan tangan kanan memegang dan mengencangkan tali usat, kedua tangan di tarik berlawanan → Tarikan terasa berat dan bila tali pusat tidak memanjang, berarti plasenta belum lepas

TATALAKSANA KALA III		
1 **Injeksi Oksitosin**	**2** **Peregangan Tali Pusat Terkendali**	**3** **Masase Uteri**
Injeksi oksitosin **10 unit IM** pada 1/3 bawah paha kanan bagian luar	Jika plasenta belum lahir dalam waktu **15 menit** → **10 IU oksitosin IM** (dosis kedua dan siapkan rujukan) → **30 menit** plasenta belum lahir→ **rujuk atau manual plasenta**	Cek tonus uteri

KALA IV

KALA IV

- Definisi: 2 jam post partus
- Monitor tanda vital
  - Setiap 15 menit selama jam pertama
  - Setiap 30 menit selama jam kedua
- Monitor kontraksi uterus
- Perineorafi
- Evaluasi dan estimasi jumlah perdarahan
- Inisiasi menyusu dini

RUPTUR PERINEUM

Derajat	Penjelasan
1	Laserasi **epitel vagina** atau laserasi pada **kulit perineum** saja
2	Melibatkan kerusakan pada **otot-otot perineum**, tetapi tidak melibatkan kerusakan sfingter ani
3	Kerusakan pada **otot sfingter ani**
	3a: robekan < 50% sfingter ani eksterna
	3b: robekan > 50% sfingter ani eksterna
	3c: robekan juga meliputi sfingter ani interna
4	Robekan stadium 3 disertai robekan **epitel anus**

Jawaban lainnya...

B. G2P1A0 inpartu Kala I fase aktif ❼ tidak tepat, pembukaan belum ada 4 cm

C. G2P0A1 inpartu Kala I fase laten ❼ tidak tepat, tidak ada riwayat abortus pada pasien

D. G2P0A1 inpartu Kala I fase aktif ❼ tidak tepat, tidak ada riwayat abortus pada pasien dan pembukaan belum ada 4 cm

E. G2P1A1 inpartu Kala 1 fase laten ❼ tidak tepat, riwayat G2P1A1 tidak cocok dengan soal

Belajar Dc

70. Seorang wanita 25 tahun datang berkonsultasi untuk melakukan pemasangan kontrasepsi. Wanita tersebut memilih AKDR sebagai kontrasepsi yang diinginkan. Hal ini karena AKDR tidak menyebabkan kegemukan dan dia masih dapat tetap menstruasi. Pada pemeriksaan tanda vital didapatkan hasil dalam batas normal. Dokter mengedukasi mengenai kontraindikasi dari pemasangan AKDR. **Kontaindikasi utama pemasangan AKDR adalah...**

A. Riwayat IMS lebih dari 3 bulan yang lalu

B. Hipertensi

C. Diabetes melitus

D. Gangguan kelenjar tiroid

E. Sedang hamil

E. Sedang hamil

Seorang wanita 25 tahun datang berkonsultasi untuk melakukan pemasangan kontrasepsi. Wanita tersebut memilih AKDR sebagai kontrasepsi yang diinginkan. Hal ini karena AKDR tidak menyebabkan kegemukan dan dia masih dapat tetap menstruasi. Pada pemeriksaan tanda vital didapatkan hasil dalam batas normal. Dokter mengedukasi mengenai kontraindikasi dari pemasangan AKDR. **Kontaindikasi utama pemasangan AKDR adalah...**

Jenis-Jenis Kontrasepsi

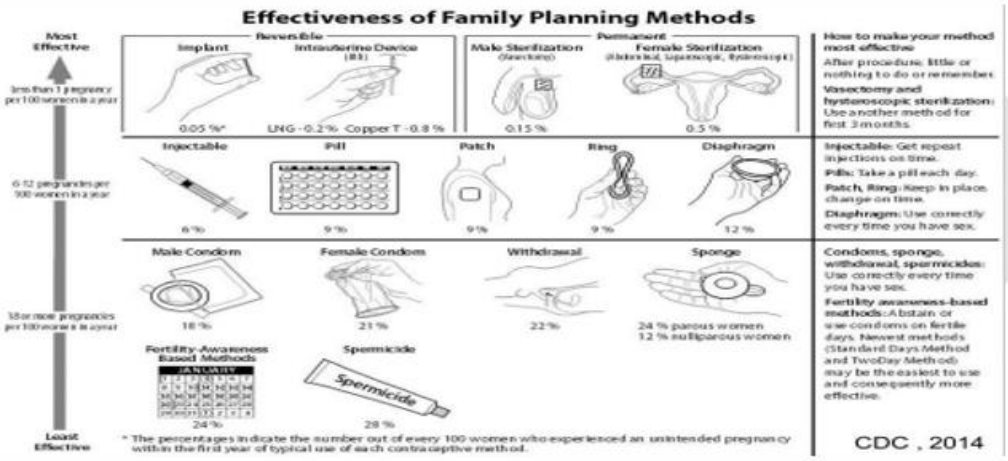

Metode Kontrasepsi berdasarkan Tujuan Pemakaian

Urutan prioritas	Fase menunda kehamilan	Fase menjarangkan kehamilan (anak ≤ 2)	Fase tidak hamil lagi (anak ≥ 3)
1	Pil	AKDR	Steril
2	AKDR	Suntikan	AKDR
3	Kondom	Minipil	Implan
4	Implan	Pil	Suntikan
5	Suntikan	Implan	Kondom
6		Kondom	Pil

AKDR

Alat Kontrasepsi Dalam Rahim (AKDR)

Mekanisme:
AKDR dimasukkan ke dalam uterus. AKDR menghambat kemampuan sperma untuk masuk ke tuba falopii, mempengaruhi fertilisasi sebelum ovum mencapai kavum uteri, mencegah sperma dan ovum bertemu, mencegah implantasi telur dalam uterus.

Efektivitas:
Pada umumnya, risiko kehamilan kurang dari 1 di antara 100 ibu dalam 1 tahun. Efektivitas dapat bertahan lama, hingga 12 tahun.

Keuntungan khusus bagi kesehatan:
Mengurangi risiko kanker endometrium.

Risiko bagi kesehatan:
Dapat menyebabkan anemia bila cadangan besi ibu redah sebelum pemasangan dan AKDR menyebabkan haid yag lebih banyak. Dapat menyebabkan penyakit radang panggul bila ibu sudah terinfeksi klamidia atau gonorea sebelum pemasangan.

Efek samping:
Perubahan pola haid terutama dalam 3-6 bulan pertama (haid memanjang dan banyak, haid tidak teratur, dan nyeri haid).

Mengapa beberapa orang menyukainya:
Efektif mecegah kehamilan, dapat digunakan untuk waktu yang lama, tidak ada biaya tambahan setelah pemasangan, tidak mempengaruhi menyusui, dan dapat langsung dipasang setelah persalinan atau keguguran.

Mengapa beberapa orang tidak menyukainya:
Perlu prosedur pemasangan yang harus dilakukan tenaga kesehatan terlatih.

Waktu pemasangan AKDR post partum

Waktu Pemasangan AKDR	Definisi	Angka Ekspulsi	Keterangan
Pascaplasenta	Dalam 10 menit setelah melahirkan plasenta	9,5- 12,5%	Ideal, angka ekspulsi rendah
Segera Pascasalin (Immediate Postpartum)	Setelah 10 menit hingga 48 jam pasca salin	25- 37%	Masih aman
Pascasalin Tertunda (Late Postpartum)	Setelah 48 jam – 4 minggu pasca salin	TIDAK DIANJURKAN	Risiko perforasi dan eskpulsi meningkat
Interval- Pasca salin lanjutan (Extended Postpartum)	Setelah 4 minggu pasca salin	3- 13%	Aman

Kontraindikasi pemasangan AKDR

- Sedang hamil
- Kelainan organ reproduksi bagian dalam
- Perdarahan vagina yang tidak diketahui
- Sedang menderita IMS
- 3 bulan terakhir menderita infeksi organ kandungan
- Tumor organ genital
- Ukuran rahim <5 cm

Jawaban lainnya…

A. Riwayat IMS lebih dari 3 bulan yang lalu ❼ tidak tepat
B. Hipertensi ❼ tidak tepat
C. Diabetes melitus ❼ tidak tepat
D. Gangguan kelenjar tiroid ❼ tidak tepat

71. Seorang wanita usia 33 tahun datang ke Poli Kandungan dengan keluhan belum memiliki anak setelah 3 tahun menikah. Dari hasil anamnesis, siklus haid pasien teratur tiap bulan dan rutin berhubungan dengan suaminya tanpa menggunakan kontrasepsi apapun. Dari pemeriksaan fisik, tanda-tanda vital dalam batas normal. **Pemeriksaan apa yang tepat dilakukan pada pasien di atas?**

A. FSH

B. LH

C. Progesteron

D. β-HCG

E. Prolaktin

C. Progesteron

- **Keywords:**
- Wanita, 33 tahun
- keluhan belum memiliki anak setelah 3 tahun menikah.
- siklus haid pasien teratur tiap bulan
- rutin berhubungan dengan suaminya tanpa kontrasepsi apapun.

Dokter

Infertilitas

Kegagalan dalam **konsepsi, mempertahankan kehamilan**, atau **melahirkan bayi hidup** bagi pasangan suami-istri yang telah melakukan hubungan seksual secara regular tanpa kontrasepsi setelah:

1. Usia wanita < **35 tahun** → melewati **durasi 12 bulan**
2. Usia wanita > **35 tahun** → melewati **durasi 6 bulan**

Prevalensi:

a. **40% faktor istri**
   a. Infeksi: Servisitis → Inflamasi uterus → salfingitis → perituba adesi → stenosis tuba → oklusi tuba
   b. Gangguan ovulasi: Penuaan (usia), Polikistik Ovarii (PCOS), Kelainan pada hipotalamus-hipofisis, Hiperprolaktin
   c. Gangguan anatomi: Kelainan kongenital

b. **40% faktor suami**
   a. Kelainan sperma
   b. Gangguan transportasi: Varikokel, Prostatitis, Epididimitis, Orkhitis,
   c. Kelainan kongenital (Hipospadia, agenesis vas deferens, klinefelters syndrome),
   d. Kelainan hipotalamus-hipofisis
   e. Autoimunitas, Impotensi

c. **20% pada keduanya**

Klasifikasi:

Primary infertility

When a woman is **unable to ever** bear a child, either due to the inability to become pregnant or the inability to carry a pregnancy to a live birth she would be classified as having primary infertility.

Secondary infertility

When a woman is unable to bear a child, either due to the inability to become pregnant or the inability to carry a pregnancy to a live birth **following either a previous pregnancy or a previous ability to carry a pregnancy to a live birth.**

Infertilitas

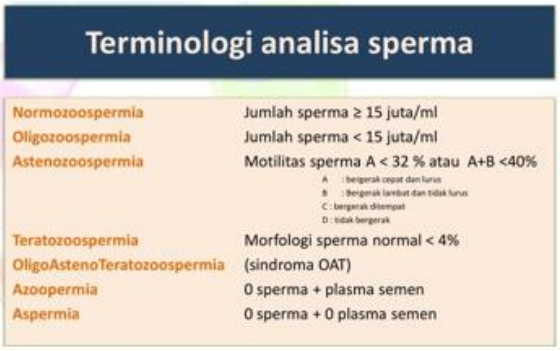

Terminologi analisa sperma

Normozoospermia	Jumlah sperma ≥ 15 juta/ml
Oligozoospermia	Jumlah sperma < 15 juta/ml
Astenozoospermia	Motilitas sperma A < 32 % atau A+B <40%
	A : bergerak cepat dan lurus B : Bergerak lambat dan tidak lurus C : bergerak ditempat D : tidak bergerak
Teratozoospermia	Morfologi sperma normal < 4%
OligoAstenoTeratozoospermia	(sindroma OAT)
Azoopermia	0 sperma + plasma semen
Aspermia	0 sperma + 0 plasma semen

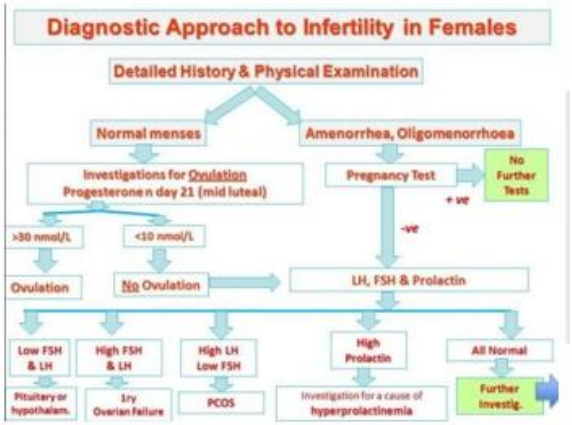

Infertilitas (LH:FSH Test)

- LH-FSH Ratio : the relative value of 2 gonadotropin hormone produce by the pituitary gland in women
- Luteinizing hormone (LH) and Follicle stimulating hormone (FSH) stimulate ovulation by working in different ways.
- in premenopusal women, the **normal LH-FSH ration is 1:1** as measured on **day three of the menstrual cycle**
- Variation from this ratio used to diagnose PCOS or other disorders, explain infertility or verify that woman has entered menopause
- FSH stimulates the ovarian follicle to mature. Then a large surge of LH stimulates the follicle to release an egg to fertilization
- **On day 3 of the cycle, LH should be low. If LH is elevated on this day, possible even as high as FSH, then it suggest problem with ovulation**. Ovulation requires an LH surge, and if LH is already elevated, it may not surge and ovulated

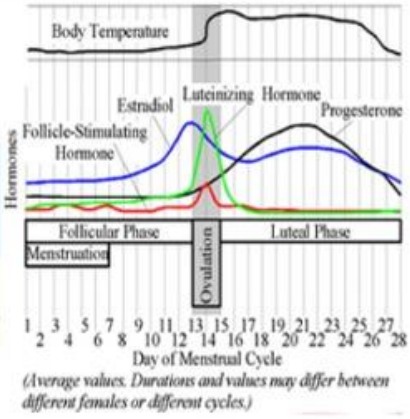

Jawaban lainnya…

A. FSH → Tidak tepat

B. LH → Tidak tepat

D. β-HCG→ Tidak tepat

E. Prolaktin→ Tidak tepat

Jadi, pemeriksaan yang tepat dilakukan pada pasien di atas adalah...

C. Progesteron

72. Seorang wanita berusia 27 tahun G1P0A0 datang ke Puskesmas untuk periksa kehamilan. Dari hasil anamnesis, pasien mengatakan tanggal 17 Juni 2021 pasien sudah bersih dari haid terakhirnya. Pasien mengatakan biasanya ia haid selama 7 hari dan siklus menstruasinya teratur tiap bulan. Pada pemeriksaan tanda vital didapatkan hasil dalam batas normal.

Pada pemeriksaan fisik lainnya tidak ditemukan kelainan. Pada tanggal 10 Juli 2021, **berapakah usia kehamilan pasien?**

A. 4 minggu

B. 5 minggu

C. 6 minggu

D. 7 minggu

E. 8 minggu

A. 4 minggu

Seorang wanita berusia 27 tahun G1P0A0 datang ke Puskesmas untuk periksa kehamilan. Dari hasil anamnesis, pasien mengatakan tanggal 17 Juni 2021 pasien sudah bersih dari haid terakhirnya. Pasien mengatakan biasanya ia haid selama 7 hari dan siklus menstruasinya teratur tiap bulan. Pada pemeriksaan tanda vital didapatkan hasil dalam batas normal. Pada pemeriksaan fisik lainnya tidak ditemukan kelainan. Pada tanggal 10 Juli 2021, **berapakah usia kehamilan pasien?**

Belajar Dokter

Antenatal Care (ANC)

- Usia Kehamilan
- Pemeriksaan: DJJ dan Posisi Janin
- Frekuensi ANC
- Nutrisi Kehamilan

Usia Kehamilan

Usia Kehamilan		
Usia kehamilan dihitung sejak HPHT (Hari Pertama Haid Terakhir).	**Hari Perkiraan Lahir (HPL)** Dihitung berdasarkan **HPHT** ibu, untuk konfirmasi usia kehamilan ibu bisa juga dilakukan pengukuran UK dengan **Palpasi Abdomen atau Pemeriksaan USG**	
KLASIFIKASI MASA KEHAMILAN **Trimester 1:** 0 – 13 $^{6/7}$ weeks **Trimester 2:** 14 $^{0/7}$ – 27 $^{6/7}$ weeks **Trimester 3:** 28 $^{0/7}$ – 40 $^{6/7}$ weeks **KLASIFIKASI UK MELAHIRKAN** **Preterm** : before 37 $^{0/7}$ weeks **Aterm** *Early* : 37 $^{0/7}$ – 38 $^{6/7}$ weeks *Full* : 39 $^{0/7}$ – 40 $^{6/7}$ weeks *Late* : 41 $^{0/7}$ – 41 $^{6/7}$ weeks **Postterm:** 42 $^{0/7}$ and beyond *(ACOG, 2017)*	**RUMUS NAEGLE** *(Lect. By dr. H.R. Siswosudarmo, Sp.OG)* *Siklus mens 28 hari* Ovulasi : hari ke 14 HPL : ovulasi + (9bl-7hr) = 280 hr dari HPHT (40 mg) HPL : (hpht+14hr) + (9 bl -7hr) **Rumus :** **(day+7), (month -3), (year +1)**	**RUMUS PARIKH** *(Parikh, R.M. Med Hypotheses. 2007;68(4):928)* *Siklus mens bukan 28 hari* Ovulasi: 14 hari sebelum mens berikutnya = siklus-14 hr HPL : ovulasi + (9 bl-7 hr): **{HPHT + (siklus-14 hr)}** + (9 bl-7 hr) **Rumus :** **{day +(siklus-21)}, (month-3), (year+1)**

Usia Kehamilan

Usia Kehamilan

RUMUS BARTHOLOMEW

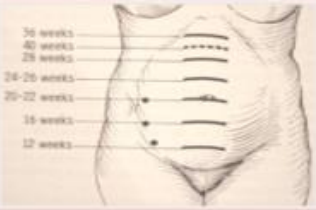

RUMUS MC DONALD

Taksiran Usia Kehamilan

- Ukur simfisis pubis hingga tinggi fundus uteri dg pita meter
- **UK (mg)** = $\frac{\text{Tinggi fundus x 8}}{7}$
- **UK (bln)** = $\frac{\text{Tinggi fundus x 2}}{7}$

Taksiran Berat Janin

- TBJ : (TFU cm –n) x 155 gr
- n= 12 (kepala **belum masuk** PAP)
- n=11 (kepala **sudah masuk** PAP)

USG

Best parameter **Trim I** : **CRL** (I-A)
Best parameter **Trim II** : a combination of **multiple biometric parameters** should be used to determine gestational age, **rather than a single parameter**. (II-1A)
(SOGC guideline, 2014)

< 7 weeks	7-10 weeks	10-14 weeks	15-28 weeks	> 28 weeks
• GS	• CRL	• CRL • BPD • FL	• BPD • FL • HL	• FL • HL • BPD • Jarak binocular • Tulang Panjang lain

Pemeriksaan: DJJ dan Posisi Janin

Pemeriksaan

TFU

Diukur dari simfisis pubis s.d. tfu dengan pita ukur (UK > 20 mingu)

Denyut Jantung Janin

- Laenec (17-18 mg)
- Doppler (12 mg)
- **Normal: 120-160x/menit**

Pemeriksaan Lab

Pemeriksaan lab rutin di kunjungan pertama:
- Hb
- Gol. Darah dan Rh
- HIV, Sipilis, HbsAg
- Malari (jika endemic)

* Px penunjang lain sesuai indikasi

USG

Minimal dilakukan 3 kali:
- UK < 15 minggu→ menentukan usia gestasi, viabilitas, letak dan jumlah janin.
- UK 20 minggu→deteksi anomal
- TM 3→ perencanaan persalinan

Posisi Janin (Leopold Maneuver)

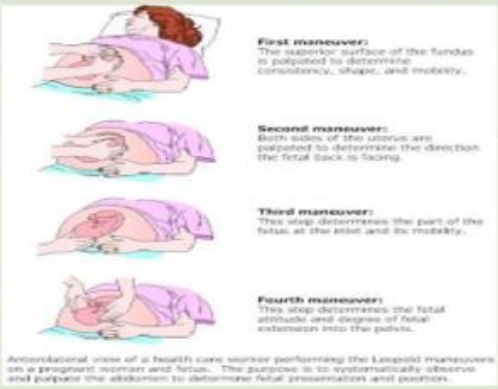

Anterolateral view of a health care worker performing the Leopold maneuvers on a pregnant woman and fetus. The purpose is to systematically observe and palpate the abdomen to determine fetal presentation and position.

Frekuensi ANC

- Untuk menghindari risiko komplikasi pada kehamilan dan persalinan, setiap ibu hamil dianjurkan untuk melakukan ANC minimal 4 kali, termasuk minimal 1 kali kunjungan diantar suami/pasangan atau anggota keluarga.

Kunjungan Pemeriksaan ANC Minimal (Kemenkes,2013)	
1	Sebelum minggu ke 16
2	24 - 28 minggu
3	30 - 32 minggu
4	36 - 38 minggu

Jadwal Kunjungan Ideal Berdasar Usia Kehamilan (Obstetri Fisiologi, 2008)	
Hingga 28 minggu	1 kali setiap bulan
29-36 minggu	2 minggu sekali
37-40 minggu	1 minggu sekali
> 40 minggu	1-2 kali tiap minggu

Nutrisi pada Kehamilan

Kalori	• Ibu Hamil: 2300 kkal • Ibu menyusui: 2800 kkal
Protein	• Ibu hamil: 30g/hr
Kalsium	• Kebutuhan: 1.5-2g/hr
Zat Besi	• Kebutuhan: 60g/hr atau setara dengan 320 mg Sulfas Ferrosus
Asam Folat	• Kebutuhan: 400 mcg/hr

Jawaban lainnya...

A. 4 minggu ➐ jawaban tepat
B. 5 minggu ➐ tidak tepat
C. 6 minggu ➐ tidak tepat
D. 7 minggu ➐ tidak tepat
E. 8 minggu ➐ tidak tepat

73. Seorang wanita berusia 35 tahun G3P0A2 hamil 30 minggu datang dengan keluhan perut mulas menjalar ke pinggang disertai keluar darah dari vagina. Pasien memiliki riwayat 2 kali keguguran di usia kehamilan 16-20 minggu. Pada pemeriksaan tanda vital didapatkan hasil masih dalam batas normal. Pada pemeriksaan dalam didapatkan OUE terbuka, terbawah di Hodge II, dan ketuban intak. **Diagnosis pasien tersebut adalah...**

A. Abortus insipiens

B. Inkompeten cervix

C. Abortus inkomplit

D. Abortus imminens

E. Partus prematurus imminens

E. Partus prematurus imminens

Seorang wanita berusia 35 tahun G3P0A2 hamil 30 minggu datang dengan keluhan perut mulas menjalar ke pinggang disertai keluar darah dari vagina. Pasien memiliki riwayat 2 kali keguguran di usia kehamilan 16-20 minggu. Pada pemeriksaan tanda vital didapatkan hasil masih dalam batas normal. Pada pemeriksaan dalam didapatkan OUE terbuka, terbawah di Hodge II, dan ketuban intak.

Diagnosis pasien tersebut adalah...

Belajar Dokter

Persalinan Preterm

- Persalinan yang berlangsung pada umur kehamilan 20 - <37 minggu dihitung dari hari pertama haid terakhir
- Diagnosis:
  - Usia kehamilan <37 minggu
  - Terjadi kontraksi 4 kali dalam 20 menit atau 8 kali dalam 60 menit diikuti dengan perubahan serviks yang progresif
  - Pembukaan serviks ≥2 cm

Faktor Resiko

FAKTOR RESIKO	
• Usia ibu <18 tahun atau >40tahun • Hipertensi • Perkembangan janin terhambat • Solusio plasenta • Plasenta previa • Ketuban pecah dini • Infeksi intrauterine	• Infeksi Genital • Serviks inkompetens • Kehamilan ganda • Penyakit periodontal • Riwayat persalinan preterm sebelumnya • Kurang gizi • Merokok

Tatalaksana

Tatalaksana Umum

- Tatalaksana utama mencakup pemberian tokolitik, kortikosteroid, dan antibiotika profilaksis. Namun beberapa kasus memerlukan penyesuaian.

Tatalaksana Khusus

- Jika ditemui salah satu dari keadaan berikut ini, tokolitik tidak perlu diberikan dan bayi dilahirkan secara pervaginam atau perabdominam sesuai kondisi kehamilan:
  - Usia kehamilan di bawah 24 dan di atas 34 minggu
  - Pembukaan > 3 cm
  - Ada tanda korioamnionitis (infeksi intrauterin), preeklampsia, atau perdarahan aktif
  - Ada gawat janin
  - Janin meninggal atau adanya kelainan kongenital yang kemungkinan hidupnya kecil

Tatalaksana

Lakukan terapi konservatif (ekspektan) dengan tokolitik, kortikosteroid, dan antibiotika jika syarat berikut ini terpenuhi:

- Usia kehamilanantara 24-34 minggu
- Dilatasi serviks ≤ 3 cm
- Tidak ada korioamnionitis (infeksi intrauterin), preeklampsia, atau perdarahan aktif
- Tidak ada gawat janin

Tokolitik hanya diberikan pada 48 jam pertama untuk memberikan kesempatan pemberian kortikosteroid. Obat-obat tokolitik yang digunakan adalah:

- Nifedipin: 3 x 10 mg per oral, ATAU
- Terbutalin sulfat 1000 µg (2 ampul) dalam 500 ml larutan infus NaCl 0,9% dengan dosis awal pemberian 10 tetes/menit lalu dinaikkan 5 tetes/menit tiap 15 menit hingga kontraksi hilang, ATAU
- Salbutamol: dosis awal 10 mg IV dalam 1 liter cairan infus 10 tetes/ menit. Jika kontraksi masih ada, naikkan kecepatan 10 tetes/menit setiap 30 menit sampai kontraksi berhenti atau denyut nadi >120/ menit kemudian dosis dipertahankan hingga 12 jam setelah kontraksi hilang

©Bimbel UKDI MANTAP

Tatalaksana

Berikan kortikosteroid untuk pematangan paru janin. Obat pilihannya adalah:

- Deksametason 6 mg IM setiap 12 jam sebanyak 4 kali, ATAU
- Betametason 12 mg IM setiap 24 jam sebanyak 2 kali

Antibiotika profilaksis diberikan sampai bayi lahir. Pilihan antibiotika yang rutin diberikan untuk persalinan preterm (untuk mencegah infeksi streptokokus grup B) adalah:

- Ampisilin: 2 g IV setiap 6 jam, ATAU
- Penisilin G 2 juta unit IV setiap 6 jam, ATAU
- Klindamisin: 3 x 300 mg PO (jika alergi terhadap penisilin)

Antibiotika yang diberikan jika persalinan preterm disertai dengan ketuban pecah dini adalah eritromisin 4x400 mg per oral

Jawaban lainnya...

A. Abortus insipiens ❼ tidak tepat, merupakan perdarahan antepartum pada usia kehamilan <20 minggu
B. Inkompeten cervix ❼ tidak tepat, inkompeten cervix merupakan abortus 3 kali berturut-turut, ketidakmampuan mempertahankan kehamilan pada trimester II
C. Abortus inkomplit ❼ tidak tepat, merupakan perdarahan antepartum pada usia kehamilan <20 minggu
D. Abortus imminens ❼ tidak tepat, merupakan perdarahan antepartum pada usia kehamilan <20 minggu

74. Seorang pasien wanita berusia 26 tahun G1P0A0 usia kehamilan 38 minggu datang dengan keluhan nyeri kepala dan nyeri ulu hati sejak 2 jam yang lalu. Dari hasil anamnesis, sebelum hamil pasien sudah rutin mengonsumsi amlodipin. Pada pemeriksaan didapatkan tekanan darah 170/110 mmHg, denyut nadi 92x/menit, frekuensi napas 22x/menit, suhu 37 derajat celcius, DJJ 140x/menit, His (-), Proteinuria +3. **Diagnosis yang paling tepat adalah...**

A. Hipertensi gestasional

B. Superimposed PEB

C. Preeklampsia ringan

D. Preeklampsia berat

E. Hipertensi kronis

B. Superimposed PEB

Belajar Dokter

Seorang pasien wanita berusia 26 tahun G1P0A0 usia kehamilan 38 minggu datang dengan keluhan nyeri kepala dan nyeri ulu hati sejak 2 jam yang lalu. Dari hasil anamnesis, sebelum hamil pasien sudah rutin mengonsumsi amlodipin. Pada pemeriksaan didapatkan tekanan darah 170/110 mmHg, denyut nadi 92x/menit, frekuensi napas 22x/menit, suhu 37 derajat celcius. DJJ 140x/menit, His (-), Proteinuria +3. **Diagnosis yang paling tepat adalah...**

Jawaban lainnya...

A. Hipertensi gestasional ➐ TD>140/90 di UK >20 minggu

C. Preeklampsia ringan ➐ TD>140/90 di UK >20 minggu, proteinuria (+)

D. Preeklampsia berat ➐ TD >160/110, proteinuria (+)

E. Hipertensi kronis ➐ TD<140/90 di UK<20 minggu

HIPERTENSI dalam Kehamilan

Hipertensi Kronik	• **Hipertensi tanpa proteinuria** yang timbul dari sebelum kehamilan dan **menetap setelah persalinan (TD ≥ 140/90 mmHg)** • **Sudah ada riwayat HT sebelum hamil atau diketahui HT pada UK < 20 minggu**
Hipertensi Gestasional	• **Hipertensi tanpa proteinuria** yang timbul setelah kehamilan 20 minggu dan **menghilang setelah persalinan (TD ≥ 140/90 mmHg)** • **Tidak ada riwayat HT sebelum hamil, TD normal di usia kehamilan < 12 minggu**

Preeklamsia dan Eklamsia

Preeklampsia ringan	• **TD ≥ 140/90 mmHg pada UK > 20 minggu** • **Proteinuria + 1 atau pemeriksaan protein kuantitatif > 300 mg/24 jam**
Preeklampsia Berat	• **TD > 160/110 mmHg pada UK > 20 minggu** • **Proteinuria ≥ 2 atau protein kuantitatif > 5 g/24 jam** • Atau disertai keterlibatan organ lain: ○ **Trombositopenia (< 100.000 sel/uL)**, hemolisis mikroangiopati ○ Peningkatan SGOT/SGPT, **nyeri abdomen kuadran kanan atas** ○ **Sakit kepala, skotoma penglihatan** ○ Pertumbuhan janin terhambat, oligohidramnion ○ **Edema paru dan/atau gagal jantung kongestif** ○ **Oligouria (< 500 ml/24 jam), kreatinin > 1,2 mg/dL**

Preeklampsia dan Eklampsia

Superimposed preeklampsia pada hipertensi kronik	• **Ibu dengan riwayat HT kronik (sudah ada sebelum UK 20 minggu)** • **Proteinuria > +1 atau trombosit < 100.000 sel/uL pada UK > 20 minggu**
Eklampsia	• **Kejang umum dan/atau koma** • **Ada tanda dan gejala preeklampsia** • **Tidak ada kemungkinan penyebab lain (misal: epilepsi, perdarahan subarakhnoid, meningitis)**

Eklampsia

Tatalaksana	
• **Tatalaksana Definitif : Persalinan** (berapapun usia kehamilan) • Bila terjadi kejang, **perhatikan jalan nafas, pernafasan (oksigen) dan sirkulasi (cairan IV)** • **Berikan MgSO4 secara IV pada ibu yang eklamsia dan preeklamsia berat** • Pada kondisi dimana MgSO4 tidak dapat diberikan seluruhnya, berikan dosis awal lalu RUJUK ibu ke FASKES yang lebih memadai • **Lakukan intubasi bila kejang berulang (ICU** • **Obat anti hipertensi**	**Cara pemberian MgSO4** • **Berikan dosis awal 4 g MgSO4 sesuai prosedur untuk mencegah kejang atau kejang berulang** • **Sambil menunggu rujukan, mulai dosis rumatan 6 g MgSO4 dalam 6 jam sesuai prosedur** **Syarat pemberian MgSO4** • **Tersedia Ca Glukonas 10%** • **Ada refleks patella** • **Tidak terdapat tanda depresi nafas** • **Jumlah urin minimal 0,5 ml/kgbb/jam**

Tanda Toksisitas MgSO4

- **Refleks patella menghilang** ❼ pada kadar 10 mEq/L **(merupakan tanda pertama)**
- Henti nafas (pada kadar 12 mEq/L)
- Henti jantung
- Anuria

Nama obat	Dosis	Keterangan
Nifedipin	4 x 10-30 mg per oral (short acting) 1 x 20-30 mg per oral (long acting/ Adalat OROS®)	Dapat menyebabkan hipoperfusi pada ibu dan janin bila diberikan sublingual
Nikardipin	5 mg/jam, dapat dititrasi 2,5 mg/jam tiap 5 menit hingga maksimum 10 mg/jam	
Metildopa	2 x 250-500 mg per oral (dosis maksimum 2000 mg/hari)	

Antihipertensi golongan ACE inhibitor (misalnya kaptopril), ARB (misalnya valsartan), dan klorotiazid dikontraindikasikan pada ibu hamil.

Preeklampsia dan Eklampsia

Pemberian MgSO4	
Cara pemberian dosis awal	Cara pemberian dosis rumatan
• Ambil 4 g larutan MgSO4 (10 ml larutan MgSO4 40%) dan larutkan dengan 10 ml aquades • Berikan larutan tersebut secara IV pelan selama 20 menit • Jika akses IV sulit, berikan masing-masing 5 g MgSO4 (12,5 ml larutan MgSO4 40%) IMbokong kanan dan kiri	• Ambil 6 g MgSO4 (15 ml larutan MgSO4 40%) dan larutkan dalam 500 ml RL/RA, lalu berikan secara IV dengan kecepatan 28 tpm selama 6 jam dan diulang 24 jam setelah persalinan atau kejang berakhir (bila eklamsia)

75. Seorang wanita berusia 33 tahun datang ke RS dengan keluhan rasa mengganjal dan terkadang terasa nyeri di daerah kemaluan sejak 2 bulan terakhir. Riwayat perdarahan dari jalan lahir disangkal. Pada pemeriksaan tanda vital didapatkan hasil dalam batas normal. Pada pemeriksaan genitalia didapatkan adanya benjolan di depan hymen (posisi jam 5): ukuran 2,5cm, eritema, nyeri (+), fluktuatif (-), permukaan rata dan licin. **Tatalaksana yang tepat untuk pasien ini adalah...**

A. Insisi
B. Eksisi
C. Analgetik
D. Ekstirpasi
E. Marsupialisasi

E. Marsupialisasi

Seorang wanita berusia 33 tahun datang ke RS dengan keluhan rasa mengganjal dan terkadang terasa nyeri di daerah kemaluan sejak 2 bulan terakhir. Riwayat perdarahan dari jalan lahir disangkal. Pada pemeriksaan tanda vital didapatkan hasil dalam batas normal. Pada pemeriksaan genitalia didapatkan adanya benjolan di depan hymen (posisi jam 5):

Belajar Dokter

ukuran 2,5cm, eritema, nyeri (+), fluktuatif (-), permukaan rata dan licin.

Tatalaksana yang tepat untuk pasien ini adalah...

Kista Bartholin

Definisi	Kista berukuran relatif besar yang paling sering dijumpai. Kelenjar bartholini terletak pada **1/3 posterior dari setiap labium mayus** dan muara dari duktus sekretorius dari kelenjar ini, berada tepat **di depan (eksternal) himen pada posisi jam 4 dan 8**
Etiologi	• Infeksi (terutama nisereria gonore, dan kadang streptokok & stafilokok) • Trauma sumbatan saluran eksresi kelenjar bartholin • Bila terjadi pascamenopause curiga keganasan
Gambaran klinis	Bila disertai infeksi: nyeri sentuh, dispareunia dan demam • Pada tahap supuratif: dinding kista berwarna kemerahan, tegang, dan nyeri. • Tahap eksudatif: di mana sudah terjadi ABSES, maka rasa nyeri dan ketegangan dinding kista menjadi sedikit berkurang disertai dengan penipisan dinding di area yang lebih putih dari sekitarnya.
Terapi	• **Insisi dinding kista dan drainase cairan kista atau abses**, yang disebut dengan prosedur **MARSUPIALISASI.** • Berikan juga **antibiotika** untuk mikro-organisme yang sesuai dengan hasil pemeriksaan apus atau kultur bakteri.

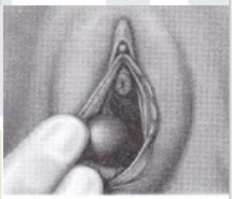

Kista Gartner

Definisi	• Kista ini berasal dari sisa kanalis Wolfii (disebut juga Duktus Gartner) yang berjalan di sepanjang permukaan anterior dan bagian atas vagina. • Diameter relatif kecil (tidak ada penonjolan) hingga besar mendorong dinding vagina ke arah tengah lumen atau malahan dapat memenuhi lumen dan mencapai introitus vagina
Gejala klinis	• Lokasi utama: bagian anterolateral puncak vagina • Palpasi: bersifat kistik, dilapisi oleh dinding translusen tipis yang tersusun dari epitel kuboid atau kolumner, baik dengan atau tanpa silia dan kadang-kadang tersusun dalam beberapa lapisan (stratified)
Tatalaksana	Insisi dinding anterolateral vagina dan eksisi untuk mengeluarkan kista dari sisa kanalis Wolfii ini

Kista Nabothi (Kista Retensi)

Definisi	• Epitel kelenjar endoserviks tersusun dari jenis kolumner tinggi yang sangat rentan terhadap infeksi atau epidermidisasi skuamosa • Infeksi/restrukturisasi endoserviks ➔ metaplasia skuamosa ➔ muara kelenjar endoserviks akan tertutup ➔ terbentuk kantong kista • Ukuran: mikro hingga makro
Gambaran klinis	• Tidak menimbulkan gangguan sehingga penderita juga tidak pernah mengeluhkan sesuatu terkait dengan adanya kista ini. • Inspekulo: kista nabothi terlihat sebagai penonjolan kistik di area endoserviks dengan batas yang relatif tegas dan berwarna lebih muda dari jaringan di sekitarnya • Pembuluh darah di mukosa endoserviks (di atas kista) meniadi terlihat lebih nyata karena pembuluh darah berwarna merah menjadi kontras di atas dasar yang berwarna putih kekuningan • Yang berada pada pars vaginalis endoserviks menunjukkan adanya epitel kolumner yang ektopik dan kemudian mengalami metaplasia skuamosa
Tatalaksana	Tidak diperlukan terapi khusus untuk kista Nabothi

Polip Serviks

Definisi	Lesi atau tumor padat serviks yang paling sering dijumpai. Tumor ini merupakan penjuluran dari bagian endoserviks atau intramukosal serviks dengan variasi eksternal atau regio vaginal serviks.
Gambaran klinis	• Polip serviks bervariasi dari tunggal hingga multipel, berwarna merah terang, rapuh, dan strukturnya menyerupai spons • Penjuluran berwarna merah terang yang teriepit atau keluar dari ostium serviks • Panjang tangkai polip juga bervariasi dari ukuran di bawah 1 cm (protrusi melalui ostium serviks) hingga mencapai beberapa sentimeter sehingga memungkinkan ujung distal polip mencapai atau keluar dari introitus vagina • Bila polip serviks berasal dari ektoserviks maka warna polip menjadi lebih pucat dan strukturnya lebih kenyal dari polip endoserviks • Tidak jarang, ujung polip mengalami nekrotik atau ulserasi sehingga dapat menimbuikan perdarahan terutama sekali pascasanggama • Bertangkai, dengan panjang tangkai < 1 cm hingga beberapa cm

Polip Serviks

Histopatologi	• Sama dengan jaringan asalnya, permukaan polip tersusun dari selapis epitel kolumner yang tinggi (seperti halnya endoserviks), epitel kelenjar serviks, dan stroma jaringan ikat longgar yang diinfiltrasi oleh sel bulat dan edema • Epitel endoserviks pada polip seringkali mengalami metaplasia skuamosa dan serbukan sel radang sehingga menyerupai degenerasi ganas
Tatalaksana	• Ekstirpasi

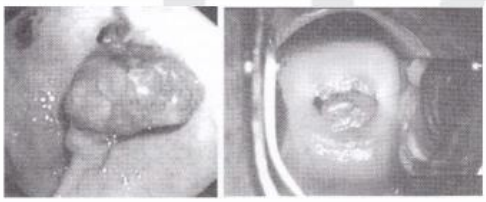

Jawaban lainnya...

a. Insisi ❼ kurang tepat, harusnya insisi dan drainase atau disebut dengan Marsupialisasi
b. Eksisi ❼ tidak tepat
c. Analgetik ❼ tidak tepat
d. Ekstirpasi ❼ tatalaksana Polip cervix

76. Seorang wanita 27 tahun, G2P1A0 usia kehamilan 39 minggu datang dengan keluhan perut kencang-kencang. Pada pemeriksaan tanda vital, didapatkan tekanan darah 120/80, denyut nadi 80x/menit, frekuensi napas 20x/menit, suhu 36,8C. Pada pemeriksaan Leopold ditemukan bagian tubuh sulit diraba, teraba 3 bagian besar dan 2 ballotement. Pada pemeriksaan ditemukan pembukaan 1 cm dengan ketuban utuh**. Diagnosa dari kondisi klinis pasien tersebut adalah...**

A. Ruptur uteri

B. Kehamilan gemelli

C. Presentasi lintang

D. Presentasi bokong

E. Polihidramnion

Belajar Dokter

B. Kehamilan gemelli

Keywords:

- Wanita, 27 tahun, G2P1A0, usia kehamilan 39 minggu
- Perut kencang-kencang (kemungkinan his)

- TTV : tekanan darah 120/80, denyut nadi 80x/menit, frekuensi napas 20x/menit, suhu 36,8C (dbn)
- Leopold : Bagian tubuh anak sulit diraba, **teraba 3 bagian besar dan 2 ballotement**
- VT : Pembukaan 1 cm dengan ketuban utuh

Kehamilan Ganda

- Definisi: satu kehamilan dengan 2 janin atau lebih
- Diagnosis:
  - Besar uterus melebihi usia kehamilan atau lamanya amenorea
  - Hasil palpasi abdomen mengarah ke kehamilan ganda:
    - Kepala janin relatif lebih kecil dibandingkan dengan ukuran uterus
    - Teraba 2 ballotement atau lebih
    - Terdengar lebih dari 1 denyut jantung bayi dengan menggunakan stetoskop fetal

Monozigotik VS Dizigotik

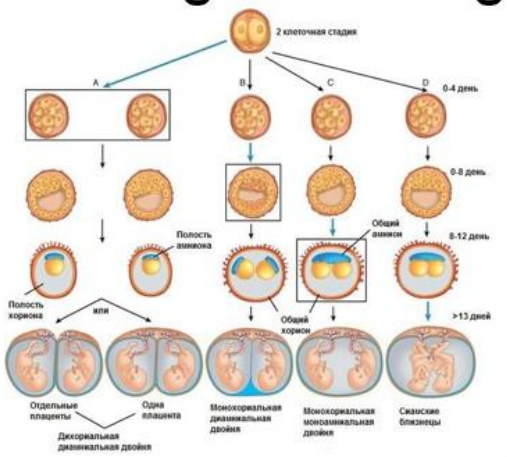

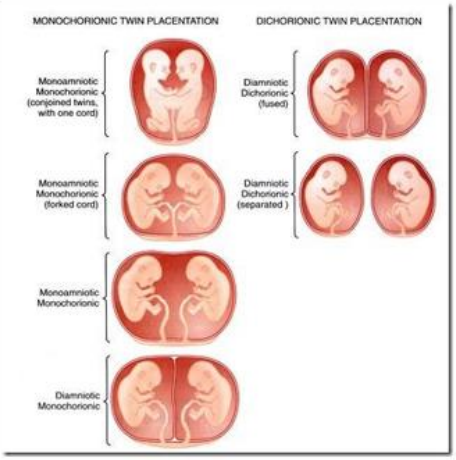

Tatalaksana

Tata Laksana

Persalinan untuk kehamilan ganda sedapat mungkin dilakukan di rumah sakit dengan fasilitas seksio sesarea.

Teknik Melahirkan Bayi:

Bayi pertama:

- Siapkan peralatan resusitasi dan perawatan bayi.
- Pasang infus dan berikan cairan intravena.
- Pantau keadaan janin dengan auskultasi DJJ. Jika DJJ <100 kali/menit atau >180 kali/menit, curigai adanya gawat janin.
- Jika presentasi janin verteks, usahakan persalinan spontan dan monitor persalinan dengan partograf.
- Jika presentasi bokong atau letak lintang, lakukan seksio sesarea.
- Tinggalkan klem pada ujung maternal tali pusat dan jangan melahirkan plasenta sebelum janin kedua dilahirkan.

Bayi kedua dan seterusnya:

- Segera setelah bayi pertama lahir, lakukan palpasi abdomen untuk menentukan letak janin kedua atau berikutnya.
- Periksa denyut jantung janin.
- Lakukan periksa dalam vagina untuk menentukan:
  - presentasi janin kedua
  - selaput ketuban masih utuh atau sudah pecah
  - ada tidaknya prolapsus tali pusat.

Tatalaksana

- **Jika presentasi vertex:**
  - Pecahkan ketuban dengan klem kokher jika ketuban belum pecah.
  - Periksa DJJ antara kontraksi uterus untuk menilai keadaan janin.
  - Jika his tidak adekuat setelah kelahiran bayi pertama, berikan infus oksitosin dengan cara cepat untuk menimbulkan his yang baik (tiga kontraksi dalam 10 menit, dengan lama setiap his lebih dari 40 detik).
  - Jika janin tidak lahir dalam 2 jam dengan his yang baik, atau terdapat tanda-tanda gawat janin (DJJ <100 kali/menit atau >180 kali/menit), lakukan seksio sesarea.
- **Jika presentasi bokong:**
  - Apabila taksiran berat badan janin tidak lebih dari janin pertama dan serviks tidak mengecil, rencanakan partus spontan.
  - Jika his tidak ada atau tidak adekuat setelah kelahiran janin pertama, berikan infus oksitosin secara cepat untuk menimbulkan his yang baik (tiga kontraksi dalam 10 menit, dengan lama setiap his lebih dari 40 detik).
  - Pecahkan ketuban dengan klem kocher jika ketuban belum pecah dan bokong sudah turun.
  - Periksa denyut jantung janin di antara 2 kontraksi uterus. Jika <100 kali /menit atau >180 kali/menit, lakukan ekstraksi bokong.
  - Jika persalinan pervaginam tidak mungkin, lahirkan bayi dengan seksio sesarea.
- **Jika letak lintang**
  - Apabila selaput ketuban utuh, lakukan versi luar.
  - Jika versi luar gagal dan pembukaan lengkap dan selaput ketuban masih utuh, lakukan versi dalam dan lanjutkan dengan ekstraksi (lakukan versi dalam podalik).
  - Dengan memakai sarung tangan yang didisinfeksi tingkat tinggi, masukkan satu tangan ke dalam uterus dan raihlah kaki janin.
  - Secara perlahan tarik janin ke bawah.
  - Lanjutkan dengan ekstraksi sungsang.
  - Periksa denyut jantung janin di antara his.
  - Jika versi luar gagal dan versi dalam tidak dianjurkan atau gagal, segera lakukan seksio sesarea.

  Catatan: JANGAN lakukan versi dalam jika penolong persalinan tidak terlatih, selaput ketuban telah pecah dan cairan amnion telah berkurang, atau jika ada jaringan parut pada uterus. Jangan teruskan jika janin tidak dapat berputar dengan mudah
- Berikan oksitosin 10 unit IM atau ergometrin 0,2 mg IM dalam waktu 1 menit setelah bayi terakhir lahir dan teruskan penanganan aktif kala III untuk mengurangi perdarahan pascapersalinan.

Jawaban lainnya...

A. Ruptur uteri → perdarahan pervaginam dengan nyeri abdomen

C. Presentasi lintang → teraba ballotement bulat pada sisi kanan/kiri sedangkan teraba punggung pada bagian atas/bawah

D. Presentasi bokong → ballotement bulat keras pada fundus uteri

E. Polihidramnion → TFU melebihi usia kehamilan, cairan amnion berlebih dengan AFI >24, tersering pada bayi dengan kelainan kongenital berupa agenesis renal

Jadi, diagnosa dari kondisi klinis pasien tersebut adalah…

B. Kehamilan gemelli

77. Seorang pasien wanita berusia 29 tahun sudah 18 bulan menikah, berhubungan seksual rutin 3-4 kali seminggu tanpa menggunakan kontrasepsi tetapi belum hamil. Pasien mengeluhkan nyeri saat menstruasi dan terkadang ada perdarahan intermenstrual. Pada pemeriksaan fisik teraba massa kistik di adnexa kanan, adnexa kiri tidak ditemukan adanya kelainan. **Temuan hasil pemeriksaan yang menunjang diagnosis pada pasien ini adalah…**

A. USG transvaginal berupa kista dan adanya interval echo dalam kista

B. USG abdomen tampak swiss cheese pattern

C. USG abdomen tampak mouth eaten appearance

D. USG abdomen tampak kista pada ovarium >12

E. USG abdomen tampak snowflake appearance

A. USG transvaginal berupa kista dan adanya interval echo dalam kista

Seorang pasien wanita berusia 29 tahun sudah 18 bulan menikah, berhubungan seksual rutin 3-4 kali seminggu tanpa menggunakan

Belajar Dokter

kontrasepsi tetapi belum hamil. Pasien mengeluhkan nyeri saat menstruasi dan terkadang ada perdarahan intermenstrual. Pada pemeriksaan fisik teraba massa kistik di adnexa kanan, adnexa kiri tidak ditemukan adanya kelainan. **Temuan hasil pemeriksaan yang menunjang diagnosis pada pasien ini adalah...**

Jawaban lainnya...

B. USG abdomen tampak swiss cheese pattern ❼ plasenta akreta

C. USG abdomen tampak mouth eaten appearance ❼ plasenta akreta

D. USG abdomen tampak kista pada ovarium >12 ❼ PCOS

E. USG abdomen tampak snowflake appearance ❼ mola hidatidosa

Endometriosis

Definisi	• Suatu keadaan dimana **jaringan endometrium yang masih berfungsi terdapat di luar kavum uteri.** • Jaringan ini yang terdiri atas kelenjar-kelenjar dan stroma terdapat di dalam miometrium ataupun di luar uterus, bila jaringan endometrium terdapat di dalam miometrium disebut adenomiosis.
Gejala klinis/Diagnosis	• **Dismenorrhea:** akibat reaksi peradangan, perdarahan lokal dan infiltrasi endometriosis ke saraf panggul • **Nyeri pelvik:** akibat perlengketan • **Dispareunia:** bila endometriosis tumbuh menuju kavum Douglasi dan ligamentum sakrouterina (terjadi perlengketan) • **Diskezia (sakit saat BAB):** bila endometriosis tumbuh di dalan dinding rektum sigmoid • **Infertilitas/Subfertilitas :** bila terjadi perlengketan dalam ruang pelvik, terganggunya pelepasan oosit dari ovarium atau terhambatnya perjalanan ovum bertemu dengan sperma
USG	• USG hanya dapat digunakan untuk mendiagnosis endometriosis (kista endometriosis) > 1 cm, tidak dapat digunakan untuk melihat bintik-bintik endometriosis ataupun pelengketan. • Dengan menggunakan **USG transvaginal kita dapat melihat gambaran karakteristik kista endometriosis dengan bentuk kistik dan adanya interval eko di dalam kista.**

Endometriosis

Tatalaksana
Simtomatik : Analgetik, NSAID
Kontrasepsi oral
Progestin
Danazol
Gestrinon
Gonadotropin Releasing Hormone Agonist (GnRHa)
Aromatase Inhibitor
Pembedahan

78. Pasien wanita berusia 30 tahun P1A0 datang untuk kontrol ke Puskesmas setelah melahirkan 1 minggu yang lalu. Pasien mengaku merasa nyeri saat menyusui dan khawatir bayinya mengalami penurunan berat badan. Proses persalinan spontan, bayi langsung menangis, berat badan lahir 2570 gram, pemeriksaan lain tidak ditemukan adanya kelainan. Berat badan bayi saat ini 2730 gram. **Edukasi yang tepat untuk pasien ini adalah...**

A. Ibu memerlukan antibiotik

B. Memperbaiki posisi menyusui, membasuh puting sebelum dan sesudah menyusui

C. Menyusui bayi menggunakan puting yang tidak lecet

D. Perbaikan nutrisi ibu agar nutrisi anak lebih baik

Belajar L

E. Pemberian susu tambahan karena bayi mengalami penurunan berat badan

B. Memperbaiki posisi menyusui, membasuh puting sebelum dan sesudah menyusui

Pasien wanita berusia 30 tahun P1A0 datang untuk kontrol ke Puskesmas setelah melahirkan 1 minggu yang lalu. Pasien mengaku merasa nyeri saat menyusui dan khawatir bayinya mengalami penurunan berat badan. Proses persalinan spontan, bayi langsung menangis, berat badan lahir 2750 gram, pemeriksaan lain tidak ditemukan adanya kelainan. Berat badan bayi saat ini 2730 gram. **Edukasi yang tepat untuk pasien ini adalah...**

Cracked Nipple

- Terjadi akibat **posisi menyusi yang tidak benar** sehingga latch on tidak sempurna
- Bayi menggigit papilla mammae sehingga luka
- Tatalaksana

a. **Oleskan ASI pada papilla mammae ❼ first line**

b. Oleskan lanolin pada papilla mammae ❼ alternatif

Teknik Menyusui yang Benar

1. Sebelum menyusui ASI dikeluarkan sedikit, kemudian dioleskan pada puting dan disekitar kalang payudara.
2. Bayi diletakkan menghadap perut ibu/payudara.
3. Payudara dipegang dengan ibu jari diatas dan jari yang lain menopang dibawah, jangan menekan puting susu atau kalang payudaranya saja.

Teknik Menyusui yang Benar

4. Bayi diberi rangsangan agar membuka mulut

5. Setelah bayi membuka mulut, dengan cepat kepala bayi didekatkan ke payudara ibu dan puting serta kalang payudara dimasukkan ke mulut bayi

Perlekatan benar

Perlekatan salah

Teknik Menyusui yang Benar

6. Melepas isapan bayi

7. Setelah selesai menyusui, ASI dikeluarkan sedikit kemudian dioleskan pada puting susu dan disekitar kalang payudara, biarkan kering dengan sendirinya.
8. Menyendawakan bayi

Tanda Latch On yang Baik

- Bibir atas dan bawah bayi terbuka lebar
- Bibir bawah bayi menekuk ke luar
- Dagu bayi menyentuh payudara, hidung bayi dekat dengan payudara
- Lidah bayi keluar melebihi bibir bawah saat latch on dan menetap di bawah areola saat menyusui

Tanda Menyusui yang Benar

- Isapan lambat dan dalam
- Terkadang ada jeda
- Bayi terlihat menelan
- Payudara terasa lebih kosong

Jawaban lainnya...

A. Ibu memerlukan antibiotik ➐ tidak tepat, pada soal tidak ada tanda kemerahan, bengkak, atau demam pada payudara yang mengarahkan ke mastitis

C. Menyusui bayi menggunakan puting yang tidak lecet ➐ tidak tepat, pada soal tidak ada tanda kemerahan, bengkak, atau demam pada payudara yang mengarahkan ke mastitis

D. Perbaikan nutrisi ibu agar nutrisi anak lebih baik ➐ tidak tepat, tidak ada data mengani status nutrisi ibu yang buruk, pemeriksaan lain tidak ditemukan kelainan

E. Pemberian susu tambahan karena bayi mengalami penurunan berat badan ➐ penurunan berat badan bayi pada soal masih dalam batas normal (<10% dalam waktu seminggu) sehingga belum diperlukan tambahan lain selain ASI

79. Perempuan 23 tahun P1A0 dibawa ke Puskesmas dengan keluhan demam tinggi sejak 2 hari terakhir. Pasien post melahirkan 4 hari yang lalu, ditolong bidan, spontan pervaginam, BBL 3200 gram. Riwayat ketuban pecah dini > 12 jam. Pemeriksaan tanda vital didapatkan tekanan darah 120/80 mmHg, nadi 80 x/menit, frekuensi nafas 18 x/menit, dan suhu 39,1oC. Pemeriksaan genitalia didapatkan lokhia berbau**. Apakah faktor predisposisi terjadinya kasus ini pada pasien?**

A. Korioamnionitis intrauterin
B. Partus lama
C. Partus > 2 jam
D. Pemeriksaan dalam berulang
E. Ketuban pecah prematur lama

Belajar Dokter

E. Ketuban Pecah Prematur Lama

Keyword:

- Perempuan 23 tahun P1A0

- Demam tinggi sejak 2 hari terakhir
- Pasien post melahirkan 4 hari yang lalu, ditolong bidan, spontan pervaginam, BBL 3200 gram
- Riwayat ketuban pecah dini > 12 jam
- TTV : tekanan darah 120/80 mmHg, nadi 80 x/menit, frekuensi nafas 18 x/menit, dan suhu 39,1oC (demam)
- Lokhia berbau

Apakah faktor predisposisi terjadinya kasus ini pada pasien?

Metritis (dikenal sebagai Endometritis, Endomiometritis, dan Endoparametritis)

Definisi	Infeksi uterus pada saat pasca persalinan
Faktor predisposisi	Persalinan pervaginam ○ Ketuban pecah prematur yang lama ○ Partus lama ○ Pemeriksaan dalam berulang ○ Korioamnionitis intrauterin Persalinan SC ○ Lamanya proses persalinan dan ketuban pecah ○ Pemeriksaan dalam berulang ○ Pemakaian alat monitoring janin internal

Metritis (dikenal sebagai Endometritis, Endomiometritis, dan Endoparametritis)

Gejala klinis	• **Demam > 38 derajat celcius** • **Nyeri abdomen** yang pada pemeriksaan bimanual teraba agak membesar, nyeri, dan lembek • **Lokhia bau menyengat**
Px Penunjang	• **Darah Rutin Leukositosis dengan peningkatan neutrofil** • **Kultur Darah**
Tatalaksana	• Antibiotik oral (ringan) • Antibiotik IV (sedang-berat) hingga 48 jam bebas demam ❼ Ampisilin 4x2 g IV + Gentamisin 1x5 mg/kgBB IV + Metronidazole 3x500 mg IV • Antipiretik • Pembedahan (drainase abses dan/atau evakuasi jaringan rusak) ❼ bila demam menetap • Cegah dehidrasi ❼ Hidrasi peroral atau intravena dengan kristaloid • Vaksinasi TT (bila curiga ada paparan Clostridium tetani) • Manual plasenta (bila ada kecurigaan sisa plasenta)

Jawaban lainnya…

a. Korioamnionitis intrauterin
b. Partus lama
c. Partus > 2 jam ❼ partus lama
d. Pemeriksaan dalam berulang

Merupakan faktor predisposisi Metritis, tetapi tidak sesuai dengan kasus

Jadi, faktor predisposisi terjadinya kasus ini pada pasien adalah....

E. Ketuban Pecah Prematur Lama

80. Seorang pasien wanita berusia 33 tahun P2A0 datang dengan keluhan keluar darah dari jalan lahir. Pasien baru saja melahirkan anaknya 2 hari yang lalu. Pada pemeriksaan didapatkan fundus uteri sulit teraba, tonus uterus tidak ada. Pada pemeriksaan darah didapatkan Hb 6 g/dL.

Pemeriksaan penunjang selanjutnya yang dapat membantu menegakkan diagnosis pada pasien adalah...

A. Complete blood count
B. Analisis gas darah
C. Hitung jenis leukosit
D. CT Scan
E. USG Abdomen

E. USG Abdomen

Seorang pasien wanita berusia 33 tahun P2A0 datang dengan keluhan keluar darah dari jalan lahir. Pasien baru saja melahirkan anaknya 2 hari yang lalu. Pada pemeriksaan didapatkan fundus uteri sulit teraba, tonus uterus tidak ada. Pada pemeriksaan darah didapatkan Hb 6 g/dL. **Pemeriksaan penunjang selanjutnya yang dapat membantu menegakkan diagnosis pada pasien adalah...**

Atonia Uteri

Definisi	**Keadaan lemahnya tonus/kontraksi rahim yang menyebabkan uterus tidak mampu menutup perdarahan terbuka dari tempat implantasi plasenta setelah bayi dan plasenta lahir**
Faktor predisposisi	• **Regangan rahim berlebihan** karena **kehamilan gemeli, polihidramnion,** atau **anak terlalu besar** • **Kelelahan** karena persalinan lama atau persalinan kasep • **Kehamilan grande-multipara** • Ibu dengan **keadaan umum yang jelek, anemis, atau menderita penyakit menahun** • **Mioma uteri** yang mengganggu kontraksi rahim • **Infeksi intrauterin (korioamnionitis)** • **Ada riwayat pernah atonia uteri sebelumnya**
Diagnosis	Bila setelah bayi dan plasenta lahir ternyata **perdarahan masih aktif dan banyak,** bergumpal dan pada palpasi didapatkan **fundus uteri masih setinggi pusat atau lebih dengan kontraksi yang lembek**

belajar dokter

Medical Science Channel

Atonia Uteri

Tatalaksana

- **Sikap Trendelenburg, memasang venous line, dan memberikan oksigen**
- Sekaligus merangsang kontraksi uterus dengan cara:
  - ✓ **Masase fundus uteri dan merangsang puting susu.**
  - ✓ **Pemberian oksitosin dan turunan ergot secara IM, IV atau SC (Infus oksitosin 20-40 IU dalam 1L cairan kristaloid, bila tidak tersedia berikan ergometrin 0,2 mg IM)**
  - ✓ **Bila perdarahan masih berlanjut, berikan Asam Traneksamat 1 g IV**
  - ✓ Memberikan derivat prostaglandin F2α (carboprost trometbamine), ES: diare, hipertensi, mual munrah, febris, dan takikardia
  - ✓ Pemberian misoprostol 800 - 1.000 ug per-rektal
  - ✓ **Kompresi bimanual eksternal dan/atau internal**
  - ✓ Kompresi aorta abdominalis
  - ✓ Pemasangan "tampon kondom", kondom dalam kalum uteri disambung dengan kateter, difiksasi dengan karet gelang dan diisi cairan infus 200 ml yang akan mengurangi perdarahan dan menghindari tindakan operatif (tindakan memasang tampon kasa utero-vaginal tidak dianjurkan dan hanya bersifat temporer sebelum tindakan bedah ke rumah sakit rujukan)

Atonia Uteri

Tatalaksana

- **Bila semua tindakan itu gagal**, maka dipersiapkan untuk dilakukan tindakan operarif laparotomi dengan pilihan bedah konservatif (mempertahankan uterus) atau melakukan **histerektomi**. Alternatifnya berupa:
  - ✓ Ligasi aneria uterina atau arteria ovarika
  - ✓ Operasi ransel B lynch
  - ✓ Histerektomi supravaginal
  - ✓ Histerektomi total abdominal

Jawaban lainnya…

a. Complete blood count ❼ tidak tepat, tidak dapat digunakan untuk menegakkan diagnosis pada kasus ini

b. Analisis gas darah ❼ tidak tepat

c. Hitung jenis leukosit ❼ tidak tepat

d. CT Scan ❼ tidak tepat

81. Seorang perempuan berusia 21 tahun dibawa ke UGD RS diantar oleh orang tuanya karena nyeri peruh bawah sejak semalam. Nyeri perut disertai keluarnya darah sedikit-sedikit dari jalan lahir. Pasien tampak pucat. Pada pemeriksaan tanda vital didapatkan tekanan darah 90/60 mmHg, nadi 105 x/menit, frekuensi nafas 21 x/menit, Suhu 36,6oC. Pada pemeriksaan fisik didapatkan anemis (+), nyeri tekan abdomen (+). Pemeriksaan genitalia flex (+). Kemudian dilakukan pemeriksaan laboratorium didapatkan Hb 8 g/dL dan Plano test (+). **Tatalaksana awal pada kasus ini adalah...**

A. Laparotomi
B. Salpingektomi
C. Salpingostomi
D. Rehidrasi dengan koloid
E. Rehidrasi dengan kristaloid

E. Rehidrasi dengan kristaloid

Seorang perempuan berusia 21 tahun dibawa ke UGD RS diantar oleh orang tuanya karena nyeri peruh bawah sejak semalam. Nyeri perut disertai keluarnya darah sedikit- sedikit dari jalan lahir. Pasien tampak pucat. Pada pemeriksaan tanda vital didapatkan tekanan darah 90/60 mmHg, nadi 105 x/menit, frekuensi nafas 21 x/menit, Suhu 36,6oC. Pada pemeriksaan fisik didapatkan anemis (+), nyeri tekan abdomen (+). Pemeriksaan genitalia flex (+). Kemudian dilakukan pemeriksaan laboratorium didapatkan Hb 8 g/dL dan Plano test (+). **Tatalaksana awal pada kasus ini adalah...**

Belajar Dokter

Kehamilan Ektopik Terganggu

- ✓ **Kehamilan Ektopik** adalah kehamilan di luar rahim (uterus).
- ✓ **Kehamilan Ektopik Terganggu** adalah kehamilan ektopik yang ruptur di lokasi implantasi kehamilan, dan menyebabkan terjadinya perdarahan masif dan nyeri abdiomen akut.
- ✓ Hampir 95% kehamilan ektopik terjadi di berbagai segmen tuba falopii, dengan sisa 5% sisanya terdapat di ovarium, rongga peritoneum atau di dalam servix.

Kehamilan Ektopik Terganggu

Faktor Predisposisi	Diagnosis
▪ Riw. Kehamilan ektopik sebelumnya ▪ Riw. Operasi di daerah tuba dan/atau tubektomi ▪ Riw. Penggunaan AKDR ▪ Infertilitas ▪ Riw. Inseminasi buatan atau teknologi bantuan reproduktif (ART) ▪ Merokok ▪ Riw. Abortus sebelumnya ▪ Riw. Promiskuitas ▪ Riw. SC sebelumnya	▪ Perdarahan pervaginam dari bercak hingga berjumlah sedang ▪ Kesadaran menurun ▪ Pucat ▪ Hipotensi dan hipovolemia ▪ Nyeri abdomen dan pelvis ▪ Nyeri goyang portio ▪ Servix tertutup ▪ Penegakkan diagnosis dibantu dengan pemeriksaan USG

Kehamilan Ektopik Terganggu

Tatalaksana	
Tatalaksana Umum:	Tatalaksana Khusus:
✓ **Restorasi cairan tubuh dengan cairan kristaloid NaCl 0,9% atau RL (500 ml dalam 15 menit pertama) atau 2 L dalam 2 jam pertama.** ✓ Segera rujuk ke RS (untuk dilakukan laparatomi).	✓ Uji silang darah ❼ persiapan LAPARATOMI. ✓ Saat laparotomi ❼ eksplorasi kedua ovarium dan tuba falopii: • Bila terjadi kerusakan berat pada tuba ❼ SALPINGEKTOMI. • Bila terjadi kerusakan ringan pada tuba ❼ SALPINGOSTOMI. ✓ Sebelum memulangkan, konseling penggunaan kontrasepsi. Jadwalkan kunjungan ulang 4 minggu kemudian. Atasi anemia dengan sulfas ferosus 60 mg/hari selama 6 bulan.

Jawaban lainnya...

a. Laparotomi ➐ tidak tepat, merupakan tatalaksana definitif

b. Salpingektomi ➐ tidak tepat, merupakan tatalaksana definitif

c. Salpingostomi ➐ tidak tepat, merupakan tatalaksana definitif

d. Rehidrasi dengan koloid ➐ kurang tepat, seharusnya menggunakan cairan kristaloid

82. Seorang pasien wanita berusia 56 tahun datang dengan keluhan sesak napas sejak 4 hari yang lalu. Pada pemeriksaan didapatkan tekanan darah 110/70 mmHg, denyut nadi 84x/menit, frekuensi napas 20x/menit, suhu 37 derajat celcius. Pemeriksaan paru didapatkan ronkhi basah di basal paru. Sebelumnya pasien sudah pernah terdiagnosis penyakit kista ovarium. **Diagnosis yang paling tepat untuk pasien ini adalah...**

A. Pseudo-Meigs Syndrome
B. Meigs Syndrome
C. Alport Syndrome
D. Kartagener Syndrome
E. Efusi pleura

Belajar Dc

B. Meigs Syndrome

Seorang pasien wanita berusia 56 tahun datang dengan keluhan sesak napas sejak 4 hari yang lalu. Pada pemeriksaan didapatkan tekanan darah 110/70 mmHg, denyut nadi 84x/menit, frekuensi napas 20x/menit, suhu

37 derajat celcius. Pemeriksaan paru didapatkan ronkhi basah di basal paru. Sebelumnya pasien sudah pernah terdiagnosis penyakit kista ovarium. **Diagnosis yang paling tepat untuk pasien ini adalah...**

Kista Ovarium

- Terdapat berbagai jenis :
- **Kista folikuler** ➐ sering, biasanya asimptomatik
- **Kista corpus luteum** ➐ terbentuk akibat gagalnya regresi kista luteum, dapat menghasilkan progesteron
- **Luteoma** ➐ kista yang terbentuk pada kehamilan, dapat terjadi hirsutisme
- **Kista theca lutein** ➐ bilateral, straw-colored, biasanya beta-hCG meningkat

Kista Ovarium

- Terdapat berbagai jenis :
- **PCOS** ➐ gambaran roda pedati di USG
- **Endometrioma (kista coklat)** ➐ kista ovarium berisi darah
- **Cystadenoma** ➐ tumor epitel ovarium jinak, biasanya asimptomatik
- **Kista dermoid** ➐ teratoma

Meigs Syndrome

- **Trias dari tumor jinak ovarium, efusi pleura, dan ascites** yang akan mereda setelah tumor diangkat
- **Etiologi** paling sering adalah fibroma ovarium, tumor Brenner (neoplasma epithelial dan stroma jinak), dan tumor sel granulosa
- **Gejala klinis** yang sering didapatkan adalah kelelahan, sesak napas, adanya massa abdomen-pelvis, perubahan berat badan, batuk tidak produktif, kembung, amenore pada usia premenopause, dan menstruasi tidak teratur
- **Pemeriksaan fisik** didapatkan adanya massa pelvis disertai tanda efusi pleura dan ascites

Meigs Syndrome

- Pemeriksaan Penunjang :

1. Laboratorium

- **Darah lengkap, serum elektrolit, fungsi ginjal, fungsi hepar, fungsi koagulasi, Ca-125**

2. Pencitraan

- **CT Scan Abdomen dan thorax, Foto Rontgen thorax, Parasentesis cairan ascites**

3. Terapi ➔ **Bedah, suportif**

Jawaban lainnya…

a. Pseudo-Meigs Syndrome ➔ gejala menyerupai Meigs Syndrome, tetapi disebabkan oleh tumor organ selain ovarium, umumnya berhubungan dengan keganasan di gastrointestinal

c. Alport Syndrome ➔ kelainan genetik yang meliputi penyakit ginjal, tuli, dan kelainan mata

d. Kartagener Syndrome ➔ sindrom yang ditandai dengan diskinesia siliar primer dan situs inversus totalis

e. Efusi pleura ➔ kurang tepat, merupakan sbh satu dari trias Meigs syndrome

83. Seorang wanita berusia 26 tahun, G1P0A0, usia kehmailan 10 minggu datang untuk periksa rutin kehamilan. Pada pemeriksaan tanda vital didapatkan hasil dalam batas normal. Pada pemeriksaan fisik tidak ditemukan adanya kelainan. Pasien belum pernah mendapat imunisasi TT sebelumnya sehingga diputuskan untuk diberikan imunisasi TT yang pertama. **Jadwal imunisasi TT yang berikutnya adalah...**

A. 4 minggu dari sekarang
B. 6 minggu dari sekarang
C. 6 bulan dari sekarang
D. 1 tahun setelah melahirkan
E. 1 minggu dari sekarang

A. 4 minggu dari sekarang

Keyword:

- Wanita 26 tahun, G1P0A0, usia kehamilan 10 minggu
- TTV : dalam batas normal
- Px fisik : tidak ditemukan adanya kelainan
- Belum pernah imunisasi TT sebelumnya
- Saat ini dilakukan imunisasi TT pertama

Belajar Dokter

VAKSIN Tetanus Toxoid (TT) pada Kehamilan

Kriteria	Tatalaksana
TT Lengkap (3x) & Dosis terakhir < 10 th yll	Tidak Perlu TT
TT Lengkap (3x) & dosis terakhir > 10 th	BOOSTER pd UK 27-36 minggu
TT tidak pernah, tidak lengkap (<3x) atau lupa	TT 1 : pada saat ANC/kunjungan pertama **TT 2: 4 minggu setelah TT 1** TT 3: 6 bulan dari TT 2 TT 4: 1 tahun setelah TT 3 TT 5: 1 tahun setelah TT 4
Sudah pernah DPT/TT/Td	
1 kali	TT 2, 4 minggu setelah TT 1 (pada kehamilan)
2 kali	TT 3, 6 bulan setelah TT 2 (pada kehamilan, jika selang waktu memenuhi)
3 kali	TT 4, 1 tahun setelah TT 3
4 kali	TT 5, 1 tahun setelah TT 4
5 kali	Tidak perlu

- TT 1 : pada saat ANC/kunjungan pertama
- **TT 2: 4 minggu setelah TT 1**
- TT 3: 6 bulan dari TT 2
- TT 4: 1 tahun setelah TT 3
- TT 5: 1 tahun setelah TT 4

Jawaban lainnya…

B. 6 minggu dari sekarang → tidak tepat

C. 6 bulan dari sekarang → tidak tepat

D. 1 tahun setelah melahirkan → tidak tepat

E. 1 minggu dari sekarang → tidak tepat

Jadi, jadwal imunisasi TT berikutnya adalah…

A. 4 minggu dari sekarang

84. Seorang wanita berusia 27 tahun G2P1A0 usia kehamilan 37 minggu datang ke IGD RS diantar suaminya dengan keluhan keluar cairan sedikit-sedikit dari jalan lahir sejak 1 hari yang lalu. Awalnya cairan berwarna jernih kemudian berubah menjadi kehijauan, disertai juga dengan nyeri perut bagian bawah, dan panas sejak 6 jam yang lalu. Pada pemeriksaan tanda vital didapatkan tekanan darah 140/90 mmHg, nadi 105 x/menit, frekuensi napas 20 x/menit, suhu 38,8^{o}C. Pemeriksaan fisik didapatkan TFU 32 cm, DJJ 165 x/menit. Pemeriksaan nitrazin test (+). Pemeriksaan dalam didapatkan cairan ketuban (+) berbau, tidak didapatkan adanya pembukaan cervix. Pemeriksaan laboratorium didapatkan leukosit 18.000 sel/uL, Hb 12,5 g/dL, trombosit 200.000 sel/uL. **Diagnosis yang tepat pada kasus ini adalah…**

A. Ketuban pecah dini
B. Ketuban pecah dini preterm
C. Sepsis e.c ketuban pecah dini
D. Inpartu
E. Korioamnionitis

E. Korioamnionitis

Seorang wanita berusia 27 tahun G2P1A0 usia kehamilan 37 minggu datang ke IGD RS diantar suaminya dengan keluhan keluar cairan sedikit-sedikit dari jalan lahir sejak 1 hari yang lalu. Awalnya cairan berwarna jernih kemudian berubah menjadi kehijauan, disertai juga dengan nyeri perut bagian bawah, dan panas sejak 6 jam yang lalu. Pada pemeriksaan

Belajar Dokter

tanda vital didapatkan tekanan darah 140/90 mmHg, nadi 105 x/menit, frekuensi napas 20 x/menit, suhu 38,8°C. Pemeriksaan fisik didapatkan TFU 32 cm, DJJ 165 x/menit. Pemeriksaan nitrazin test (+). Pemeriksaan dalam didapatkan cairan ketuban (+) berbau, tidak didapatkan adanya pembukaan cervix. Pemeriksaan laboratorium didapatkan leukosit 18.000 sel/uL, Hb 12,5 g/dL, trombosit 200.000 sel/uL. **Diagnosis yang tepat pada kasus ini adalah...**

Korioamnionitis

Definisi	Infeksi pada korion dan amnion
Faktor Predisposisi	• Persalinan prematur • Persalinan lama • Ketuban pecah lama • Pemeriksaan dalam yang dilakukan berulang-ulang • Adanya bakteri patogen pada traktus genitalia (IMS, BV) • Alkohol • Merokok
Diagnosis	Diagnosis klinis yang ditegakkan bila ditemukan **demam > 38oC** dengan 2 atau lebih tanda berikut ini: • Leukositosis > 15000 sel/mm3 • **DJJ > 160 x/menit** • Nadi ibu > 100 x/menit • Nyeri tekan fundus saat tidak berkontraksi • **Cairan amnion berbau**

Korioamnionitis

Tatalaksana	
Tatalaksana umum • **Rujuk ke RS** • Beri **AB kombinasi:** ampisilin 2 g IV tiap 6 jam ditambah Gentamisin 5 mg/kgbb IV setiap 24 jam • **Terminasi kehamilan**, nilai servix untuk menentukan cara persalinan: o Jika servix matang ❼ lakukan **induksi persalinan dengan oksitosin** o Jika servix belum matang ❼ **matangkan dengan prostaglandin dan infus oksitosin atau SC** • Jika persalinan dilakukan pervaginam, hentikan AB setelah persalinan, jika dengan SC, lanjutkan AB dan tambahkan metronidazol 500 mg IV tiap 8 jam sampai bebas demam selama 48 jam	**Tatalaksana khusus** • Jika terdapat metritis (demam, cairan vagina bau), berikan AB • Jika bayi mengalami sepsis, lakukan kultur darah dan beri AB sesuai selama 7-10 hari

Jawaban lainnya...

a. Ketuban pecah dini ❼ keadaan pecahnya selaput ketuban sebelum persalinan atau dimulainya tanda inpartu
b. Ketuban pecah dini preterm ❼ KPD yang terajdi pada UK < 38 minggu
c. Sepsis e.c ketuban pecah dini ❼ tidak tepat
d. Inpartu ❼ tidak tepat

85. Perempuan 20 tahun, hamil anak pertama datang ke Praktik Dokter Umum untuk memeriksakan kandungannya. Pasien mengeluh kedua kaki bengkak. Pemeriksaan tanda vital didapatkan tekanan darah 150/90 mmHg, Nadi 98 x/menit, RR 19 x/menit, dan suhu 36,5oC. Dokter kemudian menyarankan untuk dilakukan pemeriksaan protein urin, hasil yang diperoleh adalah +2. Pada usia kehamilan **berapakah sebaiknya dilakukan screening pre-eklamsia?**

A. 10 minggu
B. 12 minggu
C. 24 minggu
D. 32 minggu
E. 36 minggu

C. 24 Minggu

Keyword:

- Perempuan 20 tahun, hamil anak pertama
- Kedua kaki bengkak

Belajar Dokter

- TTV : tekanan darah 150/90 mmHg, Nadi 98 x/menit, RR 19 x/menit, dan suhu 36,5oC (tekanan darah tinggi)
- Protein urin +2

Pada usia kehamilan berapakah sebaiknya dilakukan screening pre-eklamsia?

Antenatal Care (ANC)

JADWAL KUNJUNGAN		
Trimester	Jumlah kunjungan minimal	Waktu kunjungan yang dianjurkan
1	1 x	Sebelum minggu ke-16
2	1 x	Antara minggu ke 24-28
3	2 x	Antara minggu ke 30-32 Antara minggu ke 36-38

Antenatal Care (ANC)

ANC	Waktu (minggu)	Tindakan
1	< 14 minggu	• Membangun hubungan • Membangun dan tatalaksana • Suplemen TT • Mendorong prilaku sehat
2	**14 – 28 minggu**	**+ cek Pre-eklamsia**
3	28 – 36 minggu	+ palpasi abdomen
4	> 36 minggu	+ cek letak

Jawaban lainnya...

A. 10 minggu → Membangun hubungan, Membangun dan tatalaksana, Suplemen TT, Mendorong perilaku sehat

B. 12 minggu → Membangun hubungan, Membangun dan tatalaksana, Suplemen TT, Mendorong perilaku sehat

D. 32 minggu → Membangun hubungan, Membangun dan tatalaksana, Suplemen TT, Mendorong perilaku sehat + palpasi abdomen

E. 36 minggu → Membangun hubungan, Membangun dan tatalaksana, Suplemen TT, Mendorong perilaku sehat + palpasi abdomen

Jadi, screening pre-eklamsia sebaiknya dilakukan pada usia kehamilan...

C. 24 Minggu

86. Seorang laki-laki datang ke RSUD karena stroke. Saat ini ia bekerja sebagai investor di sebuah perusahaan. Jika ia merupakan anggota kepesertaan BPJS, **golongan pasien ini adalah...**

A. Pekerja penerima upah, pegawai non-pemerintah

B. Bukan pekerja

C. Pekerja penerima upah, individu

D. Pekerja bukan penerima upah

E. Pribadi

B. Bukan Pekerja

Belajar Dokter

Seorang laki-laki datang ke RSUD karena stroke. Saat ini ia bekerja sebagai investor di sebuah perusahaan. Jika ia merupakan anggota kepesertaan BPJS, **golongan pasien ini adalah...**

Jawaban lainnya...

A. Pekerja penerima upah, pegawai non-pemerintah → bukan PPU karena sebagai investor

B. Bukan pekerja → jawaban benar

C. Pekerja penerima upah, individu → bukan PPU

D. Pekerja bukan penerima upah → bukan PBPU

E. Pribadi → jika belum menetap selama 6 bulan di Indonesia

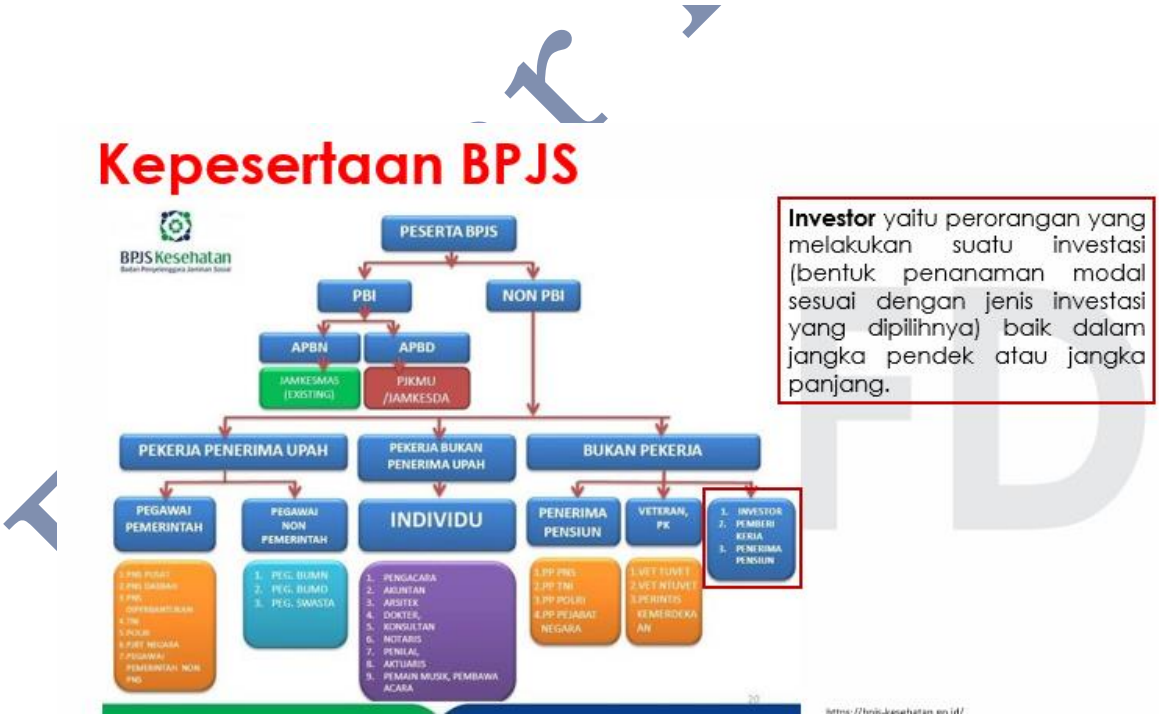

belajar dokter

Medical Science Channel

WNA dalam BPJS Kesehatan

PERATURAN BADAN PENYELENGGARA JAMINAN SOSIAL KESEHATAN
NOMOR 6 TAHUN 2016
TENTANG
PERUBAHAN STATUS KEPESERTAAN
PESERTA PEKERJA BUKAN PENERIMA UPAH DAN PESERTA BUKAN PEKERJA DALAM PENYELENGGARAAN PROGRAM JAMINAN KESEHATAN NASIONAL

3. Peserta adalah setiap orang, termasuk orang asing yang bekerja paling singkat 6 (enam) bulan di Indonesia, yang telah membayar iuran.

87. Dinas kesehatan mendapatkan laporan dari pengungsi bencana di wilayah A bahwa terdapat 10 balita yang meninggal tiba-tiba. Setelah diperiksa oleh dokter, ternyata balita tersebut mengalami campak. Di sisi lain, berdasarkan laporan dinas, wilayah tersebut cakupan campaknya kurang dari 80% selama 3 berturut-turut karena banyak orangtua yang anti vaksin. **Program imunisasi yang harus segera dijalankan oleh dinas kesehatan tersebut adalah...**

A. Catch up campaign campak

B. Backlog fighting

C. Pekan Imunisasi Nasional

D. Sub PIN

E. Crash program

Belajar Dokter

E. Crash program

Dinas kesehatan mendapatkan laporan dari pengungsi bencana di wilayah A bahwa terdapat 10 balita yang meninggal tiba-tiba. Setelah diperiksa oleh

dokter, ternyata balita tersebut mengalami campak. Di sisi lain, berdasarkan laporan dinas, wilayah tersebut cakupan campaknya kurang dari 80% selama 3 berturut-turut karena banyak orangtua yang anti vaksin. **Program imunisasi yang harus segera dijalankan oleh dinas kesehatan tersebut adalah...**

Program imunisasi

Tabel 1. Jenis Penyelenggaraan Imunisasi

A. Imunisasi Program			
	a. Imunisasi rutin		
		i.	Imunisasi dasar pada bayi
		ii.	Imunisasi lanjutan pada batita (bayi di bawah tiga tahun)
		iii.	Imunisasi lanjutan pada anak sekolah
		iv.	Imunisasi lanjutan pada wanita usia subur
	b. Imunisasi tambahan		
		I.	*Backlog fighting* (Upaya aktif melengkapi imunisasi dasar pada anak yang berumur 1-3 tahun)
		ii.	Pekan Imunisasi Nasional (PIN)
		iii.	*Catch up campaign* campak
		iv.	*Crash program* (Program percepatan)
		v.	Sub PIN
		vi.	*Outbreak Response Immunization* (ORI)
	c. Imunisasi khusus		
B. Imunisasi Pilihan			

Pengertian

- ***Backlog fighting:*** upaya aktif melengkapi imunisasi dasar pada anak yang berumur 1 - 3 tahun pada desa non UCI setiap 2 (dua) tahun sekali.
- **Pekan Imunisasi Nasional**: Kegiatan imunisasi yang dilaksanakan secara serentak di suatu negara dalam waktu yang singkat
- ***Catch up campaign* campak**: upaya untuk memutuskan transmisi penularan virus campak pada anak usia sekolah dasar
- ***Crash program:*** intervensi imunisasi cepat di wilayah yang memiliki masalah khusus **(Angka kematian bayi akibat PD3I tinggi; infrastruktur (tenaga, sarana, dana) kurang; Desa yang selama 3 tahun berturut-turut tidak mencapai UCI.**
- **Sub PIN:** Merupakan kegiatan serupa dengan PIN tetapi dilaksanakan pada wilayah wilayah terbatas (beberapa provinsi atau kabupaten/kota).
- ***Outbreak immunization response:*** pelaksanaan imunisasi dalam penanganan KLB

Jawaban lainnya...

Catch up campaign campak → upaya untuk memutuskan
transmisi penularan virus campak pada anak usia sekolah dasar

B. *Backlog fighting* → upaya aktif melengkapi imunisasi dasar pada anak yang berumur 1 - 3 tahun pada desa non UCI setiap 2 (dua) tahun sekali

C. Pekan Imunisasi Nasional → Kegiatan imunisasi yang dilaksanakan secara serentak di suatu negara dalam waktu yang singkat

D. Sub PIN → Merupakan kegiatan serupa dengan PIN tetapi dilaksanakan pada wilayah wilayah terbatas (beberapa provinsi atau kabupaten/kota).

E. Crash program → daerah bencana (tertinggal), angka kematian balita tinggi, UCI tidak tercapai 3 tahun berturut turut

88. Seorang dokter puskesmas ingin melakukan penelitian mengenai pengaruh pemberian antasida, antasida dan PPI, PPI saja, serta PPI dan antibiotik terhadap kejadian sindrom dispepsia pada populasi lansia di RS A. Jika kejadian sindrom dispepsia dikategorikan sebagai ulkus gaster dan ulkus duodenum, **maka uji hipotesis yang tepat adalah...**

A. Chi square

B. Kruskal wallis

C. Fisher exact

D. Spearman

E. Regresi logistik

C. Kruskal Wallis

Seorang dokter puskesmas ingin melakukan penelitian mengenai pengaruh pemberian antasida, antasida dan PPI, PPI saja, serta PPI dan antibiotik

Belajar Dokter

terhadap kejadian sindrom dispepsia pada populasi lansia di RS A. Jika kejadian sindrom dispepsia dikategorikan sebagai ulkus gaster dan ulkus duodenum, **maka uji hipotesis yang tepat adalah...**

Uji Hipotesis

- Uji untuk mengetahui pengaruh (komparatif)
- Variabel independen: antasida, antasida+PPI, PPI, PPI+antibiotik (kategorik > 2 perlakuan)
- Variabel dependen: ulkus gaster vs ulkus duodenum (kategorik)
- Kelompok perlakuan: 4, tidak berpasangan
- Uji yang tepat: kruskall walis

Uji Hipotesis

UJI	Berpasangan /Tidak	Variabel Independen	Variabel Dependen	Data terdistribusi normal (P ≥ 0,05)	Data terdistribusi tidak normal (P < 0,05)
Komparatif	Berpasangan *(before after)*	Kategorik (2 perlakuan)	Numerik	Pair T test	Wilcoxon (ordinal)/ McNemar (nominal)
	Tidak berpasangan	Kategorik (2 perlakuan)	Numerik	Independent T Test	Mann-Whitney
	Berpasangan *(before after)*	Kategorik (> 2 perlakuan	Numerik	Repeated ANOVA	Friedman
	Tidak berpasangan	Kategorik (> 2 perlakuan)	Numerik	ANOVA One Way	Kruskal Wallis
	Berpasangan *(before after)*	Kategorik (2 perlakuan)	Kategorik	Wilcoxon (ordinal)/ McNemar (nominal)	-
	Tidak berpasangan	Kategorik (2 perlakuan)	Kategorik	Chi Square/Fisher exact	-
	Berpasangan *(before after)*	Kategorik (> 2 perlakuan	Kategorik	Friedman	-
	Tidak berpasangan	**Kategorik (> 2 perlakuan)**	**Kategorik**	**Kruskal Wallis**	-
Korelatif		Numerik	Numerik	Pearson	Spearman
		Kategorik	Kategorik	Spearman	-
Regresi		Numerik	Numerik	Linier/multipel	
		Kategorik/ numerik	Kategorik	Logistik	Logistik

Jawaban lainnya...

A. Chi square: uji komparatif, variabel independen dan dependennya kategorik 2 perlakuan
B. Kruskal wallis: jawaban benar
C. Fisher exact: uji komparatif, variabel independen dan dependennya kategorik 2 perlakuan dengan jumlah sampel < 40 dan nilai expected count <5
D. Spearman: uji korelatif, variabel independen dan dependennya kategorik
E. Regresi logistik: uji regresi, variabel independen dan dependennya kategorik 2 perlakuan

89. Pemerintah dan Kementerian Kesehatan telah melakukan kampanye PIS-PK (Program Indonesia Sehat dengan Pendekatan Keluarga). **Di bawah ini yang bukan menjadi komponen PIS-PK adalah...**

A. Keluarga mengikuti program keluarga berencana

B. Keluarga aktif melakukan skrining pemeriksaan kesehatan

C. Anggota keluarga tidak ada yang merokok

D. Bayi mendapat air susu ibu (ASI) eksklusif

E. Penderita gangguan jiwa mendapatkan pengobatan dan tidak ditelantarkan

B. Keluarga aktif melakukan skrining pemeriksaan kesehatan

Pemerintah dan Kementerian Kesehatan telah melakukan kampanye PIS-PK (Program Indonesia Sehat dengan Pendekatan Keluarga). **Di bawah ini yang bukan menjadi komponen PIS-PK adalah...**

Belajar Dok

Indikator PIS-PK

1. Keluarga mengikuti program Keluarga Berencana (KB)
2. Ibu melakukan persalinan di fasilitas kesehatan
3. Bayi mendapat imunisasi dasar lengkap
4. Bayi mendapat air susu ibu (ASI) eksklusif
5. Balita mendapatkan pemantauan pertumbuhan
6. Penderita tuberkulosis paru mendapatkan pengobatan sesuai standar
7. Penderita hipertensi melakukan pengobatan secara teratur
8. Penderita gangguan jiwa mendapatkan pengobatan dan tidak ditelantarkan
9. Anggota keluarga tidak ada yang merokok
10. Keluarga sudah menjadi anggota Jaminan Kesehatan Nasional (JKN)
11. Keluarga mempunyai akses sarana air bersih
12. Keluarga mempunyai akses atau menggunakan jamban sehat

Jawaban lainnya...

A. Keluarga mengikuti program keluarga berencana: komponen PIS-PK
B. Keluarga aktif melakukan skrining pemeriksaan kesehatan: bukan komponen PIS-PK
C. Anggota keluarga tidak ada yang merokok: komponen PIS-PK
D. Bayi mendapat air susu ibu (ASI) eksklusif: komponen PIS-PK
E. Penderita gangguan jiwa mendapatkan pengobatan dan tidak ditelantarkan: komponen PIS-PK

90. Dokter di wilayah A ingin melakukan penelitian mengenai uji screening infeksi saluran kemih dengan tes urin pada 200 orang, kemudian didapatkan hasil bahwa tes urin positif sebanyak 80 orang yang benar-benar terinfeksi saluran kemih sebanyak 50 orang. Sedangkan yang tes urin negatif dan benar tidak terinfeksi saluran kemih sebanyak 110 orang. **Nilai sensitifitas pada kasus di atas adalah...**

A. 0,625

B. 0,7

C. 0,83

D. 0,9

E. 2

C. 0,83

Keyword:

- Screening infeksi saluran kemih dengan tes urin pada 200 orang, kemudian didapatkan hasil bahwa tes urin positif sebanyak 80 orang yang benar-benar terinfeksi saluran kemih sebanyak 50 orang
- Sedangkan yang tes urin negatif dan benar tidak terinfeksi saluran kemih sebanyak 110 orang.

Nilai sensitifitas pada kasus diatas adalah...

Screening dan Diagnostic Test

	Disease	Non-Disease	Total
Positive Test	A (true positif)	B (false positif)	T test positif
Negatif Test	C (False negatif)	D (True negatif)	T test negatif
	T disease	T non disease	

- Sensitifitas: A/(A+C)
- Spesifisitas: D/(B+D)
- Positive Prediktive Value: A/(A+B)
- Negative Predictive Value: D/(C+D)

Sumber: Diez, David M. 2017. Openintro Statistic Thrird Edition. Available at: openintro.org/os

Screening dan Diagnostic Test

	Disease	Non-Disease	Total
Positive Test	50	30	80
Negatif Test	10	110	120
	60	140	**200**

- Sensitifitas: A/(A+C) = 50 / (50+10)= 0,83

Jawaban lainnya...

A. 0,625→ tidak tepat

B. 0,7 → tidak tepat

D. 0,9 → tidak tepat

E. 2 → tidak tepat

Jadi, nilai sensitifitas pada kasus diatas adalah...

C. 0,83

91. Seorang dokter kepala puskesmas ingin melakukan kegiatan catch up immunization program karena angka kejadian campak akhir-akhir ini meningkat 2 kali lipat. Dokter tersebut kemudian melakukan rapat dan pembagian kerja dari tim vaksin ini. **Fungsi manajemen kesehatan yang dilakukan dokter ini adalah...**

A. Planning

B. Organizing

C. Actuating

D. Evaluating

Belajar Dokter

E. Controlling

B. Organizing

Seorang dokter kepala puskesmas ingin melakukan kegiatan catch up immunization program karena angka kejadian campak akhir-akhir ini meningkat 2 kali lipat. Dokter tersebut kemudian melakukan rapat dan pembagian kerja dari tim vaksin ini. **Fungsi manajemen kesehatan yang dilakukan dokter ini adalah...**

Jawaban lainnya...

A. *Planning*: analisis SWOT
B. *Organizing*: membentuk tim, job-desc, training
C. *Actuating*: pelaksanaan tindakan
D. *Evaluating*: melakukan evaluasi
E. *Controlling*: fungsi pengawasan

Manajemen Kesehatan

Komponen	Pengertian
Planning	Fungsi perencanaan, menyusun/menganalisis data, analisis SWOT
Organizing	Fungsi pelaksanaan, membagi jobdesc/kinerja tim sesuai SOP
Actuating	Melaksanakan kegiatan sesuai SOP yang disepakati
Controlling	Fungsi kontrol/pengawasan saat dilakukan suatu kegiatan
Evaluating	Fungsi evaluasi

92. Seorang wanita usia 28 tahun datang ke IGD dengan keluhan nyeri dan bengkak pada paha kanan sejak 2 bulan yang lalu. Pasien riwayat patah tulang 3 bulan yang lalu dan menolak berobat. Pasien hanya membawanya ke tukang pijat. Pemeriksaan fisik didapatkan Pemeriksaan fisik didapatkan TD 110/80 mmHg, Nadi 92 x/menit, Laju Napas 18 x/menit, Suhu 36.8 C. Paha kanan teraba hangat, bengkak, kemerahan. Pemeriksaan radiologi didapatkan pembentukan tulang baru ditandai dengan adanya penebalan periosteum. **Temuan radiologi ini disebut?**

A. Sinus tract

B. Cloaca

C. Soft tissue swelling

D. Involucrum

E. Sequestrum

D. Involucrum

Seorang wanita usia 28 tahun datang ke IGD dengan keluhan nyeri dan bengkak pada paha kanan sejak 2 bulan yang lalu. Pasien riwayat patah tulang 3 bulan yang lalu dan menolak berobat. Pasien hanya membawanya ke tukang pijat. Pemeriksaan fisik didapatkan Pemeriksaan fisik didapatkan TD 110/80 mmHg, Nadi 92 x/menit, Laju Napas 18 x/menit, Suhu 36.8 C. Paha kanan teraba hangat, bengkak, kemerahan. Pemeriksaan radiologi didapatkan pembentukan tulang baru ditandai dengan adanya penebalan periosteum. **Temuan radiologi ini disebut?**

Belajar Dokter

OSTEOMYELITIS

- Osteomielitis Akut
  - < 2minggu
  - Tanda radang (+)
  - Terdapat gambaran soft tissue swelling
- Osteomielitis Kronik
  - > 1bulan
  - Tidak ada tanda radang
  - Pus (+)
  - Gambaran sequestrum, involucrum , cloaca

OSTEOMYELITIS

Infeksi pada tulang

Etiologi tersering staphylococcus aureus

Diagnosis osteomielitis akut

- Nyeri lokal
- Riwayat trauma
- Demam
- Anoreksia, malaise
- Lab: leukositosis, peningkatan LED

Tatalaksana osteomielitis akut

- Antibiotik parenteral spektrum luas
- Tirah baring dan pasang bidai

Diagnosis osteomielitis kronik

- Keluarnya nanah dari bekas patah tulang
- Roentgen: sekuestrum dan penulangan baru

Tatalaksana osteomielitis kronik

- Debridemen
- Antibiotik sesuai hasil kultur
- Pasang gips

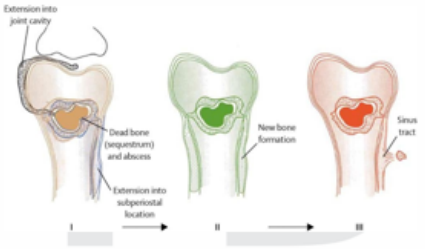

Table 3. Initial Antibiotic Therapy for Treatment of Osteomyelitis in Adults

Organism	*Preferred regimens*	*Alternative regimens*
Anaerobes	Clindamycin, 600 mg IV every 6 hours Ticarcillin/clavulanate (Timentin), 3.1 g IV every 4 hours	Cefotetan (Cefotan), 2 g IV every 12 hours Metronidazole, 500 mg IV every 6 hours
Enterobacteriaceae (e.g., *Escherichia coli*), quinolone-resistant	Ticarcillin/clavulanate, 3.1 g IV every 4 hours Piperacillin/tazobactam (Zosyn), 3.375 g IV every 6 hours	Ceftriaxone, 2 g IV every 24 hours
Enterobacteriaceae, quinolone-sensitive	Fluoroquinolone (e.g., ciprofloxacin [Cipro], 400 mg IV every 8 to 12 hours)	Ceftriaxone, 2 g IV every 24 hours
Pseudomonas aeruginosa	Cefepime, 2 g IV every 8 to 12 hours, plus ciprofloxacin, 400 mg IV every 8 to 12 hours Piperacillin/tazobactam, 3.375 g IV every 6 hours, plus ciprofloxacin, 400 mg IV every 12 hours	Imipenem/cilastatin (Primaxin), 1 g IV every 8 hours, plus aminoglycoside
Staphylococcus aureus, methicillin-resistant	Vancomycin, 1 g IV every 12 hours *For patients allergic to vancomycin:* Linezolid (Zyvox), 600 mg IV every 12 hours	Trimethoprim/sulfamethoxazole (Bactrim, Septra), 1 double-strength tablet every 12 hours Minocycline (Minocin), 200 mg orally initially, then 100 mg daily Fluoroquinolone (e.g., levofloxacin [Levaquin], 750 mg) IV daily plus rifampin, 600 mg IV every 12 hours
S. aureus, methicillin-sensitive	Nafcillin or oxacillin, 1 to 2 g IV every 4 hours Cefazolin, 1 to 1.5 g IV every 6 hours	Ceftriaxone, 2 g IV every 24 hours Vancomycin, 1 g IV every 12 hours
Streptococcus species	Penicillin G, 2 to 4 million units IV every 4 hours	Ceftriaxone, 2 g IV every 24 hours Clindamycin, 600 mg IV every 6 hours

IV = intravenously.

Information from references 31 and 32.

Jawaban lainnya...

A. Sinus tract ➋ saluran yang menghubungkan involucrum dan kulit sebagai jalan keluar pus

B. Cloaca ➋ saluran pada involucrum sebagai jalur keluarnya pus

C. Soft tissue swelling ➋ temuan osteomyelitis akut

E. Sequestrum ➋ gambaran tulang nekrosis di tengah lesi dengan dikelilingi pus di sekitarnya

93. Seorang pria berusia 30 tahun dibawa ke IGD oleh warga setelah tertusuk benda tajam di dada depan. Dari pemeriksaan tanda vital didapatkan tekanan darah 85/60 mmHg. Didapatkan pelebaran vena jugularis. Pemeriksaan jantung didapatkan suara jantung melemah. Saat dilakukan pemeriksaan paru didapatkan sonor (+/+), sdv (+/+). **Apakah tatalaksana definitif pada pasien tersebut?**

A. WSD

B. Needla torakosentesis SIC V linea midaksilaris

C. Perikardiosentesis

D. Plester 3 sisi

E. Torakotomi

E. Torakotomi

Seorang pria berusia 30 tahun dibawa ke IGD oleh warga setelah tertusuk benda tajam di dada depan. Dari pemeriksaan tanda vital didapatkan tekanan darah 85/60 mmHg. Didapatkan pelebaran vena jugularis. Pemeriksaan jantung didapatkan suara jantung melemah. Saat dilakukan pemeriksaan paru didapatkan sonor (+/+), sdv (+/+). **Apakah tatalaksana definitif pada pasien tersebut?**

Jawaban lainnya...

A. WSD ❼ pneumotoraks, hemotoraks

B. Needla torakosentesis SIC V linea midaksilaris ❼k awal tension pneumotoraks

C. Perikardiosentesis ❼ awal

D. Plester 3 sisi ❼ open pneumotoraks

belajar Dokter

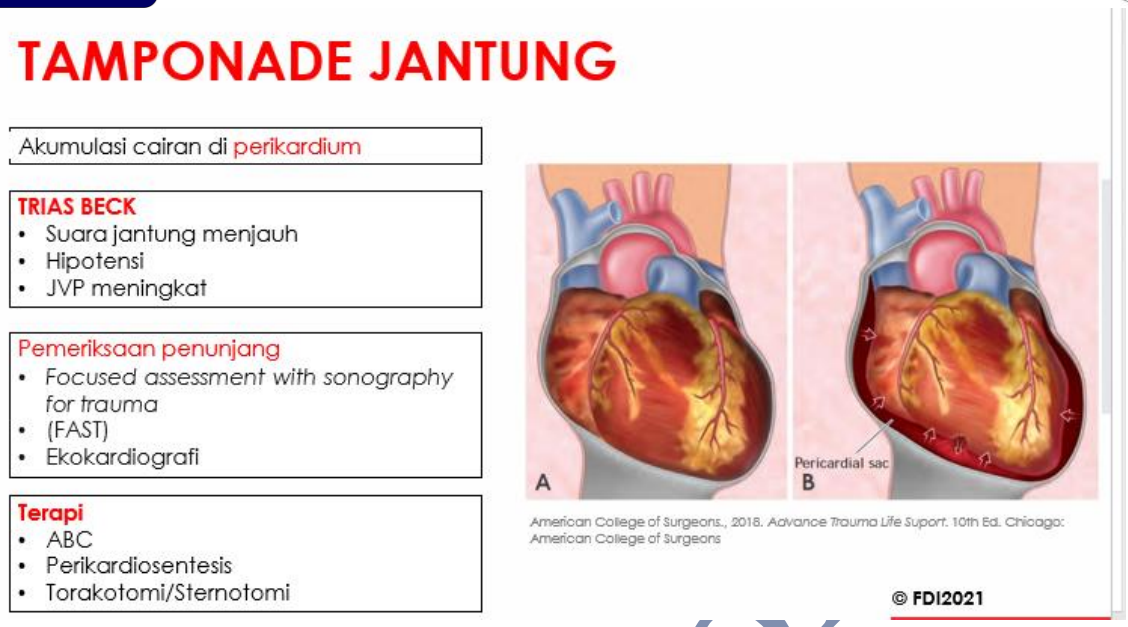

94. Seorang laki-laki 30 tahun datang ke poliklinik dengan keluhan tidak bisa kencing. Pasien bolak-balik ke kamar mandi karena merasa ingin kencing namun hanya sedikit sekali urine yang keluar. Keluhan kencing berpasir dan berwarna merah disangkal. Pemeriksaan fisik TTV dalam batas normal, didapatkan: VU kesan penuh, dan teraba massa suprapubik. Pemeriksaan RT teraba prostat membesar dengan konsistensi padat kenyal. **Penyebab keluhan pasien tersebut adalah?**

A. Inkontinensia urgency

B. Inkontinensia stress

C. Inkontinensia overflow

D. Inkontinensia fungsional

E. Inkontinensia mixed

C. Inkontinensia overflow

Belajar Dokter

Seorang laki-laki 30 tahun datang ke poliklinik dengan keluhan tidak bisa kencing. Pasien bolak-balik ke kamar mandi karena merasa ingin kencing namun hanya sedikit sekali urine yang keluar. Keluhan kencing berpasir dan berwarna merah disangkal. Pemeriksaan fisik TTV dalam batas normal, didapatkan: VU kesan penuh, dan teraba massa suprapubik. Pemeriksaan RT teraba prostat membesar dengan konsistensi padat kenyal. **Penyebab keluhan pasien tersebut adalah?**

Inkontinensia urine

- Inkontinensia urin terjadi ketika terdapat disfungsi fungsi penyimpanan (kandung kemih) atau pengosongan (uretra) pada saluran kemih.
- Klasifikasi ❼ Inkontinensia uregncy, stress, overflow, fungsional, dan mixed

Table 3. Structural causes of persistent urinary incontinence.

	Cause	Symptoms	Signs	Post-void residual
Urge	Detrusor instability	Urge Enuresis Large volume	Often none	Low
Stress	Sphincter insufficiency	Triggers No enuresis Small volume	Atrophy Prolapse Cystocele	Low
Overflow	Outlet obstruction Detrusor underactive	Small volume Enuresis Frequency	Benign prostatic hyperplasia +/- palpable bladder Neurodeficits	High
Functional	Environment Musculoskeletal disease Cognitive impairment	Varied volume Restraints		Low

Diagnosis



Tatalaksana

TABLE 1

Medications and Substances That Affect Urinary Incontinence

Effect	Medication or substance
Decrease bladder contractility (retention and overflow UI)	Angiotensin-converting enzyme inhibitors (may also cause chronic cough) Antidepressants Antihistamines Antimuscarinics Antiparkinsonian agents Antipsychotics Beta-adrenergic agonists Calcium channel blockers Opioids Sedatives, hypnotics Skeletal muscle relaxants
Increase detrusor irritability or creatinine clearance (urge UI)	Alcohol Caffeine Diuretics
Increase urethral sphincter tone (retention and overflow UI)	Alpha-adrenergic agonists Amphetamines Tricyclic antidepressants
Decrease urethral sphincter tone (stress UI)	Alpha-adrenergic antagonists

UI = urinary incontinence.

Adapted from reference 13.

Lyn S, Hu, 2019. Urinary Incontinence in Women: Evaluation and Management

Nama Obat	Dosis
Anticholinergik/ efek antimuskarinik	
Darifenacin (Enablex)	7.5-15mg, 1x1/hari, oral
Fesoterodine (Toviaz)	4-8mg, 1x1/hari, oral
Oxybutinin (Ditropan) Patch (Oxytrol) Oxybutynin gel (Gelnique)	2.5-5mg, 3x1/hari, oral 5-30mg, 1x1/hari, oral 3.9mg, periode 96 jam, Transdermal 3% pump atau 10% gel. Aplikasi 1x/hari
Solifenacin (Vesicare)	5-10mg, 1x1/hari, oral
Tolterodine (Detrol) Tolterodine (Detrol LA)	1-2mg, 2x1/hari, oral 4mg 1x1
Trospium Chloride (Sanctura) Sanctura XR	20mg, 2x1/hari, oral 60mg, 1x1/hari, oral
Beta 3 Agonist	
Mirabegron	25-50mg 1x1
Alpha-adrenergik antagonist (Untuk Pria)	
Alfuzosin/Uroxatral (selektif) Doxazosin/ Cardura (non selektif) Prazosin/Minipress(nonselektif) Tamsulosin/Flomax (selektif) Terazosin (nonselektif) (Hytrin)	

© FDI2021

Jawaban lainnya...

A. Inkontinensia urgency ➋ overaktivitas detrusor (nocturia), merasa tuntas setelah BAK

B. Inkontinensia stress ➋ kelemahan sfingter uretra setelah melakukan aktivitas yang meningkatkan tekanan intra abdomen (batuk, tertawa)

D. Inkontinensia fungsional ➋ terdapat penghalang untuk ke kamar mandi (imobilitas, gangguan kognitif)

E. Inkontinensia mixed ➋ inkontinensia campuran (stress dan urgency paling sering)

95. Bayi laki-laki usia 2 hari dibawa ke UGD dengan keluhan lemas sejak lahir. Tampak benjolan di punggung. Bayi lahir pervaginam di dukun. Riwayat ANC disangkal. Pemeriksaan fisik didapatkan benjolan setinggi L4-L5 tanpa terbungkus selaput.

Apa diagnosis yang paling tepat?

A. Spina bifida occulta
B. Myelomeningocele
C. Myeloskisis
D. Meningocele
E. encphalocele

C. MYELOSKISIS

Keywords

- Pasien keluhan lemas sejak lahir.
- Tampak benjolan di punggung. Bayi lahir pervaginam di dukun. Riwayat ANC disangkal.
- Pemeriksaan fisik didapatkan benjolan setinggi L4-L5 **tanpa** terbungkus selaput.

Apa diagnosis yang paling tepat?

belajar Dokter

SPINA BIFIDA

- **Definisi :** Kelainan kongenital untuk defek penutupan pada tulang belakang dan korda spinalis
- **Etiologi :**
  - Genetik
  - Defisiensi asam folat selama kehamilan, obat antiepilepsi, alkoholisme
- **Tanda dan gejala :**
  - Paralisis ekstremitas bawah
  - Kelainan vertebra

belajar dokter

Medical Science Channel

SPINA BIFIDA

Kelainan bawaan akibat gangguan penutupan tuba neural

Klasifikasi

- Spina bifida occulta

Belum ada benjolan, biasanya hanya tumbuh rambut halus

- Meningocele

Sudah timbul benjolan tertutup selaput tetapi belum ada kelainan neurologis

- Meningomyelocele

Sudah ada benjolan tertutup selaput disertai kelainan neurologis

- Myeloskisis

Benjolan tanpa di bungkus selaput

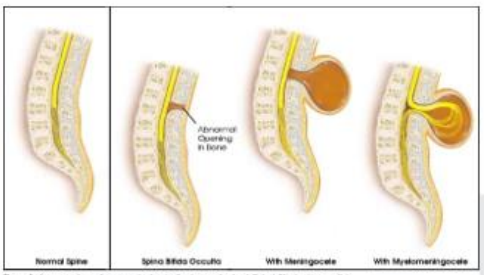

Spina bifida aperta (myeloschisis)

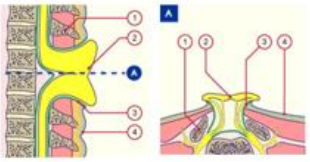

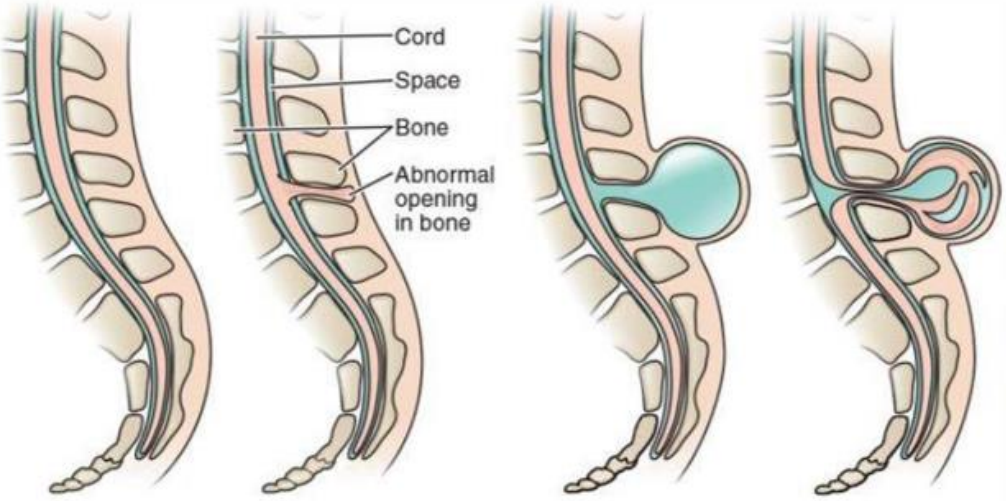

Sumber: buku ajar ilmu bedah,ed. Hidayat S, de Jong. EGC

Jawaban lainnya...

A. Spina bifida occulta → tidak tepat

B. Myelomeningocele → tertutup selaput

D. Meningocele → tertutup selaput

E. Encphalocele → benjolan di kepala

Jadi diagnosis yang paling tepat pada pasien ini adalah…

C. MYELOSKISIS

96. Seorang Wanita 50 tahun datang ke IGD dengan keluhan nyeri pada pinggang kanan sejak 2 hari yang lalu. Nyeri hilang timbul dan dirasakan menjalar ke selangkangan. Riwayat sejak seminggu yang lalu kencing berwarna merah dan terdapat butiran seperti pasir. Keluhan susak BAK disangkal. Pada pemeriksaan fisik didapatkan TD 120/80 mmHg, HR 100x/menit, RR 24x/menit, suhu 36,5°C, BMI 30. Pemeriksaan urinalisis didapatkan eritrosit (+) dan kristal (+). Pemeriksaan fungsi ginjal dalam batas normal. USG abdomen menunjukkan gambaran batu pada ureter kanan proksimal berukuran 10 mm. **Diagnosis dan tatalaksana yang tepat pada pasien tersebut adalah…**

A. Uretrolithiasis; Analgesik dan banyak minum air

B. Ureterolithiasis; Ureteroskopi

C. Ureterolithiasis; PCNL

D. Uretrolithiasis; Open lithotomy

E. Ureterolithiasis; ESWL

B. Ureterolithiasis; Ureteroskopi

Seorang wanita 50 tahun datang ke IGD dengan keluhan nyeri pada pinggang kanan sejak 2 hari yang lalu. Nyeri hilang timbul dan dirasakan menjalar ke selangkangan. Riwayat sejak seminggu yang lalu kencing

Belajar Dokter

berwarna merah dan terdapat butiran seperti pasir. Keluhan susak BAK disangkal. Pada pemeriksaan fisik didapatkan TD 120/80 mmHg, HR 100x/menit, RR 24x/menit, suhu 36,5°C, BMI 30. Pemeriksaan urinalisis didapatkan eritrosit (+) dan kristal (+). Pemeriksaan fungsi ginjal dalam batas normal. USG abdomen menunjukkan gambaran batu pada ureter kanan proksimal berukuran 10 mm. **Diagnosis dan tatalaksana yang tepat pada pasien tersebut adalah...**

URETEROLITIASIS

Merupakan batu pada saluran ureter

Gejala klinis

- Nyeri kolik (hilang timbul)
- Nyeri menjalar ke inguinal
- Kencing tidak lancar ,kadang disertai darah dan ampas

Diagnosis:

- Foto polos abdomen(pemeriksaan awal)
- IVP (pemeriksaan gold standard)
- USG urologi

Sumber: buku ajar ilmu bedah,ed. Hidayat S, de Jong. EGC

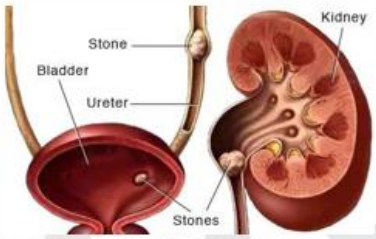

© FDI2021

Tatalaksana

Recommendations	Strength rating
If active removal is not indicated (Section 3.4.9.3) in patients with newly diagnosed small* ureteral stones, observe patient initially with periodic evaluation.	Strong
Offer α-blockers as medical expulsive therapy as one of the treatment options for (distal) ureteral stones > 5 mm.	Strong
Inform patients that ureteroscopy (URS) has a better chance of achieving stone-free status with a single procedure.	Strong
Inform patients that URS has higher complication rates when compared to shock wave lithotripsy.	Strong
Use URS as first-line therapy for ureteral (and renal) stones in cases of severe obesity.	Strong

Indications for active removal of ureteral stones

- stones with a low likelihood of spontaneous passage;
- persistent pain despite adequate analgesic medication;
- persistent obstruction;
- renal insufficiency (renal failure, bilateral obstruction, or single kidney).

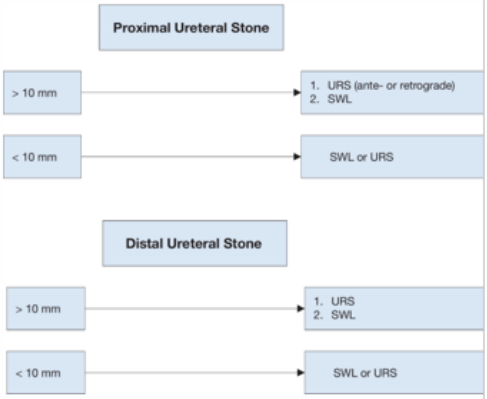

Türk C et al. Urolithiasis. European Association of Urology. ISBN 978-94-92671-13-4.

© FDI2021

Jawaban lainnya...

A. Uretrolithiasis; Analgesik dan banyak minum air ➐ diagnosis seharusnya ureterolithiasis; terapi pada batu ukuran 3-4 mm

C. Ureterolithiasis; PCNL ➐ terapi pada batu ukuran > 2 cm

D. Uretrolithiasis; Open lithotomy ➐ terapi pada batu ukuran > 2 cm

E. Ureterolithiasis; ESWL ➐ bukan *first line therapy* batu saluran kemih pada pasien dengan obesitas

97. Seorang berusia 17 tahun datang bersama orangtuanya ke IGD RS dengan keluhan nyeri pada paha kirinya sejak beberapa bulan yang lalu. Paha kiri terlihat lebih besar dan terkadang demam sejak satu bulan yang lalu. Riwayat trauma sebelumnya disangkal. Dari pemeriksaan status lokalis femur sinistra didapatkan edema dan teraba hangat. Dari pemeriksaan laboratorium didapatkan leukositosis dan peningkatan LED. Dari pemeriksaan rontgen femur sinistra terdapat destruksi tulang pada diafisis femur distal, pembentukan tulang baru di sepanjang batang femur dan terdapat lapisan tulang fusiform sekitar lesi (onion-peel effect). **Apakah diagnosis yang paling mungkin?**

A. Osteomyelitis

B. Osteosarkoma

C. Osteoarthritis

D. Khondrosarcoma

E. Ewing's sarcoma

Belajar Dokter

E. Ewing's Sarcoma

Seorang berusia 17 tahun datang bersama orangtuanya ke IGD RS dengan keluhan nyeri pada paha kirinya sejak beberapa bulan yang lalu. Paha kiri

terlihat lebih besar dan terkadang demam sejak satu bulan yang lalu. Riwayat trauma sebelumnya disangkal. Dari pemeriksaan status lokalis femur sinistra didapatkan edema dan teraba hangat. Dari pemeriksaan laboratorium didapatkan leukositosis dan peningkatan LED. Dari pemeriksaan rontgen femur sinistra terdapat destruksi tulang pada diafisis femur distal, pembentukan tulang baru di sepanjang batang femur dan terdapat lapisan tulang fusiform sekitar lesi (onion-peel effect). **Apakah diagnosis yang paling mungkin??**

Jawaban lainnya...

A. Osteomyelitis ❼ kurang tepat
B. Osteosarkoma ❼ kurang tepat
C. Ostearthritis ❼ kurang tepat
D. Khondrosarcoma ❼ kurang tepat

EWING'S SARCOMA

- Nyeri
- Bengkak
- Demam

Penunjang:
Hb ↓
Leukosit ↑
Radiologi ❼ *onion peel appearance*

Keganasan pada tulang atau jaringan lunak disekitar tulang

98. Seorang perempuan berusia 60 tahun datang ke UGD dengan keluhan mual muntah dan perut semakin membesar sejak seminggu yang lalu. Pasien juga mengeluhkan BAB berdarah sejak 1 tahun yang lalu. Keluhan juga disertai dengan mual muntah, penurunan berat badan, dan konstipasi dalam 1 tahun terakhir. Pemeriksaan tanda vital didapatkan TD 130/80 mmHg, Nadi 86 x/menit, Laju Napas 18 x/menit, Suhu 36.5 C. Pada pemeriksaan fisik didapatkan tampak anemis, perut distended, suara bising usus meningkat dan metalic sound. Pemeriksaan Rectal Toucher didapatkan lendir darah pada sarung tangan ketika dikeluarkan. **Perkiraan letak kelainan dan pemeriksaan penunjang paling tepat pada penyakit pasien tersebut adalah?**

A. Rektum; Fecal Occult Blood Testing
B. Ileum; Colon in Loop
C. Kolon kanan; Flexible Sigmoidoscopy
D. Kolon kiri; Kolonoskopi
E. Kolon transversum; Barium Enema

D. Kolon kiri; Kolonoskopi

Belajar Dokter

Seorang perempuan berusia 60 tahun datang ke UGD dengan keluhan mual muntah dan perut semakin membesar sejak seminggu yang lalu. Pasien juga mengeluhkan BAB berdarah sejak 1 tahun yang lalu. Keluhan juga disertai dengan mual muntah, penurunan berat badan, dan konstipasi dalam 1 tahun terakhir. Pemeriksaan tanda vital didapatkan TD 130/80 mmHg, Nadi 86 x/menit, Laju Napas 18 x/menit, Suhu 36.5 C. Pada pemeriksaan fisik didapatkan tampak anemis, perut distended, suara bising usus meningkat dan metalic sound. Pemeriksaan Rectal Toucher didapatkan lendir darah pada sarung tangan ketika dikeluarkan.

Perkiraan letak kelainan dan pemeriksaan penunjang paling tepat pada penyakit pasien tersebut adalah?

CA COLORECTAL

Merupakan keganasan pada kolon

Faktor risiko

- Genetik
- Usia > 50 tahun
- Polip kolon
- IBD
- Kurang makan sayur dan buah
- Sering makan daging merah
- Rokok dan alkohol



Gejala Klinis

	Kolon Kanan	Kolon Kiri	Rektum
Aspek klinis	Kolitis	Obstruksi	Proktitis
Nyeri	Karena penyusupan	Obstruksi	Obstruksi
Defekasi	Diare / diare berkala	Konstipasi progresif	Tenesmi terus menerus
Obstruksi	Jarang	Hampir selalu	Hampir selalu
Darah pada feses	Samar	Samar atau makroskopis	Makroskopik
Feses	Normal / diare berkala	Normal	Perubahan bentuk
Dispepsia	Sering	Jarang	Jarang
Keadaan umum memburuk	Hampir selalu	Lambat	Lambat
Anemia	Hampir selalu	Lambat	Lambat

Gejala dan tanda klinis

- Awal asimtomatik
- Perubahan pola defekasi

Konstipasi/ diare, feses semakin mengecil (seperti kotoran kambing)

- BAB berdarah
- BB menurun
- Anemia
- RT (jika di rectum)

Pemeriksaan penunjang

- Kolonoskopi atau rektosigmoidskopi
- Foto dengan kontras = apple core sign
- Biopsi
- Laboratorium :
  - Hb, fecal occult blood testing (FOBT)
  - CEA (Carcinoembryonic Antigen) Kadar normal <2,5 n/mL)

Kolonoskopi

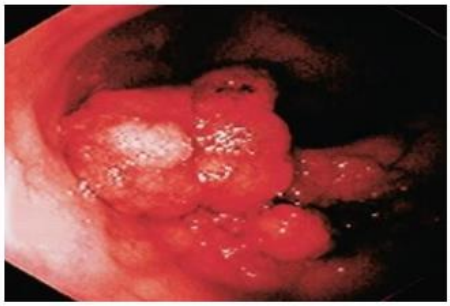

Gambaran karsinoma kolon pada kolonoskopi.

Kolonoskopi merupakan standar baku diagnosis karsinoma kolon. Kolonoskopi memberikan gambaran keseluruhan colon yang dapat mengidentifikasi lesi yang proximal dan lesi distal. Secara endoskopi, umumnya bentuk kanker kolon ialah polipoid yang ireguler, anular sepertibunga kool yang ulseratif, striktura, sirkular, dan dapat menemukan letak obstruksi.

CA COLORECTAL

Gambaran Klinis Berdasarkan Lokasi Tumor :

- **Tumor di Kolon Ascenden**
  - Lumen besar, dinding kolon tipis, sering asimptomatik
  - Anemia, occult blood pada feses
  - Tumor di kolon kanan lebih lunak, ulseratif, rapuh
- **Tumor di Kolon Descenden**
  - Lumen relatif kecil, massa feses semisolid, tumor di kolon kiri biasanya sirkuler dan firm, konstipasi
  - Perdarahan biasanya tidak masif, hematochezia
- **Tumor di Kolon Sigmoid dan Rektum**
  - Hematochezia
  - Feses seperti kotoran kambing
  - Perdarahan biasanya banyak
  - Dapat diperiksa dengan RT ➊ masa bulat, keras

Jawaban lainnya...

a. Rektum; Fecal Occult Blood Testing ❼ tenesmus, perubahan bentuk pada feses

b. Ileum; Colon in Loop ❼ distensi abdomen, obstipasi, seringkali disertai perforasi

c. Kolon kanan; Flexible Sigmoidoscopy❼ kolitis, dare berdarah, anemia berat

e. Kolon transversum; Barium Enema ❼ pemeriksaan standar baku dengan kolonoskopi

99. Seorang laki-laki usia 60 th dibawa ke IGD setelah mengalami kecelakaan lalu lintas 2 jam yang lalu. Pasien mengeluh nyeri pada paha kanannya. Saat kecelakaan pasien jatuh terpelanting ke arah kanan menghantam pembatas jalan. Pasien nampak lemas dan gelisah. Pemeriksaan TTV TD 90/70, N 110x/mnt RR 20x/mnt Tax 36,3 C. Pemeriksaan fisik tampak deformitas pada femur dekstra disertai perdarahan, krepitasi (+), tidak tampak fragmen tulang. **Tatalaksana awal yang tepat pada pasien tersebut adalah?**

A. Oksigen Nasal Canule 3 lpm

B. RL 500 mL IV

C. NaCl 2000 mL IV

D. Infus albumin 20% 100 cc

E. Transfusi PRC 5-10 unit

A. Oksigen Nasal Canule 3 lpm

Seorang laki-laki usia 60 th dibawa ke IGD setelah mengalami kecelakaan lalu lintas 2 jam yang lalu. Pasien mengeluh nyeri pada paha kanannya.

Belajar Dokter

Saat kecelakaan pasien jatuh terpelanting ke arah kanan menghantam pembatas jalan. Pasien nampak lemas dan gelisah. Pemeriksaan TTV TD 90/70, N 110x/mnt RR 20x/mnt Tax 36,3 C. Pemeriksaan fisik tampak deformitas pada femur dekstra disertai perdarahan, krepitasi (+), tidak tampak fragmen tulang. **Tatalaksana awal yang tepat pada pasien tersebut adalah?**

Syok Hemoragik

TABLE 2
CLINICAL FEATURES OF HEMORRHAGIC SHOCK[1]

System	Early shock	Late shock
CNS	Altered mental status	Obtunded
Cardiac	Tachycardia Orthostatic hypotension	Cardiac failure Arrhythmias Hypotension
Renal	Oliguria	Anuria
Respiratory	Tachypnea	Tachypnea Respiratory failure
Hepatic	No change	Liver failure
Gastrointestinal	No change	Mucosal bleeding
Hematological	Anemia	Coagulopathy
Metabolic	None	Acidosis Hypocalcemia Hypomagnesemia

TABLE 3.1 Estimated Blood Loss[1] Based on Patient's Initial Presentation

	CLASS I	CLASS II	CLASS III	CLASS IV
Blood loss (mL)	Up to 750	750–1500	1500–2000	>2000
Blood loss (% blood volume)	Up to 15%	15%–30%	30%–40%	>40%
Pulse rate (BPM)	<100	100-120	120-140	>140
Systolic b pressure	Normal	Normal	Decreased	Decreased
Pulse pressure (mm Hg)	Normal or increased	Decreased	Decreased	Decreased
Respiratory rate	14–20	20–30	30–40	>35
Urine output (mL/hr)	>30	20–30	5–15	Negligible
CNS/mental status	Slightly anxious	Mildly anxious	Anxious, confused	Confused, lethargic
Initial fluid replacement	Crystalloid	Crystalloid	Crystalloid and blood	Crystalloid and blood

[1]For a 70-kg man.

Tatalaksana

- **ORDER**:

Oxygenate
Restore circulating volume
Drug therapy
Evaluate response to therapy
Remedy underlying cause

Restore circulating volume:
Initial therapy: 1-2 L Kristaloid IV,
Colloid (albumin, hydroxyethyl starch, dextrans, and gelatins)
PRC (indikasi pada perdarahan 20-25% *blood loss)*

TABLE 4
INDICATIONS FOR BLOOD COMPONENT THERAPY[14,28,30-35]

Component	Indication	Usual starting dose
Packed RBC	Replacement of oxygen-carrying capacity	2–4 Units IV
Platelets	Thrombocytopenia or thrombasthenia with bleeding	6–10 Units IV
Fresh frozen plasma	Documented coagulopathy	2–6 Units IV
Cryoprecipitate	Coagulopathy with low fibrinogen	10–20 Units IV

TABLE 3.2 Responses to Initial Fluid Resuscitation[1]

	RAPID RESPONSE	TRANSIENT RESPONSE	MINIMAL OR NO RESPONSE
Vital signs	Return to normal	Transient improvement, recurrence of decreased blood pressure and increased heart rate	Remain abnormal
Estimated blood loss	Minimal (10%–20%)	Moderate and ongoing (20%–40%)	Severe (>40%)
Need for more crystalloid	Low	Low to moderate	Moderate as a bridge to transfusion
Need for blood	Low	Moderate to high	Immediate
Blood preparation	Type and crossmatch	Type-specific	Emergency blood release
Need for operative intervention	Possibly	Likely	Highly likely
Early presence of surgeon	Yes	Yes	Yes

[1]Isotonic crystalloid solution, 2000 mL in adults; 20 mL/kg in children.

Jawaban lainnya…

B. RL 500 mL IV ➐ Oksigenasi terlebih dahulu, initial treatment 1-2 L

C. NaCl 2000 mL IV ➐ Oksigenasi dahulu

D. Infus albumin 20% 100 cc ➐ diberikan pada *moderate hemorrhagic shock*

E. Transfusi PRC 5-10 unit ➐ diberikan pada *moderate and severe hemorrhagic shock* |

100. Seorang wanita berusia 40 tahun jatuh datang ke IGD setelah mengalami kecelakaan jatuh dari sepeda motor dan menapak aspal dengan telapak tangan kanan. Pergelangan tangan kanan terasa nyeri dan bengkak. Pemeriksaan TTV dalam batas normal. Pada pemeriksaan radiologi didapatkan fraktur transversal pada tulang radius 2 cm proksimal dari garis sendi, ujung tulang menuju arah dorsal dan angulasi arah radius, tergolong fraktur stabil.

Tatalaksana yang tepat pada pasien tersebut adalah?

A. Closed reduction cast immobilization

B. Open reduction internal fixation

C. Armsling

D. Open reduction external fixation

E. Pinning

A. Closed reduction cast immobilization

Seorang wanita berusia 40 tahun jatuh datang ke IGD setelah mengalami kecelakaan jatuh dari sepeda motor dan menapak aspal dengan telapak

Belajar Dokter

tangan kanan. Pergelangan tangan kanan terasa nyeri dan bengkak. Pemeriksaan TTV dalam batas normal. Pada pemeriksaan radiologi didapatkan fraktur transversal pada tulang radius 2 cm proksimal dari garis sendi, ujung tulang menuju arah dorsal dan angulasi arah radius, tergolong fraktur stabil.

Tatalaksana yang tepat pada pasien tersebut adalah?

FRACTURE		IMMOBILISATION TECHNIQUE	
Distal humeral shaft		Coaptation splint*	U-shaped splint with forearm suspended in cuff and collar. Should be placed 3-4 finger breadths distal to the axilla (so as not to impinge on neurovascular structures) on medial side of arm and extend around elbow to end above deltoid on lateral side.
Midshaft humeral	transverse	Coaptation splint* and sling + functional bracing	Coaptation splint (see description above) and sling used initially, and then converted to functional brace (anterior and posterior shells fit around the triceps and bicep held together with Velcro® straps to ensure a snug fit with an additional strap placed around the torso).
	oblique, spiral, comminuted	Coaptation splint* or hanging arm cast	Coaptation splint (see description above) or hanging arm cast may be used. Cast should extend from a point proximal to fracture and hold the elbow at 90 degrees of flexion with forearm in neutral rotation. Hand should be free to allow movement of wrist and fingers. Cast should be suspended from a loop around neck and connected to cast near the wrist.
Proximal humeral shaft		Sling	A standard, commercially available sling may be used.
Radial and ulnar shaft		Double sugar-tong splint + conversion to functional forearm brace (non-displaced fractures)	A sugar-tong splint looks like a pair of sugar tongs (or salad servers), with the closed end going around the elbow and the open ends extending proximally or distally along the extremity. In a double sugar-tong splint, one tong extends from around the elbow distally to the proximal palmar crease palmarly and the MCP joints dorsally, and proximally to the upper arm about 3-4 finger breadths proximal to the axilla.
Femoral shaft		Traction splint	There are various types available; however, they all operate on the same basic principle. One end of splint is positioned against ischial tuberosity pushing upward against pelvic bone while the other end is attached to the foot/ankle and tightened with an opposing force that provides traction.
Tibia and fibular shaft		Long-leg pneumatic compression brace or customised splint	Customised splint can be U-shaped ± posterior.

*Humeral coaptation splint is sometimes known as a sugar-tong splint. The difference between a humeral coaptation splint and a sugar-tong splint is that the sugar-tong splint does not necessarily extend up over the lateral aspect of the deltoid. If an injury requires immobilisation of the shoulder, then the over-the-deltoid component (plus the sling) is necessary.

Jawaban lainnya…

B. Open reduction internal fixation ➋ tatalaksana pada fraktur unstable/komplex

C. Armsling ➋ immobilisasi sebagai tatalaksana awal

D. Open reduction external fixation ➋ tatalaksana pada fraktur unstable/komplex

E. Pinning ➋ tatalaksana tambahan pada OREF

101. Seorang laki-laki usia 25 tahun datang ke klinik dokter dengan benjolan pada punggung sebesar telur ayam. Benjolan tidak terasa nyeri. Pemeriksaan tanda vital dalam batas normal. Status lokalis teraba benjolan lunak, mobile, permukaan halus, batas tegas. **Apa diagnosis yang mungkin pada kasus ini?**

A. Kista ateroma

B. Ganglion

C. Lipoma

D. Epidermoid cyst

E. Kista dermoid

C. LIPOMA

Keywords

- Pasien keluhan benjolan pada punggung tidak nyeri
- Status lokalis teraba benjolan lunak, mobile, permukaan halus, batas tegas

Apa diagnosis yang mungkin pada kasus ini?

belajar dokter

Jawaban lainnya...

A. Kista ateroma→ kista dengan bitnik hitam (punctat) diatasnya

B. Ganglion → kista pada sendi

D. Epidermoid cyst →kista dengan isi keratin

E. Kista dermoid → kista dengan isi elemen kulit, jaringan rambut,appendiks, gigi

Jadi diagnosis yang tepat pada kasus ini adalah...

C. LIPOMA

102. Seorang bayi berusia 3 hari datang ke UGD dibawa oleh orang tuanya dengan keluhan perut semakin membesar dan muntah berwarna kehijauan. Riwayat meconium keluar lebih dari 24 jam. Riwayat pijat perut disangkal. Pada pemeriksaan fisik pasien tampak ikterik, pemeriksaan fisik perut tampak distensi abdomen, darm contour, darm steifung (+). Pemeriksaan tanda vital dalam batas normal. Pemeriksaan radiologi terdapat tampakan triple bubble appearance (+).

Diagnosis yang tepat pada pasien adalah?

A. Atresia jejunum

B. Hipertrofi Pilorus Stenosis

C. Atresia bilier

D. Atresia duodenum

E. Megacolon Congenital

Belajar Dokter

A. Atresia jejunum

Seorang bayi berusia 3 hari datang ke UGD dibawa oleh orang tuanya dengan keluhan perut semakin membesar dan muntah berwarna kehijauan. Riwayat meconium keluar lebih dari 24 jam. Riwayat pijat perut disangkal. Pada pemeriksaan fisik pasien tampak ikterik, pemeriksaan fisik perut tampak distensi abdomen, darm contour, darm steifung (+). Pemeriksaan tanda vital dalam batas normal. Pemeriksaan radiologi terdapat tampakan triple bubble appearance (+).

Diagnosis yang tepat pada pasien adalah?

Atresia Jejunum

- Obstruksi jejunoileal ditemukan di 46% atresia usus
- Anamnesis :
  - Muntah empedu
  - Kembung
  - Ikterik
  - Mekonium keluar terlambat (70%)
  - Muntah
  - Distensi abdomen bagian atas berhubungan dengan atresia jejunal proksimal

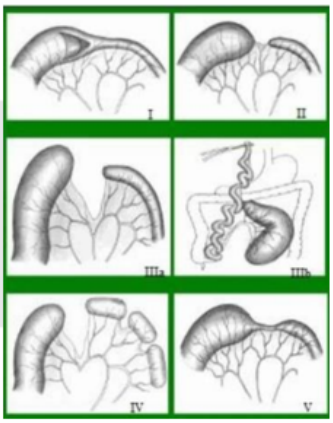

Atresi Jejunum

- Gambaran radiologi: "*triple buble sign*" karena distensi proksimal jejunum
- Barium enema menunjukkan gambaran kolon mengecil dan media kontras reflux pada ileum terminal yang kolaps.
- Tatalaksana:
  - ✓ Aspirasi nasogastrik untuk meminimalkan distensi abdomen dan sekresi lambung
  - ✓ Operasi pada atresia jejunum termasuk reseksi proksimal usus dengan anastomosis *end-to-end*

Triple Buble sign pada pemeriksaan Barium Meal

Jawaban lainnya...

B. Hipertrofi Pilorus Stenosis ❼ *single buble sign*
C. Atresia bilier ❼ USG : *triangular cord sign*
D. Atresia duodenum ❼ *double buble sign*
E. Megacolon Congenital ❼ *delayed meconium >24 jam*

103. Seorang anak laki-laki usia 10 tahun dibawa ke IGD dengan keluhan tidak bisa jalan setelah jatuh saat bermain di halaman rumah 5 jam yang lalu. Ibu pasien mengatakan bahwa pasien sering mengeluh nyeri pada kakinya. Pemeriksaan fisik TTV dalam batas normal, didapatkan : deformitas (+), edema (+), teraba krepitasi pada cruris dekstra. Dari hasil X-Ray didapatkan gambaran radiolusen, korteks intak "blade of grass". **Penyebab keluhan pada pasien tersebut adalah?**

A. Fraktur Kominutif

B. Fraktur Spiral

C. Fraktur Greenstick

D. Fraktur Kompresi

E. Fraktur Patologis

Belajar Dokter

© FDI2021

E. Fraktur Patologis

Seorang anak laki-laki usia 10 tahun dibawa ke IGD dengan keluhan tidak bisa jalan setelah jatuh saat bermain di halaman rumah 5 jam yang lalu. Ibu pasien mengatakan bahwa pasien sering mengeluh nyeri pada kakinya. Pemeriksaan fisik TTV dalam batas normal, didapatkan : deformitas (+), edema (+), teraba krepitasi pada cruris dekstra. Dari hasil X- Ray didapatkan gambaran radiolusen, korteks intak "blade of grass". **Penyebab keluhan pada pasien tersebut adalah?**

Paget Disease

Remodeling tulang abnormal ➔ jaringan tulang di direkonstruksi melalui resorpsi tulang yang berlebihan dan pembentukan tulang baru yang abnormal.

Etiologi ➔ dianggap sebagai infeksi virus paramyxovirus virus sinsitium saluran pernapasan; 40% transmisi genetik dominan autosomal paling penting adalah 5q35 QTER (ubiquitine binding protein sequestosome 1) SQSTM1 (p62 / Sequestosome)

Lokasi mungkin monostotik atau poliostotik ➔ femur> panggul> tibia> tengkorak> tulang belakang

Manifestasi klinis: Asimtomatik, nyeri tulang, **fraktur patologis karena tulang rapuh**

Prognosis ➔ keganasan Sarkoma Paget kurang dari 1% akan mengembangkan sarkoma Paget ganas (sarkoma sekunder)dengan pengobatan kemoterapi dan reseksi bedah luas

Klasifikasi Tumor Phyloides menurut WHO

- Klasifikasi:

1. Fase litik ➐ resorpsi osteoklastik yang intens
2. Fase campuran ➐ resorpsi dan kompensasi pembentukan tulang
3. Fase sklerotik ➐ pembentukan tulang didominasi osteoblas

- Pemeriksaan penunjang:

1. X- Ray ➐ trabekula kasar (fase litik ➐ gambaran radiolusen, korteks itu '*blade of grass*' atau '*flame-shaped*'; fase campuran➐ kombinasi lisis + sklerosis dengan trabekula kasar; fase sklerotik ➐ gambaran penebalan kortikal, sklerotik, dan area lucent); bowing tulang paha atau tibia; fraktur; osteoartritis pinggul dan lutut; osteitis sirkumkripta ➐ *cotton wool exudates* pada tengkorak.
2. MRI
3. CT scan
4. Laboratorium ➐ peningkatan ALP serum, urinary collagen cross-links, urinary hydroxyproline, kalsium normal

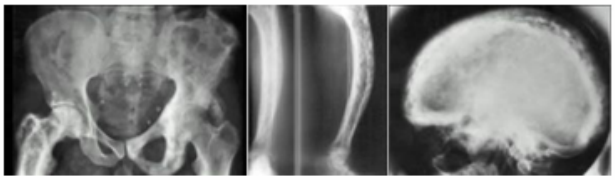

Terapi

- Obervasi dan terapi suportif ❼ untuk penyakit Paget asimtomatik: fisioterapi, NSAIDS, analgesik oral
- Terapi untuk menghambat osteoklas:

1. Bifosfonat ❼ pengobatan lini pertama untuk Paget bergejala: alendronate, risedronate, dan etidronat disodium (per oral), pamidronate, asam zoledronat (intravena).
2. Kalsitonin adalah lini ke-2 (setelah bifosfonat) menyebabkan osteoklas menyusut ukurannya dan menurunkan aktivitas resorptif tulang, diberikan secara subkutan atau intramuskular.

- Operatif:

1. THA / TKA ❼ indikasi pasien yang terkena penyakit sendi degeneratif, obati Paget dengan agen farmakologis sebelum artroplasti untuk mengurangi perdarahan.
2. Osteotomi metafisis dan fiksasi plat ❼ indikasi patah tulang patologis pada tulang panjang, impending fraktur patologis dengan tulang panjang yang bowing.

Jawaban lainnya…

A. Fraktur Kominutif ❼ tulang patah menjadi 3 bagian atau lebih
B. Fraktur Spiral ❼ fraktur yang arah garis patahnya membentuk spiral (trauma rotasi)
C. Fraktur Greenstick ❼ tulang tidak patah seluruhnya (pada anak)
D. Fraktur Kompresi ❼ patah tulang belakang biasanya disebabkan proses osteoprosis

104. Seorang wanita 30 tahun datang ke poliklinik dengan keluhan nyeri pinggang kanan dan kiri sejak sebulan yang lalu bertambah berat. Pasien juga mengeluh kencing berwarna merah. Pemeriksaan fisik TTV dalam batas normal, didapatkan : nyeri ketok CVA kanan dan kiri (+). Pemeriksaan laboratorium didapatkan hasil Hb 9,0, leukosit 17.000, BUN 50 mg/dL, dan SK 4,0. Pemeriksaan USG abdomen didapatkan gambaran kista multipel. **Diagnosis pada pasien tersebut adalah?**

A. Hidronefrosis

B. Renal cell carcinoma

C. Horse shoe Kidney

D. Polycistic Kidney

E. Wilms Tumour

D. Polycistic Kidney

Seorang wanita 30 tahun datang ke poliklinik dengan keluhan nyeri pinggang kanan dan kiri sejak sebulan yang lalu bertambah berat. Pasien juga mengeluh kencing berwarna merah. Pemeriksaan fisik TTV dalam batas normal, didapatkan : nyeri ketok CVA kanan dan kiri (+). Pemeriksaan laboratorium didapatkan hasil Hb 9,0, leukosit 17.000, BUN 50 mg/dL, dan SK 4,0. Pemeriksaan USG abdomen didapatkan gambaran kista multipel. **Diagnosis pada pasien tersebut adalah?**

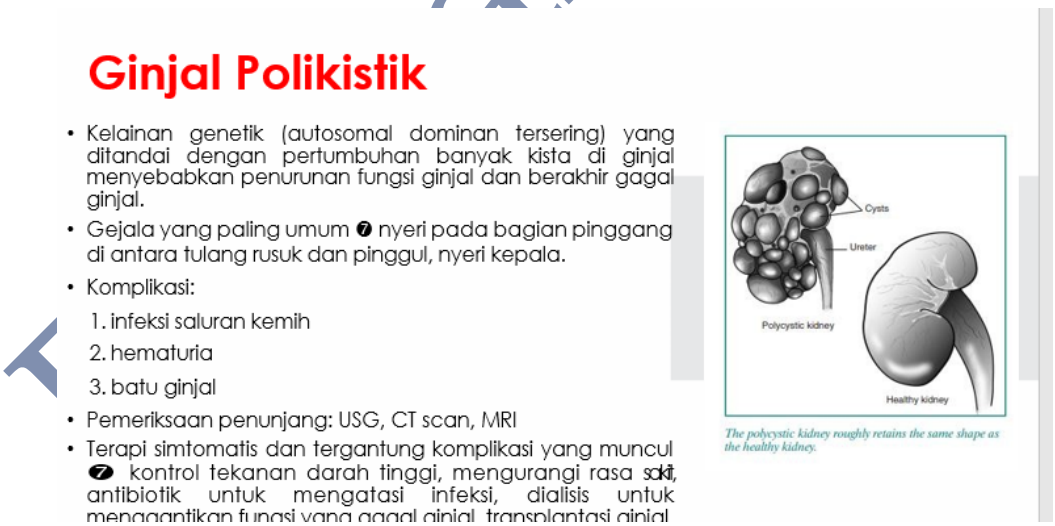

Jawaban lainnya...

A. Hidronefrosis ➔ ballotement (+), tanda pelebaran kaliks ginjal
B. *Renal cell carcinoma* ➔ Tidak didapatkan tanda keganasan
C. *Horse Shoe Kidney* ➔ dua ginjal menyatu di kutub bawahnya oleh isthmus parenkim
E. Tumor Wilms ➔ tumor ginjal sering menyerang anak usia 3-4 th

105. Seorang wanita 42 tahun datang dengan keluhan nyeri pinggang kanan direncanakan IVU oleh dokter poli RS karena curiga batu saluran kemih. Pemeriksaan fisik didapatkan : nyeri ketok CVA kanan (+), ballottement ginjal kanan (+). Dari hasil IVU didapatkan gambaran flattening pada nefron ginjal.

Berapakah grading hidronefrosis pasien tersebut?

A. 1

B. 2

C. 3

D. 4

E. 5

B. 2

Keyword :

- Wanita, 42 tahun
- Keluhan nyeri pinggang kanan
- Hasil IVU didapatkan gambaran flattening pada nefron ginjal

Belajar Dokter

Hidronefrosis

- Kaliks ginjal distensi akibat penumpukkan cairan
- Akibat kelainan motilitas hubungan pelvioureter; peristaltis dari pielum ke ureter terhambat sehingga terjadi bendungan dan hidronefrosis.
  - Paling sering batu ureter atau batu ginjal
- **Gejala**
  - Nyeri pinggang
  - Anuria
  - Riwayat urolithiasis sebelumnya
  - Riwayat hematuria sebelumnya
  - Nyeri menjalar sampai selangkangan
  - Nyeri ketok CVA (+)

Pemeriksaan Penunjang :

- Darah rutin, urinalisis, fungsi ginjal
- USG
- CT-Scan bila USG tidak didapatkan informasi yang memadai

Hidronefrosis

	SFU grading system	Onen's alternative grading system
0	normal	normal
1	Only visualized renal pelvis	Renal pelvic dilatation alone or plus a few calyceal dilatation
2	Identified a few calices	Plus all calyceal dilatation
3	Virtually seen all calices	Plus half or less parenchymal loss
4	Plus parenchymal thinning	Plus half or more parenchymal loss

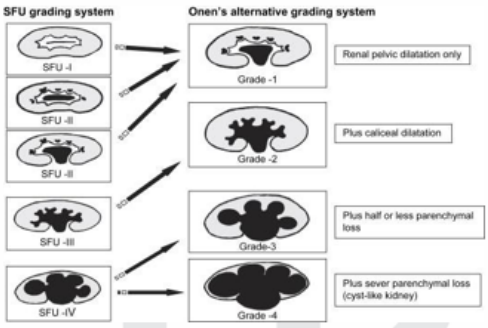

- 1. Blunting (tumpul)
- 2. Flattening (datar)
- 3. Clubbing (menonjol)
- 4. Balooning (menggembung)

Jawaban lainnya…

A. 1

C. 3

D. 4

E. 5

Jadi, grading hidronefrosis pasien adalah…

B. 2

106. Seorang bayi usia usia 0 hari dibawa ke IGD karena BBLR dan buah zakar kiri kosong. Riwayat lahir prematur usia kehamilan 33 minggu, dan melahirkan di bidan. Saat dilakukan pemeriksaan fisik, testis kiri kosong, dan didapatkan benjolan dengan konsistensi padat kenyal di inguinal sinistra. **Apa tindakan selanjutnya yang tepat?**

A. Langsung dilakukan operasi bila berat badan sudah mencapai 5 kg

B. KIE ibu pasien bahwa ini merupakan hal normal

C. Observasi sampai pasien sampai usia 1 bulan

D. Mulai terapi medikamentosa

E. KIE rencana operasi pada usia 9 bulan

E. KIE rencana operasi pada usia 9 bulan

Seorang bayi usia usia 0 hari dibawa ke IGD karena BBLR dan buah zakar kiri kosong. Riwayat lahir prematur usia kehamilan 33 minggu, dan melahirkan di bidan. Saat dilakukan pemeriksaan fisik, testis kiri kosong, dan didapatkan benjolan dengan konsistensi padat kenyal di inguinal sinistra. **Apa tindakan selanjutnya yang tepat?**

Belajar Dokter

belajar dokter

Medical Science Channel

KRIPTORKISMUS

Keadaan dimana testis tidak mengalami penurunan ke skrotum (undesensus testis)

Harus dibedakan dengan testis ectopik (keadaan testis berada di tempat lain di luar skrotum)

Etiologi : gangguan hormonal (gangguan gonadotropin pada bulan terakhir kehamilan)

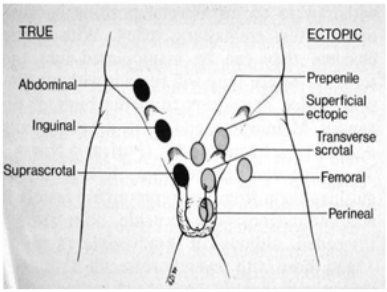

Tatalaksana

- Observasi sampai usia 3 bulan
- Orkidopeksi dilakukan pada usia 6-12 bulan
- Jika testis sudah turun lakukan evaluasi tiap tahun

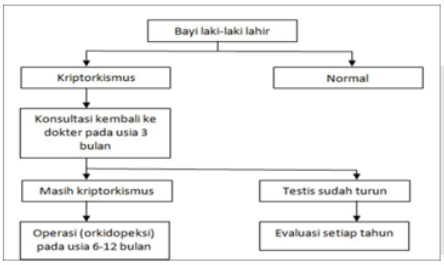

Jawaban lainnya...

A. Langsung dilakukan operasi bila berat badan sudah mencapai 5 kg → harus menunggu usia 6-12 bulan

B. KIE ibu pasien bahwa ini merupakan hal normal → bukan pilihan yang tepat

C. Observasi sampai pasien sampai usia 1 bulan ❼ direncanakan setelah observasi sampai usia 3 bulan masih kriptorkismus

D. Terapi medikamentosa → bukan pilihan yang tepat

107. Tn. Y 25 tahun datang dengan keluhan nyeri lutut kiri akibat terjatuh saat bermain basket. Pada pemeriksaan fisik, didapati gerak sendi lutut terbatas, bengkak pada lutut, krepitasi (-). Mc Murray Test (+). Diagnosis yang tepat pada pasien ini?

A. Ruptur tendon patela

B. Ruptur tendon achilles

C. Meniscus ligamen injury

D. Posterior Cruciatum Ligament Injury

E. Anterior Cruciate Ligament Injury

C. Meniscus ligamen injury

Keyword:

- nyeri lutut kiri akibat terjatuh saat bermain basket.
- Pada pemeriksaan fisik, didapati gerak sendi lutut terbatas, bengkak pada lutut, krepitasi (-). **Mc Murray Test (+)**

Diagnosis yang tepat pada pasien ini?

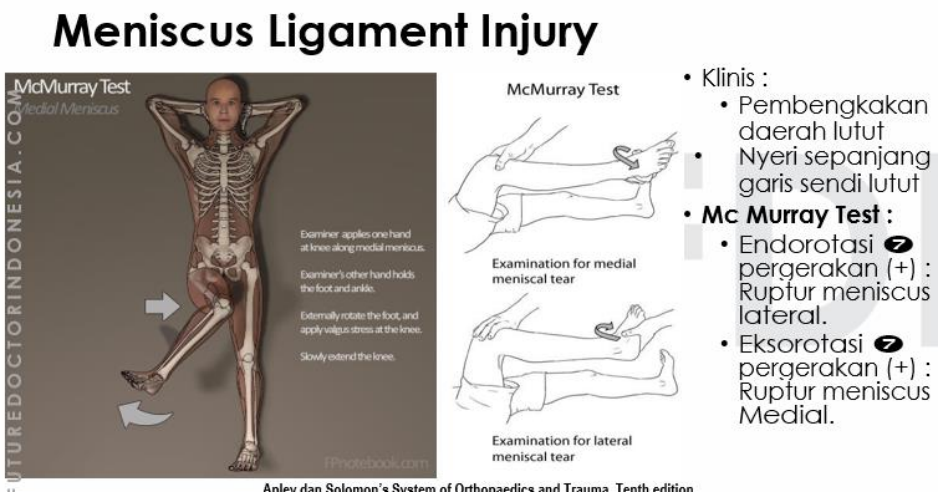

Belajar Dokter

Jawaban lainnya...

A. Ruptur tendon patela → avulsi patela

B. Ruptur tendon achilles → thompson test (+)

D. Posterior Cruciatum Ligament Injury → posterior drawer test (+)

E. Anterior Cruciate Ligament Injury → anterior drawer test (+)

Jadi, Diagnosis pasien ini?

C. Meniscus ligamen injury

108. Seorang laki-laki berusia 50 tahun datang ke poliklinik dengan keluhan benjolan di belakang lutut kanan sejak 3 bulan yang lalu. Keluhan nyeri dan benjolan membesar disangkal. Pemeriksaan tanda vital dalam batas normal. Pada pemeriksaan fisik didapatkan massa diameter 4 cm di fossa poplitea, batas tegas, mobile (-), nyeri tekan (-).

Tatalaksana yang tepat pada kasus tersebut adalah?

A. Aspirasi

B. Ekstirpasi

C. Eksisi

D. Insisi

E. Kompres hangat

A. Aspirasi

Belajar Dokter

Seorang laki-laki berusia 50 tahun datang ke poliklinik dengan keluhan benjolan di belakang lutut kanan sejak 3 bulan yang lalu. Keluhan nyeri dan benjolan membesar disangkal. Pemeriksaan tanda vital dalam batas normal. Pada pemeriksaan fisik didapatkan massa diameter 4 cm di fossa poplitea, batas tegas, mobile (-), nyeri tekan (-). **Tatalaksana yang tepat pada kasus tersebut adalah?**

Jawaban lainnya…

B. Ekstirpasi ➐ tatalaksana lipoma, kista atheroma
C. Eksisi ➐ Tatalaksana tumor jinak/curiga ganas
D. Insisi ➐ tatalaksana abses
E. Kompres hangat ➐ kompres dingin

109. Seorang laki2 usia 25 th dibawa ke IGD setelah mengalami kecelakaan lalu lintas. Pasien mengeluh nyeri pada kaki kanannya. Pemeriksaan ttv dalam batas normal. Pemeriksaan fisik didapatkan deformitas pada femur dextra, kaki kanan dalam posisi eksorotasi dan abduksi**. Diagnosis yang tepat pada pasien ini?**

A. Medial meniscus injury

B. Dislokasi patella

C. Dislokasi hip joint anterior

D. Dislokasi hip joint posterior

E. Lateral meniscus injury

C. Dislokasi hip joint anterior

Seorang laki2 usia 25 th dibawa ke IGD setelah mengalami kecelakaan lalu lintas. Pasien mengeluh nyeri pada kaki kanannya. Pemeriksaan ttv dalam batas normal. Pemeriksaan fisik didapatkan deformitas pada femur dextra, kaki kanan dalam posisi eksorotasi dan abduksi. **Diagnosis yang tepat pada pasien ini?**

Dislokasi sendi

Sendi	Arah	Kelainan
Panggul	Anterior Posterior	Fleksi, eksorotasi , abduksi Fleksi, internal rotasi, adduksi
Bahu	Anterior Posterior	Eksorotasi , abduksi Endorotasi, adduksi
Siku	Posterior	Tonjolan olecranon ke posterior
Lutut	Anteroposterior	Bentuk menjadi tidak normal

Dislokasi Hip Joint Anterior

- **Pemeriksaan Penunjang :**

X-Ray ❼ AP view

- **Tatalaksana :**

Lutut yang terfleksi harus tetap dalam posisi adduksi, kemudian diberikan tekanan lateral ke bagian dalam paha.

Jawaban lainnya...

A. Medial meniscus injury ➐ bunyi "klik" saat lutut pasien ditekuk ke arah luar tubuh (eksorotasi)
B. Dislokasi patella ➐ nyeri dan bengkak pada lutut
D. Dislokasi hip joint posterior ➐ Fleksi, internal rotasi, adduksi
E. Lateral meniscus injury ➐ bunyi "klik" saat lutut ditekuk ke arah dalam (endorotasi)

110. Seorang perempuan diantar ke UGD setelah tergigit ular 30 menit yang lalu saat berada di sawah. Tampak luka gigitan ular di betis kiri disertai nyeri hebat, edema, eritema dan ekimosis

Apa sifat bisa ular yang terjadi pada pasien ini?

A. Bersifat hemolitik
B. Menghambat produksi histamin
C. Neuroprotektan
D. Toksik terhadap pembuluh darah
E. Menghambat sel beta

A. BERSIFAT HEMOLITIK

Keywords

- Pasien tergigit ular 30 menit yang lalu
- Tampak luka gigitan ular di betis kiri disertai nyeri hebat, edema, eritema dan ekimosis

Apa sifat bisa ular yang terjadi pada pasien ini?

Belajar Dokter

GIGITAN ULAR

Bisa ular mengandung bermacam polipeptida
Sifat bisa
- bersifat toksik terhadap saraf
- bersifat hemolitik
- menginduksi pelepasan histamin sehingga timbul reaksi anafilaktik.

Jawaban lainnya...

B. Menghambat produksi histamin → harusnya menginduksi pelepasa histamin

C. Neuroprotektan → harusnya neurotoksis

D. Toksik terhadap pembuluh darah → harusnya toksis terhadap saraf

E. Menghambat sel beta → tidak tepat

Jadi sifat bisa ular pada pasien ini adalah...

A. BERSIFAT HEMOLITIK

111. Seorang wanita 35 tahun, sudah menikah, datang ke RS dengan keluhan keputihan yang terasa gatal dirasakan sejak 1 bulan terakhir. Namun belakangan keluhan dirasakan semakin mengganggu. Suami pasien 2 minggu lalu juga mengalami keluhan gatal dan bercak merah pada selangkangan tetapi sudah berobat. Pada pemeriksaan inspekulo terlihat secret putih kental seperti susu. Pada pemeriksaan KOH ditemukan pseudohifa dan blastospora. **Apakah terapi yang dapat diberikan pada kasus?**

A. Metronidazol 2 gram per oral dosis tunggal

Belajar Dokter

B. Metronidazol 2x500mg/hari per oral selama 7 hari

C. Klindamisin 2x300mg/hari per oral selama 7 hari

D. Flukonazol 150mg/hari intravaginal selama 3 hari

E. Klotrimazol 500 mg intravagina dosis tunggal

E. Klotrimazol 500 mg intravagina dosis tunggal

Seorang wanita 35 tahun, sudah menikah, datang ke RS dengan keluhan keputihan yang terasa gatal dirasakan sejak 1 bulan terakhir. Namun belakangan keluhan dirasakan semakin mengganggu. Suami pasien 2 minggu lalu juga mengalami keluhan gatal dan bercak merah pada selangkangan tetapi sudah berobat. Pada pemeriksaan inspekulo terlihat secret putih kental seperti susu. Pada pemeriksaan KOH ditemukan pseudohifa dan blastospora. **Apakah terapi yang dapat diberikan pada kasus?**

Duh tubuh vagina

	Bakterial Vaginosis	Trikomoniasis	Kandidiasis Vaginitis
Penyabab	**Gardnerella vaginalis (kokobasil)**	Trikomonas vaginalis	Candida albicans
Gejala	**Asimptomatik**	Nyeri, dyspareunia	Sangat gatal
Pemeriksaan Inspekulo	**Sekret keabuan**	Berbusa, 'strawberry servik' bintik perdarahan pada servik	Sekret putih susu kental seperti keju
	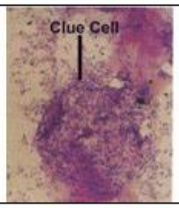		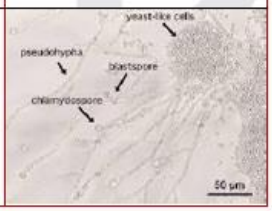

Ilmu Penyakit Kulit dan Kelamin UI Edisi 7

DIAGNOSIS	KRITERIA LABORATORIUM
Gonore	Diplokokus Gram negatif intraselular pada sediaan apus duh tubuh uretra/serviks dengan pewarnaan Gram
Non-gonokokus	Tidak ditemukan diplokokus Gram negatif intraselular, namun sel lekosit PMN ≥5 pada sediaan apus duh tubuh uretra, atau ≥30 bila berasal dari serviks dengan pewarnaan Gram
Trikomoniasis	Ditemukan flagelata motil pada sediaan basah (larutan NaCl fisiologis) yang berasal dari duh tubuh vagina **(buah pir berflagel)**
Vaginosis bakterial	Ditemukan *clue cells* pada sediaan basah (larutan KOH 10%) dari sediaan berasal dari duh tubuh vagina **Whiff test (+) amis/ fishy odor**
Kandidiasis vaginalis	Ditemukan pseudofifa / blastospora pada sediaan basah (larutan KOH 10%) dari sediaan berasal dari duh tubuh vagina

****Pengambilan sampel duh tubuh vagina berasal dari forniks posterior**

Pedoman terapi IMS 2016

Kriteria Diagnostik

Anamnesis

- Gatal pada vulva
- Vulva lecet, dapat timbul fisura
- Dapat terjadi dispareunia

Pemeriksaan fisik (vulva dan vagina)

- Hiperemis
- Dapat timbul fisura
- Edema jika berat
- Duh tubuh vagina, putih seperti susu, bergumpal, tidak berbau
- Jika mengenaii genitalia luar dapat dijumpai bercah/plak eritema dengan lesi satelit

Pedoman terapi IMS 2016

belajar dokter

Medical Science Channel

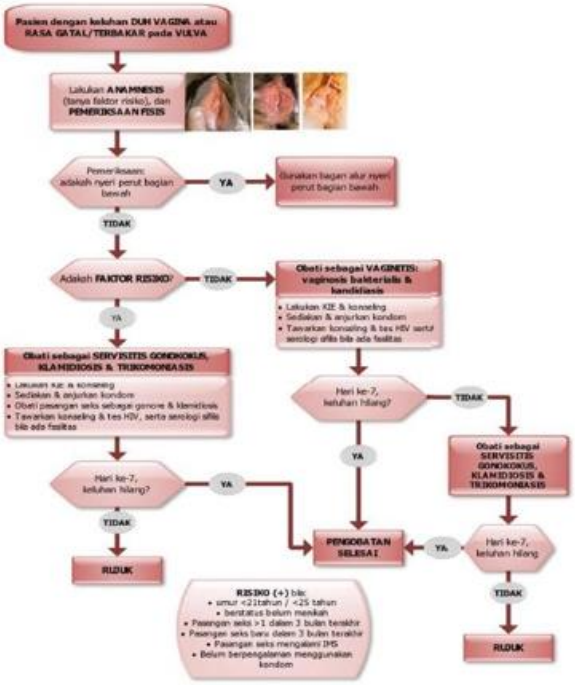

Duh Tubuh Vagina dengan Pendekatan Sindrom

Pedoman terapi IMS 2016

© FDI2021

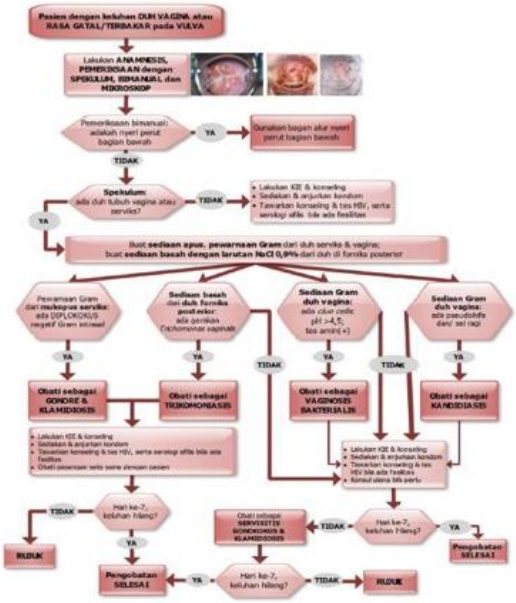

Alur Diagnostik

Pedoman terapi IMS 2016

© FDI2021

Pemeriksaan Penunjang

Pada wanita yang sudah menikah dilakukan pemeriksaan dengan spekulum serta pengambilan spesimen

Pada wanita belum menikah tidak dilakukan pemeriksaan spekulum ❼ sengkelit steril di vagina dan uretra

Spesimen :

- Dari **serviks**: bersihkan daerah endoserviks dengan kasa steril, kemudian ambil spesimen duh tubuh serviks dengan sengkelit/ swab Dacron™ steril untuk pembuatan sediaan hapus, dengan swab Dacron™ yang lain dibuat sediaan biakan
- Dari **forniks posterior**: dengan sengkelit/ swab Dacron™ steril untuk pembuatan sediaan basah, dan lakukan tes amin
- Dari **dinding vagina**: dengan kapas lidi/ sengkelit steril untuk sediaan hapus,
- Dari **uretra**: dengan sengkelit steril untuk sediaan hapus

Pedoman terapi IMS 2016

Interpretasi Hasil Pemeriksaan dengan Pewarnaan Gram

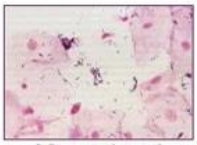

Sediaan apus vagina normal

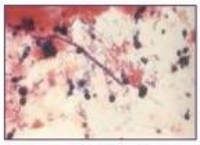

Sediaan apus vagina dengan blastospora dan pseudohifa

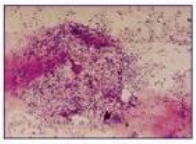

Sediaan apus pewarnaan Gram dengan *clue cells*

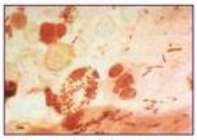

Sediaan apus duh tubuh serviks dengan lekosit PMN yang banyak disertai diplokokus Gram negatif intraselular

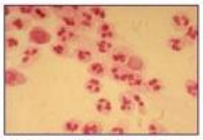

Sediaan apus duh tubuh uretra dengan lekosit polimorfonukleus (PMN) yang banyak, tanpa diplokokus Gram negatif

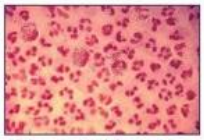

Sediaan apus duh tubuh uretra dengan lekosit polimorfonukleus (PMN) yang banyak, tampak pula diplokokus Gram negatif intrasel dan ekstrasel

Pedoman terapi IMS 2016

Interpretasi Pemeriksaan Sediaan Basah dengan Larutan NaCl 0,9%

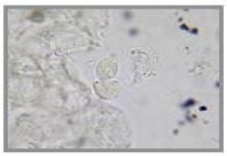

Tampak parasit *Trichomonas vaginalis*

Tampak pseudohifa dan blastospora dari *Candida spp.*

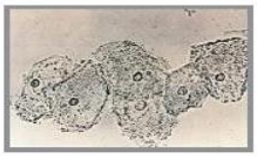

Tampak sekelompok *clue cells*

belajar dokter

Medical Science Channel

Tatalaksana

Trikomoniasis	Vaginosis Bakterialis	Kandidiasis Vaginitis
Metronidazol** 2 g per oral dosis tunggal	**Metronidazol**** 2 g per oral dosis tunggal	**Klotrimazol** 200 mg intravagina, setiap hari, selama 3 hari ATAU
		Klotrimazol 500 mg intravagina dosis tunggal ATAU
		Flukonazol* 150 mg, per oral dosis tunggal, ATAU
		Itrakonazol* 200 mg, per oral dosis tunggal
	Pilihan pengobatan lain	
Metronidazol** 2x500 mg/hari, per oral, selama 7 hari	**Metronidazol**** 2x500 mg, selama 7 hari	**Nistatin**, 100.000 IU, intravagina, setiap hari selama 7 hari
	Klindamisin 2x300 mg/hari per oral, selama 7 hari	
*Tidak boleh diberikan kepada ibu hamil, ibu menyusui, atau anak di bawah 12 tahun ** Pasien dalam pengobatan metronidazol dianjurkan untuk menghindari minum alkohol		

Pedoman terapi IMS 2016

Jawaban lainnya...

A. Metronidazol 2 gram per oral dosis tunggal → terapi trikomoniasis dan bacterial vaginosis

B. Metronidazol 2x500mg/hari per oral selama 7 hari → terapi trikomoniasis dan bacterial vaginosis

C. Klindamisin 2x300mg/hari per oral selama 7 hari → terapi bacterial vaginosis

D. Flukonazol 150mg/hari intravaginal selama 3 hari → tidak tepat, dosis tunggal intravaginal

Jadi, terapi yang tepat adalah…

E. Klotrimazol 500 mg intravagina dosis tunggal

Belajar Dokter

112. Seorang laki-laki berusia 22 tahun datang ke Puskesmas dengan keluhan muncul bercak keputihan pada dada dan punggungnya sejak 1 minggu yang lalu. Bercak putih sangat banyak dan dirasakan bersisik halus. Keluhan berupa baal pada bercak putih disangkal oleh pasien. Pasien terkadang merasa sedikit gatal saat sedang berkeringat. Pasien memiliki hobi bermain sepak bola hampir tiap hari. Jika dilakukan pemeriksaan KOH, **hasil apakah yang dapat ditemukan?**

A. Hifa panjang dan bersekat. Kadang membentuk artospora

B. Spora bulat atau lonjong (blastospora). Pseudohifa

C. Hifa pendek berkelompok dengan gambaran "spagetti and meatballs"

D. Tidak ditemukan hasil dari KOH

E. Bau amis setelah penetesan KOH 10%

C. Hifa pendek berkelompok dengan gambaran "spagetti and meatballs"

Seorang laki-laki berusia 22 tahun datang ke Puskesmas dengan keluhan muncul bercak keputihan pada dada dan punggungnya sejak 1 minggu yang lalu. Bercak putih sangat banyak dan dirasakan bersisik halus. Keluhan berupa baal pada bercak putih disangkal oleh pasien. Pasien terkadang merasa sedikit gatal saat sedang berkeringat. Pasien memiliki hobi bermain sepak bola hampir tiap hari. **Jika dilakukan pemeriksaan KOH, hasil apakah yang dapat ditemukan?**

Jawaban lainnya...

A. Hifa panjang dan bersekat. Kadang membentuk artospora : Dermatofitosis
B. Spora bulat atau lonjong (blastospora). Pseudohifa : Kandidosis
D. Tidak ditemukan hasil dari KOH : Tidak tepat
A. Bau amis setelah penetesan KOH 10% : BV

Belajar Dokter

Pitiriasis Vesikolor

Pitiriasis vesikolor adalah penyakit infeksi pada superfisialkulit dan berlangsung kronis yang disebabkan olej jamur Malassezia furfur

Faktor risiko :

- Sering dijumpai pada dewasa muda
- Cuaca panas dan lembab
- Tubuh yang berkeringat
- Imunodefisiensi

Gambaran Klinis

- Lesi berupa **makula hipopigmentasi** atau hiperpigmentasi, **berskuama halus**, berbentuk bulat atau tidak beraturan dengan batas tegas
- Skuama tipis seperti sisik dan kadangkala hanya dapat tampak dengan menggores kulit (finger nail sign)
- Predileksi : bagian atas dada, lengan, leher, perut, kaki, ketiak, lipat paha, muka, dan kepala (terutama pada daerah tertutup pakaian dan bersifatlembab)

Ilmu Penyakit Kulit dan Kelamin UI Edisi 7, Panduan Praktik Klinis Bagi Dokter di Fasilitas Pelayanan Kesehatan Tingkat Pertama Edisi 1

Pemeriksaan Penunjang

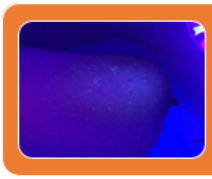

Lampu wood

- Warna kuning keemasan pada lesi bersisik

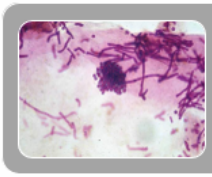

Kerokan dengan KOH

- Campuran hifa pendek dan spora-spora bulat yang dapat berkelompok (spaghetti and meatball appearance)

Ilmu Penyakit Kulit dan Kelamin UI Edisi 7, Panduan Praktik Klinis Bagi Dokter di Fasilitas Pelayanan Kesehatan Tingkat Pertama Edisi 1

Tatalaksana

Nonmedikamentosa	Topikal	Sistemik
• Tidak menggunakan pakaian lembab • Tidak berbagi penggunaan barang pribadi dengan orang lain	• Suspensi selenium sulfida 1,8% dalam bentuk shampoo (2-3x seminggu) • Azol topikal (mikonaazol dan klotrimazol)	• Ketokonazol 1 x 200 mg selama 10 hari • Itrakonazol 1 x 200 mg selama 5-7 hari

113. Seorang perempuan 30 tahun datang ke Puskesmas dengan keluhan muncul benjolan- benjolan berwarna kemerahan, teraba lunak dan nyeri pada lengan dan tungkai. Pasien juga mengeluh adanya nyeri pada sendi dan demam. Saat ini pasien sedang menjalani terapi pengobatan untuk lesi kulit yang dialaminya dan sudah memasuki bulan kedelapan. Obat-obat yang dikonsumsi pasien adalah rifampicin, lampren dan dapson**. Apakah diagnosis pasien saat ini yang paling tepat?**

A. Kusta tipe PB

B. Kusta tipe MB

C. Reaksi kusta tipe I

D. Reaksi kusta tipe II

E. Fenomena lucio

D. Reaksi kusta tipe II

Seorang perempuan 30 tahun datang ke Puskesmas dengan keluhan muncul benjolan-benjolan berwarna kemerahan, teraba lunak dan nyeri pada lengan dan tungkai. Pasien juga mengeluh adanya nyeri pada sendi dan demam. Saat ini pasien sedang menjalani terapi pengobatan untuk lesi kulit yang dialaminya dan sudah memasuki bulan kedelapan. Obat-obat yang dikonsumsi pasien adalah rifampicin, lampren dan dapson. **Apakah diagnosis pasien saat ini yang paling tepat?**

Pemeriksaan :

- Sensibilitas : Jarum – nyeri, kapas – raba, suhu – panas/ dingin

- Bakterioskopik : Ziehl-Neelsen
- Histopatologik : sel datia Langhans atau sel Virchow
- Serologik : MLPA, ELISA, ML dipstick

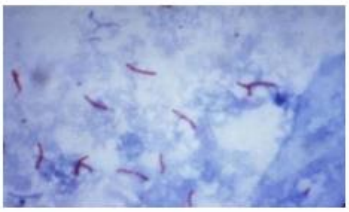

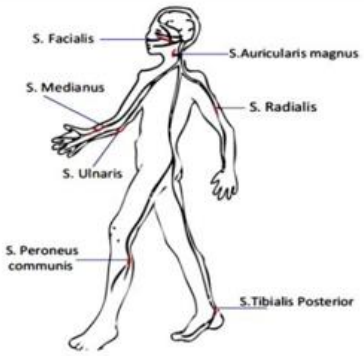

Gambar 5. Saraf tepi yang perlu diperiksa

Klasifikasi Ridley-Jopling (1962)

Observation or test	Type of leprosy				
	TT	BT	BB	BL	LL
Number of lesions	Single usually	Single or few	Several	Many	Very many
Size of lesions	Variable	Variable	Variable	Variable	Small
Surface of lesions	Very dry, sometimes scaly	Dry	Slightly shiny	Shiny	Shiny
Sensation in lesions (not face)	Absent	Moderately or markedly diminished	Slightly or moderately diminished	Slightly diminished	Not affected or minimally affected
Hair growth in lesions	Absent	Markedly diminished	Moderately diminished	Slightly diminished	Not affected
AFB in lesions	Nil	Nil or scanty	Moderate numbers	Many	Very many (plus globi)
AFB in nasal scraping or in nose blows	Nil	Nil	Nil	Usually nil	Very many (plus globi)
Lepromin test	Strongly positive (+++)	Weakly positive (+ or ++)	Negative	Negative	Negative

Klasifikasi WHO (1980)

	PB	MB
Lesi kulit (makula datar, papul yang meninggi, nodul)	• 1-5 lesi • Hipopigmentasi/eritema • Distribusi tidak simetris • Hilangnya sensasi yang jelas	• >5 lesi • Distribusi lebih simetris • Hilangnya sensasi kurang jelas
Kerusakan saraf (menyebabkan hilangnya sensasi/kelemahan otot)	• Hanya satu cabang saraf	• Banyak cabang saraf

belajar dokter

Medical Science Channel

Terapi

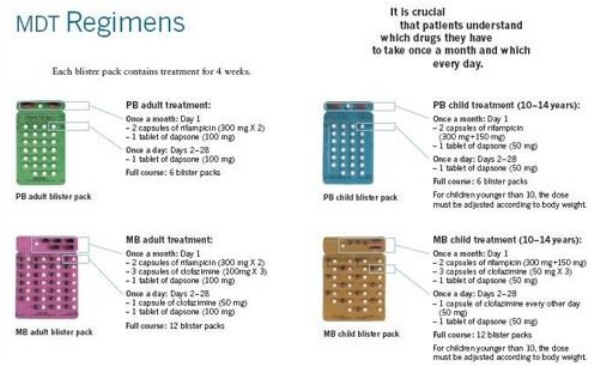

- PB (6 bulan) :

Hari 1 minum depan petugas Rifampicin 600mg + Dapson/ DDS 100mg

Hari 2-28 : Dapson 100mg

- MB (12 bulan) :

Hari 1 minum depan petugas Rifampicin 600mg + Clofazimin (lampren) 300 mg + Dapson 100mg

Hari 2-28 : Clofazimin 50mg +Dapson 100mg

Terapi

Masalah	Nama Obat	Penanganan
Ringan		
Air seni berwarna	Rifampisin	*Reassurance* (Menenangkan penderita dengan penjelasan yang benar) Konseling
Perubahan warna kulit menjadi coklat	Clofazimin	Konseling
Masalah gastrointestinal	Semua obat (3 obat dalam MDT)	Obat diminum bersamaan dengan makanan (atau setelah makan)
Anemia	Dapson	Berikan tablet Fe dan Asam folat
Serius		
Ruam kulit yang gatal	Dapson	Hentikan Dapson, Rujuk
Alergi urtikaria	Dapson atau Rifampisin	Hentikan keduanya, Rujuk
Ikterus (kuning)	Rifampisin	Hentikan Rifampisin, Rujuk
Shock, purpura, gagal ginjal	Rifampisin	Hentikan Rifampisin, Rujuk

Reaksi lepra (Kompetensi 3A)

No	Gejala Tanda	Reaksi tipe 1	Reaksi tipe 2
1.	Tipe kusta	Dapat terjadi pada kusta tipe PB maupun MB	Hanya pada kusta tipe MB
2.	Waktu timbulnya	Biasanya segera setelah pengobatan	Biasanya setelah mendapat pengobatan yang lama, umumnya lebih dari 6 bulan
3.	Keadaan umum	Umumnya baik, demam ringan (sub-febris) atau tanpa demam	Ringan sampai berat disertai kelemahan umum dan demam tinggi
4.	Peradangan di kulit	Bercak kulit lama menjadi lebih meradang (merah), bengkak, berkilat, hangat. Kadang-kadang hanya pada sebagian lesi. Dapat timbul bercak baru	Timbul nodus kemerahan, lunak dan nyeri tekan. Biasanya pada lengan dan tungkai. Nodus dapat pecah.
5.	Saraf	Sering terjadi, umumnya berupa nyeri saraf dan atau gangguan fungsi saraf. *Silent neuritis* (+)	Dapat terjadi
6.	Udem pada ekstrimitas	(+)	(-)
7.	Peradangan pada mata	Anastesi kornea dan lagoftalmos karena keterlibatan N. V dan N. VII	Iritis, iridosiklitis, galucoma, katarak, dll
8.	Peradangan pada organ lain	Hampir tidak ada	Terjadi pada testis, sendi, ginjal, kelenjar getah bening, dll

- Reaksi tipe 1 : Reaksi reversal
- Reaksi tipe 2 : Eritema Nodosum leprosum

- **Fenomena Lucio** merupakan varian reaksi kusta yang jarang, dengan gambaran klinis "necrotizing erythema", pada pasien kusta lepromatosa non-nodular difus yang belum diterapi atau tidak menyelesaikan terapi. Gambaran klinis dapat menyerupai penyakit lain, misalnya alergi obat.

  Terapi dengan Prednisone dosis tinggi 40 mg kemudian tapering off + Fisioterapi
- **Obat utama tetap lanjut

© FDI2021

Jawaban lainnya...

A. Kusta tipe PB ❼ tidak tepat

B. Kusta tipe MB ❼ diagnosis awal kasus

C. Reaksi kusta tipe I ❼ tidak tepat, bercak kulit bmamenjadi lebih radang dan berkilat

E. Fenomena lucio ❼ tidak tepat, gambaran klinisnya "necrotizing erythema"

Jadi, diagnosis pasien saat ini adalah.....

D. Reaksi kusta tipe II

114. Seorang laki-laki usia 55 tahun datang ke Puskesmas dengan keluhan nyeri dan kemerahan pada tungkai kaki kanannya sejak 10 hari hari yang lalu. Awalnya tungkai kanan pasien sempat tergores pinggir meja dan dibiarkan saja. Semakin lama menjadi nyeri, kemerahan, dan bengkak. Dari pemeriksaan fisik didapatkan kulit eritema berbatas tegas warna merah cerah, pinggirnya meninggi dengan tanda peradangan akut. Pasien sudah berobat ke Puskesmas 1 minggu yang lalu namun tidak ada perbaikan. Riwayat DM (-), riwayat HT (-). **Apakah kriteria rujukan dari kasus diatas?**

A. Diagnosis pasien adalah selulitis sehingga harus dirujuk

B. Diagnosis pasien adalah erisipelas sehingga harus dirujuk

C. Diagnosis pasien adalah flegmon sehingga harus dirujuk

D. Terdapat penyakit sistemik pada pasien

Belajar Dokter

E. Sudah berobat selama 5-7 hari namun tidak ada perbaikan

E. Sudah berobat selama 5-7 hari namun tidak ada perbaikan

Seorang laki-laki usia 55 tahun datang ke Puskesmas dengan keluhan nyeri dan kemerahan pada tungkai kaki kanannya sejak 10 hari hari yang lalu. Awalnya tungkai kanan pasien sempat tergores pinggir meja dan dibiarkan saja. Semakin lama menjadi nyeri, kemerahan, dan bengkak. Dari pemeriksaan fisik didapatkan kulit eritema berbatas tegas warna merah cerah, pinggirnya meninggi dengan tanda peradangan akut. Pasien sudah berobat ke Puskesmas 1 minggu yang lalu namun tidak ada perbaikan. Riwayat DM (-), riwayat HT (-). **Apakah kriteria rujukan dari kasus diatas?**

Jawaban lainnya…

A. Diagnosis pasien adalah selulitis sehingga harus dirujuk : diagnosis pasien erisipelas

B. Diagnosis pasien adalah erisipelas sehingga harus dirujuk : erisipelas dapat ditangani di puskesmas

C. Diagnosis pasien adalah flegmon sehingga harus dirujuk : diagnosis pasien erisipelas

D. Terdapat penyakit sistemik pada pasien : pasien tidak ada risik gangguan endokrin/ imunodefisiensi

Dokter

Erisipelas

- Penyakit infeksi akut, biasanya disebabkan oleh *streptococcus*
- Disebut juga *St.Anthony's fire* atau *ignis sacer*
- Lapisan kulit yang diserang: epidermis dan dermis
- Tanda khas: meluas ke limfatik kutaneus supertisial pembesaran dan teraba keras, bersifat regional
- Lesi timbul dengan didahlui luka (kaki) atau faringitis (wajah)

Ilmu Penyakit Kulit dan Kelamin UI Edisi 7

Gejala Klinis

- Terdapat gejala konstitusi sebelum lesi kulit
- Gejala: gatal, rasa terbakar, nyeri, bengkak
- Lesi kulit: eritema merah cerah, **berbatas tegas**, pinggirnya meninggi dengan tanda radang akut
- Dapat disertai edema, vesikel, bula
- Khas: terdapat peninggian tepi lesi, teraba seperti dinding

Tatalaksana

Antibiotik	Topikal	Edukasi
• Penisilin 0,6 – 1,5 mega unit 5-10 hari • Sefalosporin 4 x 400 mg selama 5 hari	• Kompres terbuka dengan larutan NaCl 0,9% • Salep antibiotik	• Istirahat dan elevasi tungkai bawah dan kaki • Kompres dengan air es • Bagi penderita diabetes, tetap mengontrol gula darah • Menjaga kebersihan badan

Kriteria Rujukan

- Komplikasi mulai dari selulitis
- Tidak sembuh dengan pengobatan selama 5 – 7 hari
- Terdapat penyakit sistemik (gangguan metabolik endokrin dan imunodefisiensi)

115. Seorang laki-laki berusia 30 tahun datang ke Puskesmas dengan keluhan nyeri dan kemerahan yang mengganggu pada leher bagian belakang. Pasien juga mengeluh adanya demam. Keluhan ini baru saja dialami pasien sekitar dua hari yang lalu. Pada pemeriksaan status dermatologis ditemukan seperti pada gambar. **Apakah diagnosis yang tepat pada kasus diatas?**

A. Folikulitis superfisialis

B. Folikulitis profunda

C. Furunkel

D. Furunkulosis

E. Karbunkel

E. Karbunkel

Seorang laki-laki berusia 30 tahun datang ke Puskesmas dengan keluhan nyeri dan kemerahan yang mengganggu pada leher bagian belakang. Pasien juga mengeluh adanya demam. Keluhan ini baru saja dialami pasien sekitar dua hari yang lalu. Pada pemeriksaan status dermatologis ditemukan seperti pada gambar. **Apakah diagnosis yang tepat pada kasus diatas?**

Belajar Dokter

belajar dokter

Medical Science Channel

Karbunkel

- Karbunkel adalah kumpulan dari furunkel.
- Furunkel adalah radangpada folikel rambut dan sekitarnya yang **disebabkan oleh bakteri Staphylococcusaureus.**
- Jika lebih dari satu disebut furunkulosis.

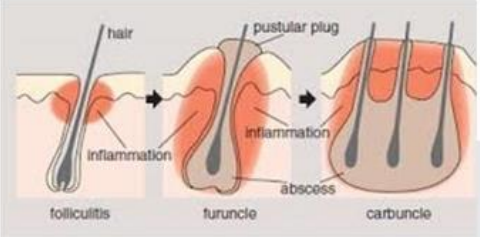

© FDI2021

J Penyakit Kulit dan Kelamin UI Edisi 7, Panduan Praktik Klinis Bagi Dokter di Fasilitas Pelayanan Kesehatan Tingkat Pertama Edisi 1

Etiologi

- **Bakteri Staphylococcus aureus** yang merupakan bakteri gram positif berwarna ungu pada pewarnaan gram, bulat bergerombol seperti anggur.

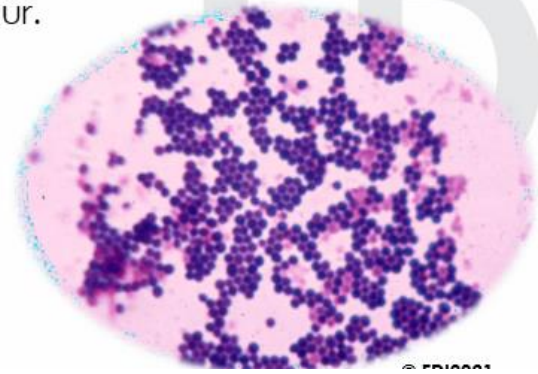

Terapi

- Suportif dengan menjaga hygiene, nutrisi TKTP dan stamina tubuh
- Farmakoterapi dengan :
  - **Antibiotika topical :**
    - bila banyak pus/krusta dilakukan kompres terbuka dengan permanganas kalikus (PK) 1/5.000 atau yodium povidone 7.5% yang dilarutkan 10 kali.
    - Bila tidak tertutup pus atau krusta, diberikan salep atau krim asam fusidat 2% atau mupirosin 2% dioleskan 2-3 kali sehari selama 7-10 hari.

Panduan Praktik Klinis Bagi Dokter Di Fasilitas Pelayanan Kesehatan Tingkat Pertama tahun 2017

Terapi

- **Antibiotika oral :**
  - Lini pertama :
    - kloksasilin/ diklosasilin : dewasa 4x250-500 mg/hari , anak 25-50mg/kgBB/hari bagi 4 dosis
    - Amoksisilin dan asam klavulanat : dewasa 3x250-500mg/hari, anak 25 mg/kgBB/hari bagi 3 dosis
    - Sefaleksin 25-50mg/kgBB/hari bagi 4 dosis
  - Lini kedua : Azitromisin, Klindamisin, Eritromisin

Jawaban lainnya…

A. Folikulitis superfisialis ❼ radang folikel rambut tanpa sekitarnya di epidermis

B. Folikulitis profunda ❼ radang folikel rambut tanpa sekitarnya sampai ke subkutan

C. Furunkel ❼ radang folikel rambut dan sekitarnya

D. Furunkulosis ❼ furunkel yang lebih dari satu

Jadi, diagnosis yang tepat adalah……..

E. Karbunkel

116. Seorang laki-laki 56 tahun datang ditemani anaknya ke Puskesmas dengan keluhan kulit kedua tungkai bawah sangat kering dan tampak bergaris-garis sejak 3 bulan terakhir. Pasien merasa kulitnya seperti tertarik dan gatal jika sehabis mandi. Pada pemeriksaan fisik kulit teraba kasar dan kering. Pada pemeriksaan dermatologis tampak keretakan kulit, fisura dan skuama halus. **Apakah terapi yang paling mungkin diberikan untuk Pasien?**

A. Cream antijamur

B. Cream antibiotic

C. Cream antivirus

D. Sabun antiseptik

E. Lotion pelembab

E. Lotion pelembab

Seorang laki-laki 56 tahun datang ditemani anaknya ke Puskesmas dengan keluhan kulit kedua tungkai bawah sangat kering dan tampak bergaris-garis sejak 3 bulan terakhir. Pasien merasa kulitnya seperti tertarik dan gatal jika sehabis mandi. Pada pemeriksaan fisik kulit teraba kasar dan kering. Pada pemeriksaan dermatologis tampak keretakan kulit, fisura dan skuama halus. **Apakah terapi yang paling mungkin diberikan untuk Pasien?**

Belajar Dokter

Patofisiologi

- Pada kulit usia lanjut terjadi penipisan epidermis,penurunan suplai darah, cairan, dan nutrisi ke kulit, melambatnya penyembuhan luka dan respons imun, terganggunya termoregulasi dan berkurangnya jumlah kelenjar minyak dan keringat.
- Di tingkat seluler, terjadi penurunan produksi lipid dan *natural moisturizing factor* di stratum korneum.
- Selain perubahan tersebut, pada usia lanjut sering terdapat penyakit-penyakit komorbid yang mempengaruhi fungsi kulit.

Perbandingan Kulit Dewasa Muda dengan Usia Lanjut

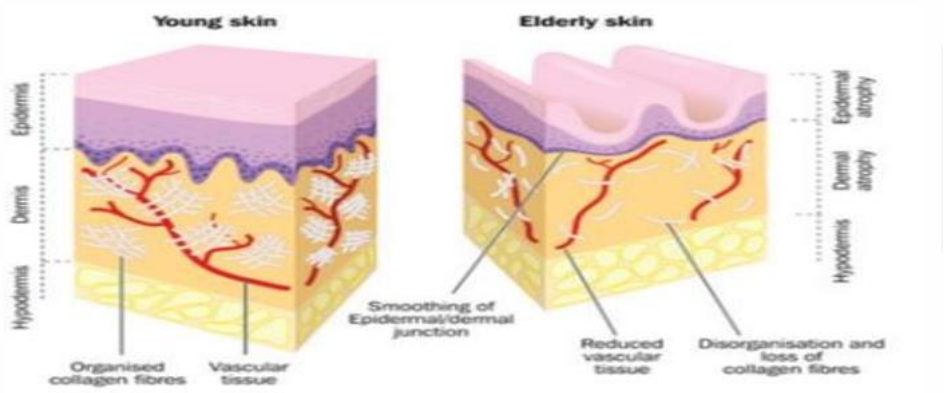

Kriteria Diagnostik

Faktor Eksternal :

- Obat-obatan: anti hiperkolesterol, diuretik, anti androgen, dan cimetidin.
- Penyakit sistemik: neuropati diabetik, gangguan ginjal terminal, infeksi HIV, keganasan dan riwayat radioterapi, dan penyakit obstruksi empedu.
- Gangguan metabolik dan nutrisi: defisiensi zinc, asam lemak esensial

Anamnesis

- Kulit terasa seperti kering tertarik terutama sesudah mandi
- Dapat disertai sensasi gatal atau nyeri

Kriteria Diagnostik

Pemeriksaan Klinis

- Gambaran klinis xerosis kutis merupakan spektrum, dan umumnya menjadi lebih berat jika kondisi berlangsung semakin lama.
- Kulit teraba kasar dan kering. Dapat dijumpai skuama halus dan bila lebih berat dapat dijumpai kelainan klinis iktiotik atau gambaran skuama menyerupai sisik ikan, keretakan kulit (erythema craquele/crazy paving appearance), eritema dan inflamasi, serta fisura

Predileksi

- Darah lengan, tungkai bawah, dan sisi lateral abdomen

Tatalaksana

Modifikasi Gaya Hidup

- Asupan cairan minimal 1,5 L/hari
- Kelembaban yang cukup (>70%) : Menggunakan air humidifier
- Kebiasaan mandi : Mandi disarankan dengan pancuran air hangat selama 10 menit
- Sabun : Menggunakan sabun yang mengandung pelembab dan tidak mengandung pewangi
- Hindari sinar matahari terutama pukul 10.00-16.00 dan gunakan sun protector

Jawaban lainnya...

A. Cream antijamur ❼ tidak tepat, bukan karena jamur
B. Cream antibiotic ❼ jika disertai infeksi sekunder
C. Cream antivirus ❼ tidak tepat, bukan karena virus
D. Sabun antiseptic ❼ efek lebih kering terhadap kulit

Jadi, terapi yang paling mungkin adalah...

E. Lotion pelembab

117. Seorang laki-laki 17 tahun datang ke Klinik dengan keluhan kedua telapak tangan dan kakinya terus menerus berkeringat. Keluhan ini sudah dirasakan pasien sejak setahun belakangan ini. Pasien mengeluh tidak nyaman dan sangat mengganggu aktivitas. Kakak perempuan pasien juga mengalami keluhan yang sama. Tanda-tanda vital dalam batas normal. **Apakah diagnosis yang tepat pada kasus?**

A. Dishidrosis

B. Skabies

C. Hiperhidrosis

D. Dermatitis kontak iritan

E. Dermatitis kontak alergi

C. Hiperhidrosis

Seorang laki-laki 17 tahun datang ke Klinik dengan keluhan kedua telapak tangan dan kakinya terus menerus berkeringat. Keluhan ini sudah dirasakan pasien sejak setahun belakangan ini. Pasien mengeluh tidak nyaman dan sangat mengganggu aktivitas. Kakak perempuan pasien juga mengalami keluhan yang sama. Tanda-tanda vital dalam batas normal. **Apakah diagnosis yang tepat pada kasus?**

belajar Dokter

Klasifikasi

Hiperhidrosis primer	Hiperhidrosis sekunder
• Penyakit genetik yang ditandai dengan sekresi kelenjar keringat ekrin yang berlebihan • Predileksi : Telapak tangan, ketiak, wajah, dan kaki • Onset : Masa kanak-kanak atau remaja	• Keringat berlebihan yang disebabkan oleh berbagai kondisi, seperti obesitas, menopause, infeksi, intoksikasi, tumor ganas, dan disfungsi endokrinologi/kardiovaskular/neurologis • Predileksi : Seluruh tubuh

Klasifikasi Hiperhidrosis Fokal

Hiperhidrosis palmo plantar	Hiperhidrosis gustatory
• Berlokasi pada telapak tangan, telapak kaki, dan aksila (25%) • Memburuk pada suhu panas, berhenti selama tidur • Dapat terjadi secara intermiten • Faktor risiko : kecemasa, rasa takut • Onset : Anak-anak sampai remaja	• Berlokasi pada dahi, kulit kepala, hidung, bibir atas, daerah perioral, dan sternum • Berkeringat intens dan memproduksi sangat banyak keringat sampai ke ekstremitas • Etiologi : Regenerasi serat parasimpatis wajah

Fitzpatrick's dermatology in general medicine. 8th.: McGraw-Hill, 2012, Ch.83, pp. 1530-44.

Kriteria Diagnosa

- Adanya keringat berlebihan yang fokal
- Terlihat selama sekurangnya 6 bulan tanpa gejala yang jelas
- Harus ada sekurangnya 2 dari karakteristik berikut :
  - Bilateral, kadang simetris
  - Mempengaruhi kegiatan aktifitas sehari-hari pasien
  - Frekuensinya lebih dari 1x/minggu
  - Onset dimulai sebelum usia <25 tahun
  - Riwayat keluarga
  - Tidak ada keringat malam hari

Garam Alumunium

Menghambat saluran epidermal kelenjar ekrin, merangsang atrofi dan vakuolisasi sel-sel sekretori kelenjar dan juga menginduksi nekrosis sel-sel epidermal pada saluran kelenjar.

Dosis awal diberi 10 sampai 12 %, kemudian dapat ditingatkan sampai 35 % yang dilarutkan dalam *ethyl alcohol* atau 2-4 % gel asam salisilat.

Efek samping utama dari *Aluminium chloride hexahydrate* berupa reaksi panas dan nyeri pada kulit

Penggunaan bersama-sama dengan hidrokortison lokal 1 % dapat meredakan nyeri

Pasien yang telah diobati dengan garam aluminium akan kembali ke kondisi semula setelah 1 minggu seperti belum diobati

Antikolinergik Topikal

Antikolinergik topikal paling sering digunakan pada pengobatan hiperhidrosis kraniofasial

Mengoleskan 2% glycopyrronium topikal pada satu sisi wajah

Efek dari pengobatan dengan antikolinergik topikal hanya dapat bertahan selama 1 sampai 2 hari

Iontophoresis

Tap water iontophoresis merupakan pengobatan yang efektif dalam menginhibisi sekresi keringat terutama hiperhidrosis palmar dan plantar

Dilakukan dengan telapak tangan atau telapak kaki diletakkan pada nampan kecil yang diisi air keran dengan arus 15 sampai 20 mA

Sesi ini dilakukan selama 20 sampai 30 menit dalam 3 sampai 4 kali setiap minggunya.

Efek samping utama dari pengobatan ini yaitu eritema, sensasi terbakar dan vesikel pada tangan dan kaki yang bersifat sementara.

KI : Ibu hamil

Antikolinergik Sistemik

Antikolinergik sistemik bekerja dengan memblokir reseptor muskarinik secara kompetitif yang berada didekat kelenjar keringat ekrin sehingga menghambat pengeluaran keringat.

Hiperhidrosis aksila digunakan methanthelinum bromida (vagantin) dalam dosis 50 mg 2 kali sehari.

Hiperhidrosis fokal dan generalisata dengan glycopyronium bromida 2 mg 2-3 kali sehari selama 4 tahun

Efek samping seperti mulut kering terdapat pada 79% pasien sehingga menyebabkan pasien dropout dari pengobatan

Injeksi Botulinum Toksin A (BTX-A)

BTX-A bekerja dengan merusak polipeptida yang diperlukan untuk eksositosis asetilkolin ➐ sekresi keringat oleh kelenjar keringat ekrin terhambat

Pengobatan ini dilakukan dengan menggunakan 200 unit *Dysport*

Dapat bertahan sekitar 4 sampai 17 bulan

Kekurangan : Biaya mahal

Komplikasi yang dapat terjadi yaitu sakit kepala, mialgia, gatal

Langkah Tatalaksana Hiperhidrosis Aksila, Palmar, dan Plantar

	Hiperhidrosis Aksila	**Hiperhidrosis Palmar**	**Hiperhidrosis Plantar**
1	*Aluminium chloride hexahydrate* topikal 15-2-% (sampai 35%) dalam *ethyl alcohol* (L2), gel asam salisilat (L3) atau *thermophobic foam* (L3)	*Aluminium chloride hexahydrate* topikal 15-20% (sampai 35%) dalam *ethyl alcohol* (L2), gel asam salisilat (L3) atau *thermophobic foam* (L3)	*Aluminium chloride hexahydrate* topikal 15-20% (sampai 35%) dalam *ethyl alcohol* (L2), gel asam salisilat (L3)
2	Injeksi BTX-A (L2)	*Iontophoresis* 15-20 mA, 20-30 menit, *TWT* (L2), antikolinergik (L2), BTX-A (L3), Dry-type (L3)	*Iontophoresis* 15-20 mA, 20-30 menit, *TWT* (L2), antikolinergik (L2)
3	Antikolinergik sistemik (L2)	Injeksi BTX-A (L2)	Injeksi BTX-A (L4)
4	*Suction curettage* (L2) atau eksisi kelenjar keringat (L3)	Antikolinergik sistemik (L4)	Antikolinergik sistemik (L4)
5	Ulangi *suction curettage* (L3) atau *sympathetic denervation* (L2)	*Sympathetic denervation* (L2)	

Jawaban lainnya…

A. Dishidrosis ➐ dermatitis endogen akut atau kronis pada tangan dan kaki dengan karakteristik klinis berupa vesikel kecil sampai besar dengan gambaran histologis vesikel spongiotik

B. Skabies ➐ 4 tanda kardinal

D. Dermatitis kontak iritan ➐ riwayat kontak dengan bahan iritan

E.Dermatitis kontak alergi ➐ riwayat kontak dengan allergen, fase sensitisasi dan elitasi

Jadi, diagnosis yang tepat adalah……..

C. Hiperhidrosis

118. Seorang laki-laki berusia 30 tahun datang ke klinik dengan keluhan mengalami kebotakan pada puncak kepala yang terasa nyeri. Pasien juga mengatakan keluhan disertai rasa gatal yang semakin hebat bila berkeringat. Pada pemeriksaan ditemukan alopesia diameter 6 cm berwarna merah dan tanda radang (+). **Apakah diagnosis yang tepat pada kasus?**

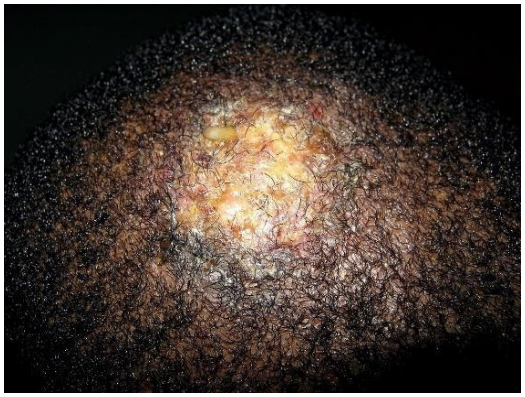

A. Grey patch

B. Black dot

C. Kerion

D. Favus

E. Dermatitis seboroik

Belajar

C. Kerion

Keyword:

- kebotakan pada puncak kepala
- Nnyeri dan gatal yang semakin hebat bila berkeringat.
- Pemeriksaan ditemukan alopesia diameter 6 cm berwarna merah
- Tanda radang (+).

Diagnosis yang tepat pada kasus adalah....

Tinea capitis

- Terdapat tanda kardinal untuk menegakkan diagnosis tinea kapitis: Populasi risiko tinggi, terdapat kerion atau gejala klinis yang khas berupa skuama tipikal, alopesia danpembesaran kelenjar getah bening. Tanda kardinal tersebutmerupakan faktor prediksi kuat untuk tinea kapitis
- Anamnesis : **gatal, kulit kepala berisisik, alopesia**
- Pemeriksaan fisik : bergantung pada etiologinya.

1) Noninflammatory, human, atau epidemic type ("grey patch") Inflamasi minimal, rambut pada daerah terkena berubah warna menjadi abuabu dan tidak berkilat, rambut mudah patah di atas permukaan skalp. Lesi tampak berskuama, hiperkeratosis, dan berbatas tegas karena rambut yang patah. Berfluoresensi hijau dengan lampu Wood.

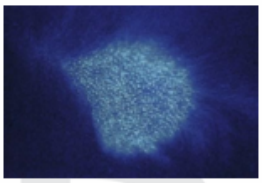

2) Inflammatory type, kerion. Biasa disebabkan oleh patogen zoofilik atau geofilik. Spektrum klinis mulai dari folikulitis pustular hingga furunkel atau kerion. Sering terjadi alopesia sikatrisial. Lesi biasanya gatal, dapat disertai nyeri dan limfadenopati servikalis posterior. Fluoresensi lampu Wood dapat positif pada spesies tertentu.

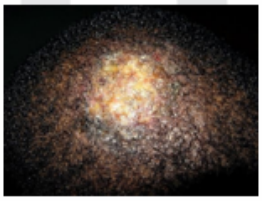

3) "Black dot". Disebabkan oleh organisme endotriks antropofilik. Rambut mudah patah pada permukaan skalp, meninggalkan kumpulan titik hitam pada daerah alopesia (black dot). Kadang masih terdapat sisa rambut normal di antara alopesia. Skuama difus juga umum ditemui.

4) Favus. Bentuk yang berat dan kronis berupa plak eritematosa perifolikular dengan skuama. Awalnya berbentuk papul kuning kemerahan yang kemudian membentuk krusta tebal berwarna kekuningan (skutula). Skutula dapat berkonfluens membentuk plak besar dengan mousy odor. Plak dapat meluas dan meninggalkan area sentral yang atrofi dan alopesia

Etiologi

- Dermatofita ialah golongan jamur yang menyebabkan dermatofitosis, terbagi menjadi 3 genus yaitu, *Microsporum, Trichophyton, dan Epidermophyton*.
- Dermatofita yang menginfeksi manusia antara lain, ***M. Gypseum, M.Canis, T. Rubrum.***

Pemeriksaan Penunjang

1. Pemeriksaan sediaan langsung kerokan kulit atau kuku menggunakan mikroskop dan KOH 20%: tampak hifa panjangdan atau artrospora. Pengambilan spesimen pada tinea kapitis dapat dilakukan dengan mencabut rambut, menggunakanskalpel untuk mengambil rambut dan skuama, menggunakan swab (untuk kerion) atau menggunakan cytobrush. Pengambilan sampel terbaik di bagian tepi lesi.
2. Kultur terbaik dengan agar Sabouraud plus (Mycosel, Mycobiotic): pada suhu 28C selama 1-4 minggu (bila dihubungkan dengan pengobatan, kultur tidak harus selaludikerjakan kecuali pada tinea unguium).
3. Lampu Wood hanya berfluoresensi hijau pada tinea kapitis yang disebabkan oleh Microsposrum spp. (kecuali M.gypsium).

Terapi

1. Topikal: tidak disarankan bila hanya terapi topikal saja. Rambut dicuci dengan sampo antimikotik: selenium sulfida 1% dan 2,5% 24 kali/minggu atau sampo ketokonazol 2% 2 hari sekali selama 2-4 minggu
2. Sistemik
   a. Spesies Microsporum : Obat pilihan: griseofulvin fine particle/microsize 20-25 mg/kgBB/hari. Alternatif: Itrakonazol 50-100 mg/hari atau 5 mg/kgBB/hari selama 6 minggu. Terbinafin 62,5 mg/hari untuk BB 10-20 kg, 125 mg untuk BB 20-40 kg dan 250 mg/hari untuk BB >40 kg selama 4 minggu.
   b. Spesies Trichophyton: Obat pilihan: terbinafin 62,5 mg/hari untuk BB 10-20 kg, 125 mg untuk BB 20-40 kg dan 250 mg/hari untuk BB >40 kg selama 2-4 minggu. Alternatif : Griseofulvin 8 minggu. Itrakonazol 2 minggu. Flukonazol 6 mg/kgBB/hari selama 3-4 minggu.

Jawaban lainnya...

A. Grey patch ➐ Inflamasi minimal, rambut pada daerah terkena berubah warna menjadi abu-abu dan tidak berkilat, rambut mudah patah di atas permukaan skalp. Lesi tampak berskuama, hiperkeratosis, dan berbatas tegas karena rambut yang patah

B. Black dot ➐ Rambut mudah patah pada permukaan skalp, meninggalkan kumpulan titik hitam pada daerah alopesia (black dot).

D. Favus ➐ papul kuning kemerahan yang kemudian membentuk krusta tebal berwarna kekuningan (skutula). Skutula dapat berkonfluens membentuk plak besar dengan mousy odor.

E. Dermatitis seboroik ➐ skuama kekuningan berminyak disebabkan oleh malassezia furfur

Jadi, diagnosis yang tepat adalah.....

C. Kerion

119. Seorang pria berusia 32 tahun datang ke poliklinik dengan keluhan muncul kemerahan yang terasa gatal pada perut bagian bawah. Sekitar 4 hari yang lalu pasien menggunakan ikat pinggang baru pemberian istrinya. Pada

pemeriksaan fisik didapatkan macula eritema disertai papulovesikel kecil yang berbentuk seperti pada gambar. **Apakah pemeriksaan penunjang dan hasil yang paling tepat didapatkan?**

A. Jika dengan patch test hasil crescendo

B. Jika dengan patch test hasil decrescendo

C. Jika dengan KOH ditemukan pseudohifa

D. Jika dengan KOH ditemukan hifa panjang bersepta

E. Jika dengan KOH ditemukan hifa pendek dan spora bergerombol

A. Jika dengan patch test hasil crescendo

Seorang pria berusia 32 tahun datang ke poliklinik dengan keluhan muncul kemerahan yang terasa gatal pada perut bagian bawah. Sekitar 4 hari yang lalu pasien menggunakan ikat pinggang baru pemberian istrinya. Pada pemeriksaan fisik didapatkan macula eritema disertai papulovesikel kecil yang berbentuk seperti pada gambar. **Apakah pemeriksaan penunjang dan hasil yang paling tepat didapatkan?**

Dermatitis kontak alergi

- Dermatitis kontak alergi (DKA) ialah dermatitis yang terjadi akibat pajanan dengan bahan alergen di luar tubuh, **diperantai reaksi hipersensitivitas tipe 4/ lambat (Coombs dan Gel).**
- Etiologi ialah bahan kimia sederhana yang disebut hapten, bersifat lipofilik, dapat menembus stratum korneum sehingga mencapai sel epidermis bagian dalam.
- Faktor yang mempengaruhi potensi sensitisasi allergen, dosis per unit area, luas daerah yang terkena, lama pajanan, suhu, kelembaban lingkungan, vehikulum, pH danoklusi serta faktor individu.

Patogenesis

- Mekanisme mengikuti respon imun yang diperantarai oleh sel *(cell-mediated immune respons)* atau reaksi imunologik tipe IV atau reaksi hipersensitivitas tipe lambat.
- Reaksi ini melalui 2 fase, yaitu fase sensitisasi dan fase elisitasi. Hanya individu yang telah mengalami sensitisasi dapat mengalami DKA.

Klinis

- Pasien umumnya mengeluh gatal.
- Pada stadium akut dimulai dengan bercak eritematosa berbatas tegas kemudian diikuti edema, papulovesikel, vesikel, atau bula.
- Contoh allergen :
  - Tangan : detergen, antiseptic, semen, pestisida
  - Lengan : deodorant, formaldehid dari pakaian
  - Wajah : cat kuku, cat rambut, mascara, eye shadow, obat tetes mata, obat salep mata
  - Telinga : anting, kacamata, gagang telepon
  - Leher : kalung dari nikel, parfum, zat pewarna pakaian
  - Badan : kancing logam, besi ikat pinggang
  - Genitalia : antiseptic, kondom, pembalut wanita, kontrasepsi
  - Ekstremitas : kaos kaki, sepatu, sandal

DKI VS DKA

		Irritant CD	Allergic CD
Symptoms	Acute	**Stinging, smarting → itching**	**Itching → pain**
	Chronic	Itching/pain	Itching/pain
Lesions	Acute	Erythema → vesicles → erosions → crusts → scaling	Erythema → **papules** →vesicles → erosions → crust → scaling
	Chronic	Papules, plaques, fissures, scaling, crusts	Papules, plaques, scaling, crusts
Margination and site	Acute	**Sharp, strictly confined to site of exposure**	Sharp, confined to site of exposure **but spreading in the periphery; usually tiny papules; may become generalized**
	Chronic	Ill defined	Ill defined, **spreads**
Evolution	Acute	**Rapid** (few hours after exposure)	**Not so rapid** (12–72 h after exposure)
	Chronic	Months to years of repeated exposure	Months or longer; exacerbation after every reexposure
Causative agents		**Dependent on concentration of agent and state of skin barrier; occurs only above threshold level**	**Relatively independent of amount applied, usually very low concentrations, sufficient but depends on degree of sensitization**
Incidence		**May occur in practically everyone**	**Occurs only in the sensitized**

[a]Differences are printed in bold.

Pemeriksaan penunjang

- Pemeriksaan penunjang dapat dilakukan dengan patch test/ uji tempel
  - Antigen dibiarkan menempel di area yang bersih (bebas dari bekas garukan) biasanya dipilih di area punggung dan dibiarkan selama 48 jam
  - Pembacaan dilakukan 2 kali, pertama 15-30 menit setelah dilepas, kedua dilakukan 72-96 jam setelah dilepas
  - **Bila DKA, reaksi cenderung bertambah (crescendo),** bila DKI reaksi cenderung mereda (decrescendo).

Tata laksana

- Nonmedikamentosa
  1. Identifikasi dan penghindaran terhadap bahan alergen tersangka.
  2. Anjuran penggunaan alat pelindung diri (APD), misalnya sarung tangan, apron, sepatu bot.* Pada beberapa kondisi oklusif akibat penggunaan sarung tangan terlalu lama dapat memperberat gangguan sawar kulit.

Tata laksana

- Medikamentosa
  1. Sistemik: simtomatis, sesuai gejala dan sajian klinis Derajat sakit berat: dapat ditambah kortikosteroid oral setara dengan prednison 20 mg/hari dalam jangka pendek (3 hari)
  2. Topikal: Pelembab setelah bekerja. disarankan pelembab yang kaya kandungan lipid misalnya vaselin (petrolatum). Sesuai dengan gambaran klinis: Basah (madidans): beri kompres terbuka (2-3 lapis kain kasa) dengan larutan NaCl0,9%5.

     Kering: beri krim kortikosteroid potensi sedang sampai tinggi, misalnya mometason furoat,flutikason propionat, klobetasol butirat. Bila dermatitis berjalan kronis dapat diberikan klobetasol propionate interiten.

Panduan Praktik Klinis Bagi Dokter Di Fasilitas Pelayanan Kesehatan Tingkat Pertama tahun 2017

Jawaban lainnya...

B. Jika dengan patch test hasil decrescendo ➐ DKI
C. Jika dengan KOH ditemukan pseudohifa ➐ Kandidiasis
D. Jika dengan KOH ditemukan hifa panjang bersepta ➐ Dermatofitosis
E. Jika dengan KOH ditemukan hifa pendek dan spora bergerombol ➐ Pitiriasis versikolor

120. Seorang perempuan 31 tahun datang ke poli dengan keluhan muncul bercak putih seperti susu di daerah punggung tangannya sejak 3 bulan ini. Kadang terasa gatal. Diketahui ayahnya juga memiliki bercak seperti ini. Pada pemeriksaan status dermatologis tampak macula depigmentasi (putih seperti susu), berbatas tegas, tidak didapatkan skuama halus. **Jika dilakukan pemeriksaan penunjang dengan lampu wood akan memberikan gambaran?**

A. Kuning keemasan

B. Putih terang

C. Merah membara

D. Hijau

E. Biru

B. Putih terang

Keyword:

- bercak putih seperti susu di daerah punggung tangannya sejak 3 bulan ini
- ayahnya juga memiliki bercak seperti ini

Belajar Dokter

- macula depigmentasi (putih seperti susu), berbatas tegas, tidak didapatkan skuama halus

Pemeriksaan penunjang dengan lampu wood akan memberikan gambaran.....

Vitiligo

- Vitiligo merupakan penyakit depigmentasi didapat pada kulit, membran mukosa, dan rambut yang memiliki karakteristik lesi khas **berupa makula berwarna putih susu (depigmentasi) dengan batas jelas** dan bertambah besar secara progresif akibat hilangnya melanosit fungsional.
- **Timbul bercak putih seperti susu/kapur onset tidak sejak lahir**. Tidak ada gejala subjektif, **kadang sedikit terasa gatal**. Progresivitas lesi: dapat bertambah luas/menyebar, atau lambat/menetap, kadang timbul bercak sewarna putih padalesi tanpa diberikan pengobatan (repigmentasi spontan). **Bisa didapatkan riwayat vitiligo pada keluarga (10-20%).** Bisa didapatkan riwayat penyakit autoimun lain pada pasien atau keluarga (10-25%).

Menaldi SW, Sri Linuwih, dkk. 2016. *Ilmu Penyakit Kulit dan Kelamin*. Jakarta: Universitas Indonesia
PERDOSKI. 2017. *Panduan Praktek Klinis*. Jakarta: Ruko Grand Salemba

© FDI2021

Pemeriksaan penunjang dengan lampu wood akan memberikan **gambaran putih terang**

Jawaban lainnya…

A.Kuning keemasan ➋ pada pitiriasis versicolor

C. Merah membara ➋ pada eritrasma 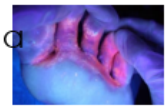

D. Hijau ➋ pada tinea 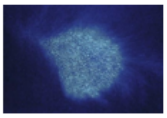

E. Biru ➋ pada luka dengan pseudomonas

Jadi, pemeriksaan penunjang dengan lampu wood akan memberikan gambaran……..

B. Putih terang

121. Seorang laki-laki usia 40 tahun datang ke Klinik dengan keluhan muncul lesi pada mulut yang membuat pasien merasa tidak nyaman. Pada pemeriksaan didapatkan adanya bercak garis-garis putih di bagian buccal dengan bentukan seperti anyaman, wickham striae (+). Pasien sehari-hari merokok 1 bungkus dan mengkonsumsi alkohol sejak muda. **Apakah diagnosis dari kasus diatas?**

A. Oral liken planus

B. Kandidiasis oral

C. Stomatitis apthosa

D. Oral hairy leukoplakia

E. Verrucous carcinoma

Belajar dokter

A. Oral liken planus

Seorang laki-laki usia 40 tahun datang ke Klinik dengan keluhan muncul lesi pada mulut yang membuat pasien merasa tidak nyaman. Pada pemeriksaan didapatkan adanya bercak garis-garis putih di bagian buccal dengan bentukan seperti anyaman, wickham striae (+). Pasien sehari-hari merokok 1 bungkus dan mengkonsumsi alkohol sejak muda. **Apakah diagnosis dari kasus diatas?**

Liken Planus

- Merupakan penyakit inflamasi kronik yang mengenai kulit, membran mukosa, kuku dan rambut, sering dijumpai dan terasa gatal.
- Menyerupai gambaran *scurvy* dengan garis halus dan kering, ditandai dengan papul datar yang gatal berbentuk polygonal dan berwarna eritematosa sampai violaseus.
- Papul datar dapat tersebar diskret atau berkelompok.

Etiologi

- Mekanisme imunologik.
- Imunitas seluler diduga berperan mencetuskan perluasan penyakit. (sel T CD4+ dan CD8+)
- Hubungan yang sudah banyak dilaporkan tetapi mekanismenya belum diketahui adalah hepatitis C, HSV tipe 2, sifilis, HIV, amubiasis dan infeksi vesika urinaria kronik.

Gambaran Klinis

- Gambaran papul polygonal, datar, eritematosa sampai violaseus dan kadang didapatkan umbilikasi disertai skuama lekat, tipis dan transparan.
- Gambaran ***Wickham striae*** berupa anyaman retikuler yang halus.
- Liken planus diawali dengan bentuk macula eritematosa, beberapa minggu kemudian berubah menjadi papul keunguan.
- Bentuk generalisata, erupsi sering menyebar 1-4 bulan dari awitan.
- Lesi inisial hampir selalu timbul ekstremitas terutama ekstermitas bawah.

Gambaran Klinis

- Lesi bilateral simetris pada ekstremitas, cenderung pada fleksor pergelangan tangan, lengan dan tungkai.
- Bisa pada paha, punggung bawah, badan, leher, mukosa mulut dan tungkai.
- Cenderung terasa gatal.
- Mukosa mulut cenderung asimptomatik kecuali timbul erosi/ ulkus akan sangat nyeri.
- Fenomena ***koebner*** ditemukan pada fase akut.
- Jika sembuh cenderung meninggalkan hiperpigmentasi.

Varian Klinis

- **Konfigurasi**
  - Anular
  - Linier
- **Morfologi**
  - Hipertrofik
  - Atrofik
  - Vesikobulosa
  - Erosif dan ulseratif
  - Folikular
  - Aktinik
  - Liken planus pigmentosa
  - Bentuk lain : perforasi, gutata, eksfoliatif, eksentematosa
- **Letak lesi**
  - Palmar dan plantar
  - Membran mukosa
  - Kuku
  - Skalp, fleksural

Histopatologi

- Dua gambaran utama liken planus adalah kerusakan basal epidermal keratinosit dan *likenoid interface lymphocytic reaction*.
- Pada epidermis, terdapat hyperkeratosis, hipergranulosis dengan batas tegas, dan elongasi rete ridges yang menyerupai gambaran gigi gergaji (*a saw-tooth pattern)*.
- Pada taut dermal-epidermal, ditemukan sel apoptosis yang multipel atau hialin koloid (badan Civatte), sedangkan pada dermal papilaris terdapat *eosinophilic colloid bodies,* dan gambaran *bandlike* dari infiltrasi limfosit.

Diagnosis

- Gambaran khas papul ditambah dengan pemeriksaan histopatologi dan immunofluoresens.
- Anular liken planus mirip dengan granuloma anulare, tetapi tidak ditemukan *Wickham striae*.

Tatalaksana

- Non medikamentosa
  - Menghindari obat yang dapat mencetuskan penyakit, mengurangi trauma pada kulit dan mukosa
- Medikamentosa
  - Tidak ada pengobatan berbasis bukti sehingga masih berdasarkan laporan serial kasus
  - Kortikosteroid : topical poten dengan atau tanpa oklusi, suntikan intralesi triamsinolon asetonid 5-10 mg/mL setiap minggu. Prednison 30- 80 mg/hari dan digunakan dalam 3-6 minggu tappering off.
  - Retinoid : Tretionin oral dosis 10-30 mg/ hari
  - Takrolimus : Efektif pada mukosa erosive
  - Pimekrolimus 1% : efektif pada oral liken planus
  - PUVA : Pada liken planus generalisata
  - Imunosupresan : Siklosporin rekalsitran 3-10 mg/kgBB/ hari.

Jawaban lainnya…

B. Kandidiasis oral : infeksi jamur candida albicans, pseudomembran putih coklat muda kelabu yang menutupi lidah, palatum molle, pipi bagian dalam. Bila terlepas, tampak daerah basah dan merah.
C. Stomatitis apthosa : sariawan
D. Oral hairy leukoplakia : plak putih pada lidah bagian lateral (patognomonik pada HIV), sukar diangkat, bila terlepas akan berdarah.
E. Verrucous carcinoma : plak tebal dan luas pada mukosa bukal

Jadi, diagnosis yang tepat pada kasus adalah…

A. Oral liken planus

122. Seorang anak laki-laki berusia 9 tahun datang ke Puskesmas dengan Ibunya dengan keluhan muncul kemerahan yang terasa gatal pada dada dan punggungnya. Gatal dirasakan bertambah terutama bila berkeringat.

Menurut Ibu, pasien sehari-hari sering berkeringat karena main bola dan jarang mengganti bajunya jika berkeringat. Pada pemeriksaan dermatologis tampak makula eritema dengan skuama halus, berbentuk seperti pulau-pulau dengan pinggir lebih eritema. **Apakah diagnosis yang tepat untuk pasien?**

A. Dermatitis numularis

B. Kandidiasis kutis

C. Tinea versikolor

D. Tinea corporis

E. Pitiriasis rosea

D. Tinea corporis

Seorang anak laki-laki berusia 9 tahun datang ke Puskesmas dengan Ibunya dengan keluhan muncul kemerahan yang terasa gatal pada dada dan punggungnya. Gatal dirasakan bertambah terutama bila berkeringat. Menurut Ibu, pasien sehari-hari sering berkeringat karena main bola dan jarang mengganti bajunya jika berkeringat. Pada pemeriksaan dermatologis tampak makula eritema dengan skuama halus, berbentuk seperti pulau-pulau dengan pinggir lebih eritema. **Apakah diagnosis yang tepat untuk pasien?**

Dermatofitosis

- Merupakan penyakit infeksi jamur superfisial yang disebabkan oleh jamur kelompok dermatofita (Trichophyton sp., Epidermophyton sp. dan Microsporum sp).
- Terminologi "tinea" atau ringworm secara tepat menggambarkan dermatomikosis, dan dibedakan berdasarkan lokasi anatomi infeksi.

Belajar Dokter

Dermatofitosis

- Klasifikasi menurut lokasi:

1. Tinea kapitis
2. Tinea fasialis
3. Tinea korporis (tinea sirsinata, tinea glabrosa)
4. Tinea kruris
5. Tinea pedis
6. Tinea manum
7. Tinea unguium
8. Tinea imbrikata

Diagnosis

- **Gambaran khas : Central healing (+), daerah tengah tenang, tepi lesi meninggi**

Pemeriksaan Penunjang

1. Pemeriksaan sediaan langsung kerokan kulit atau kuku menggunakan mikroskop dan KOH 20%: **tampak hifa panjang dan atau artrospora.** Pengambilan sampel terbaik di bagian tepi lesi.
2. Kultur terbaik dengan agar Sabouraud plus (Mycosel, Mycobiotic): pada suhu 28C selama 1-4 minggu (bila dihubungkan dengan pengobatan, kultur tidak harus selalu dikerjakan kecuali pada tinea unguium).
3. Lampu Wood hanya berfluoresensi pada tinea kapitis yang disebabkan oleh Microsposrum spp. (kecuali M.gypsium).

Terapi

- Topikal: Obat pilihan: golongan alilamin (krim terbinafin, butenafin) sekali sehari selama 1-2 minggu. Alternatif Golongan azol: misalnya, krim mikonazol, ketokonazol, klotrimazol 2 kali sehari selama 4-6 minggu.
- Sistemik: Diberikan bila lesi kronik, luas, atau sesuai indikasi. Obat pilihan: terbinafin oral 1x250 mg/hari (hingga klinis membaik dan hasil pemeriksaan laboratorium negatif) selama 2 minggu. Alternatif:
  - Itrakonazol 2x100 mg/hari selama 2 minggu
  - Griseofulvin oral 500 mg/hari atau 10-25 mg/kgBB/hari selama 2-4 minggu
  - Ketokonazol 200 mg/hari.

Jawaban lainnya...

A. Dermatitis numularis ➐ lesi berbentuk bulat/ koin

B. Kandidiasis kutis ➐ lesi satelit (+)

C. Tinea versicolor ➐ macula hipopigmentasi disertai skuama halus

E. Pitiriasis rosea ➐ herald patch (+)

Jadi, diagnosis yang tepat adalah.....

D. Tinea korporis

123. Seorang perempuan berusia 28 tahun datang ke Puskesmas dengan keluhan gatal pada rambut pubis sejak 5 hari yang lalu. Menurut pasien belakangan ini dicelana dalamnya terdapat bercak kehitaman pada pagi hari. Pada pemeriksaan fisik ditemukan bercak kebiruan (macula serulae) pada rambut pubis. Suami pasien juga mengalami keluhan yang sama sebelumnya. **Apakah terapi yang tepat untuk diberikan?**

A. Permetrin 1 %

B. Permetrin 5 %

C. Gameksan 5 %

D. Podofilotoksin 0,5%

E. Ketokonazol 2% cream

A. Permetrin 1%

Seorang perempuan berusia 28 tahun datang ke Puskesmas dengan keluhan gatal pada rambut pubis sejak 5 hari yang lalu. Menurut pasien belakangan ini dicelana dalamnya terdapat bercak kehitaman pada pagi hari. Pada pemeriksaan fisik ditemukan bercak kebiruan (macula serulae) pada rambut pubis. Suami pasien juga mengalami keluhan yang sama sebelumnya. **Apakah terapi yang tepat untuk diberikan?**

Pediculosis pubis

- Penyakit infeksi pada rambut di daerah pubis dan sekitarnya disebabkan oleh **phthirus pubis** atau parasite pediculus.
- Penyakit ini **menyerang orang dewasa** dan dapat digolongkan dalam penyakit akibat seksual dan menular secara langsung. Infeksi bisa terjadi pada anak-anak yangberasal dari orang tua dan terjadi di alis atau bulu mata
- Keluhan : gatal di pubis, dapat meluas ke abdomen dan dada. **Gejala patognomonik : black dot (bercak hitamtampak jelas pada celana dalam putih) pada waktu bangun tidur. Bercak hitam tersebut adalah krusta yang berasal dari darah.**

- Faktor risiko : aktif secara seksual, hygiene buruk, kontak langsung dengan penderita
- Pemeriksaan fisik : **macula serulae (bercak abu-abu atau biru) pada pubis dan kutu dapat dilihat dengan mata telanjang**, pembesaran KGB bisa terlihat atau tidak.

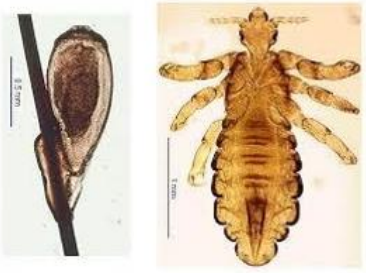

Pengobatan

Medikamentosa :

Permetrin 1% (lotio atau krim)

- Emulsi benzyl benzoat 25%
- Lotion malathion 0.5%
- Krim gameksan 1%

Non medikamentosa :

- Pakaian dicuci dengan air panas atau disetrika, untuk membunuh telur dan kutu.

Jawaban lainnya…

B. Permetrin 5 % ➐ terapi untuk scabies

C. Gameksan 5% ➐ dosis tidak tepat, seharusnya gameksan 1%

D. Podofilotoksin 0,5% ➐ terapi untuk kondiloma akuminata

E. Ketokonazol 2% crem ➐ terapi untuk jamur

Jadi, terapi yang paling tepat untuk pasien adalah……..

A. Permetrin 1%

124. Seorang anak laki-laki berusia 11 tahun datang ke poli bersama ibunya dengan keluhan gatal pada perut bagian bawah, siku, dan bokong sejak 1 minggu yang lalu, gatal terutama pada malam hari. Kakak dan adik kandung pasien juga menderita hal yang sama. **Terapi apa yang dapat diberikan untuk kasus?**

A. Permetrin 1% 1x malam hari diulang 1 minggu kemudian

B. Permetrin 5% 1x malam hari diulang 1 minggu kemudian

C. Permetrin 5% 1x malam selama 3 hari berturut-turut

D. Salep 2-4 1x malam hari diulang 1 minggu kemudian

E. Gameksan 1% 1x malam selama 3 hari berturut-turut

B. Permetrin 5% 1x malam hari diulang 1 minggu kemudian

Keyword:

- anak laki-laki berusia 11 tahun dengan keluhan gatal pada perut bagian bawah, siku, dan bokong sejak 1 minggu yang lalu
- Gatal terutama pada malam hari.
- Kakak dan adik kandung pasien juga menderita hal yang sama.

Terapi yang dapat diberikan adalah .....

Scabies

- Penyakit kulit yang disebabkan oleh **infestasi *Sarcoptes scabiei var. hominis***
- Daerah predileksi : **tempat dengan stratum korneum yang tipis sela jari tangan, pergelangan tangan bagian volar,siku bagian luar, lipat ketiak, areola mammae, umbilikus, bokong, genitalia eksterna, dan perut bagian bawah**. Pada bayi dapat mengenai wajah, skalp , telapak tangan dan telapak kaki.

Belajar Dokter

Diagnosis Klinis

- 4 tanda cardinal :

1. Gatal terutama pada malam hari
2. Penyakit menyerang manusia secara berkelompok
3. Adanya kunikulus/ terowongan pada tempat predileksi (lesi kulit berbentuk garis lurus atau berkelok, warna putih atau abu-abu dengan ujung papul atau vesikel. Apabila terjadi infeksi sekunder timbul pustul atau nodul.
4. Ditemukannya tungau dengan pemeriksaan mikroskopis

Diagnosis dapat ditegakkan dengan menemukan 2 dari 4 tanda kardinal

Penunjang

- Burrow ink test
- Uji tetrasiklin
- Dermoskopi

Diagnosis pasti apabila ditemukan tungau, larva, telur, atau kotorannya melalui pemeriksaan penunjang.

Penatalaksanaan

- Non medikamentosa : Menjaga higiene individu dan lingkungan, dekontaminasi pakaian dan alas tidur.
- Medikamentosa

1. Topikal :
   1. **Permethrin 5% 1x malam, diulang 1 minggu kemudian (KI bayi<2bulan)**
   2. Krim lindane/gameksan 1% 1x malam, cuci setelah 8-12 jam. (Tidak diulang, KI hamil, anak<6 tahun, Norwegian scabies, penderita kejang)
   3. Salep sulfur 4-20% (Salep 2-4) 1x malam, 3 hari berturut-turut
   4. Krim krotamiton 10%
   5. Emulsi bezil benzoat 20-25% 1x malam, 2 hari berturut-turut, diulangi 1 minggu kemudian
2. Sistemik : antihistamin oral, antibiotik bia ada infeksi sekunder.

Jawaban lainnya...

A. Permetrin 1% 1x malam hari diulang 1 minggu kemudian ❼ tidak tepat

C. Permetrin 5% 1x malam selama 3 hari berturut-turut ❼ tidak tepat

D. Salep 2-4 1x malam hari diulang 1 minggu kemudian ❼ tidak tepat

E. Gameksan 1% 1x malam selama 3 hari berturut-turut ❼ tidak tepat

Jadi, terapi yang dapat diberikan adalah.....

B. Permetrin 5% 1x malam hari diulang 1 minggu kemudian

125. Seorang pasien wanita yang sedang hamil anak keenam dianjurkan oleh dokter untuk segera dilakukan operasi caesar karena kondisi pasien yang mengalami eklampsia dan saat ini dalam kondisi tidak sadarkan diri. Pasien sudah mengalami 2x kejang dalam 15 menit terakhir. Akan tetapi, suami pasien berkeras untuk tidak mau dilakukan operasi caesar terhadap istrinya karena yakin istrinya bisa melahirkan secara normal walaupun telah berulang kali diberi penjelasan oleh dokter. **Apa yang sebaiknya dilakukan oleh dokter?**

A. Membiarkan pasien dengan resiko eklampsia yang terus bertambah dan mengancam nyawa bayi dalam kandungan

B. Langsung merujuk pasien ke rumah sakit lain

C. Meminta suami pasien untuk menandatangani refusal consent

D. Melakukan operasi caesar tanpa persetujuan suami pasien

E. Melaporkan suami pasien ke pimpinan rumah sakit

C. Meminta suami pasien untuk menandatangani refusal consent

Keyword:

- Pasien hamil anak keenam, menderita eklamsia, riwayat kejang 2x dalam 15 menit terakhir
- Dokter menganjurkan untuk segera dilakukan operasi caesar
- Suami pasien bersikeras tidak mau istrinya dioperasi karena yakin istrinya bisa melahirkan normal

Clue : Suami pasien bersikeras tidak mau istrinya dioperasi

CONSENT

- Expressed consent
  - Oral consent (Lisan)
  - Written consent (Tertulis)
- Implied consent
  - Hal yang sudah umum dilakukan
  - kode
- **Inform Refusal**
  - **Penolakan terhadap suatu tindakan/prosedur kedokteran**
- Persumed Consent
  - Dianggap setuju, dalam kasus emergency . Mis: pasien tidak sadar

Jawaban lainnya…

A. Membiarkan pasien dengan resiko eklampsia yang terus bertambah dan mengancam nyawa bayi dalam kandungan ❼ Tidak tepat, karena dokter berarti telah melakukan tindakan *Nonfeasance*

B. Langsung merujuk pasien ke rumah sakit lain ❼ Tidak tepat, karena pasien dalam kondisi tidak sadar/tidak stabil dan tidak ada indikasi untuk merujuk

D. Melakukan operasi caesar tanpa persetujuan suami pasien ❼ Tidak tepat, karena dokter tidak boleh melakukan prosedur/tindakan kedokteran tanpa persetujuan suami pasien

E. Melaporkan suami pasien ke pimpinan rumah sakit ❼ Tidak tepat, pimpinan rumah sakit tidak perlu terlibat, dokter penanggung jawab yang sebaiknya berkomunikasi dengan suami pasien

Jadi, Apa yang sebaiknya dilakukan oleh dokter?

C.Meminta suami pasien untuk menandatangani *refusal consent*

126. Wanita 27 tahun datang ke Dokter A dengan keluhan tidak dapat haid 3 bulan terakhir. Sudah punya 3 orang anak, yang bungsu berusia 7 bulan. Karena alasan ekonomi ingin menggugurkan kandungannya. Dokter A tidak sanggup, kemudian menganjurkan ke Dokter B. Pada Dokter B, tes hamil (+), diberi obat dan disarankan kontrol 5 hari kemudian.

Termasuk apakah tindakan Dokter B tersebut?

A. Melawan hukum

B. Melanggar hukum

C. Salah dan melanggar hukum

D. Salah tetapi tidak melanggar hukum

E. Sesuai kaidah hukum

C. Salah dan melanggar hukum

Wanita 27 tahun datang ke Dokter A dengan keluhan tidak dapat haid 3 bulan terakhir. Sudah punya 3 orang anak, yang bungsu berusia 7 bulan. Karena alasan ekonomi ingin menggugurkan kandungannya. Dokter A tidak sanggup, kemudian menganjurkan ke Dokter B. Pada Dokter B, tes hamil (+), diberi obat dan disarankan kontrol 5 hari kemudian.

Termasuk apakah tindakan Dokter B tersebut?

Belajar Dokter

belajar dokter

Medical Science Channel

Jawaban lainnya…

A. Melawan hukum ➐ Tidak tepat, karena jawaban masih belum lengkap

B. Melanggar hukum ➐ Tidak tepat, karena jawaban masih belum lengkap

D. Salah tetapi tidak melanggar hukum ➐ Tidak tepat, karena tindakan Dokter B merupakan tindakan pidana

E. Sesuai kaidah hukum ➐ Tidak tepat, karena tindakan Dokter B merupakan tindakan pidana

Cara Pengguguran

1. Bahan kimia & obat2an:

- Kina, Senyawa Ergot
- Minum obat jamu (peluntur kandungan)
- KMNO4, Salin jenuh, Urea

2. Mekanis :

- Olah raga fisik berlebihan
- Pemijatan rahim
- Memasukkan benda ke dalam rahim
- Penyedotan (*suction*)
- Pengerokan (*curettage*)
- Laminaria

Pemeriksaan Forensik untuk Pengguguran Kandungan

1. Pada ibu:

- Ada tanda-tanda kehamilan (pasti dan tidak pasti)
- Ada usaha penghentian kehamilan

2. Hasil usaha penghentian kehamilan:

dengan pemeriksaan :

- Uterus dipotong mendatar tiap 1 cm ➐ deteksi adanya luka/perdarahan
- Tes emboli pada vena cava inferior dan jantung
- Toksikologi terhadap cairan rongga panggul, darah dan lambing (jika pengguguran menggunakan obat-obatan)

Perbedaan Etika, Disiplin dan Hukum

Parameter	Etika	Disiplin	Hukum
Norma	Moral	Disiplin	Hukum
Sifat	Baik-buruk	Benar-salah	Benar-salah
Disusun Oleh	IDI	MKDKI di bawah KKI	Negara
Diatur Dalam	KODEKI	Aturan disiplin kedokteran	Undang-Undang
Sanksi	Moral, nasehat lisan/tulisan, penundaan kenaikan gaji/pangkat, penurunan gaji/pangkat setingkat lebih rendah	Teguran, surat peringatan tertulis, pencabutan STR atau SIP, kewajiban mengikuti pendidikan/pelatihan di institusi kppendidikan kedokteran	Pidana, perdata
Diperiksa Oleh	MKEK	MKDKI	Pengadilan

ika Kedokteran dan Hukum Kesehatan, 2002. Hanafiah, Jusuf dan Amri Amir, Edisi 4, Penerbit Buku Kedokteran EGC, Jakarta

KUHP yang Berlaku

KUHP Pasal 346	KUHP Pasal 347 Orang lain yang melakukan tanpa persetujuan ibu	KUHP Pasal 348 Orang lain yang melakukan dengan persetujuan ibu
Seorang wanita yang dengan sengaja menggugurkan atau mematikan kandungannya atau menyuruh orang lain untuk itu, diancam dengan pidana **penjara paling lama 4 tahun.**	**(1)** Barangsiapa dengan sengaja menggugurkan atau mematikan kandungan seorang wanita **tanpa persetujuan wanita itu**, diancam dengan pidana **penjara paling lama 12 tahun.** **(2)** Bila perbuatan itu mengakibatkan wanita itu **meninggal**, ia diancam dengan pidana **penjara paling lama 15 tahun.**	**(1)** Barangsiapa dengan sengaja menggugurkan atau mematikan kandungan seorang wanita **dengan persetujuan wanita itu**, diancam dengan pidana **penjara paling lama 5 tahun 6 bulan.** **(2)** Bila perbuatan itu mengakibatkan wanita itu **meninggal**, ia diancam dengan pidana **penjara paling lama 7 tahun.**

127. Laki-laki, 35 tahun datang dengan keluhan batuk 3 bulan. Dari hasil pemeriksaan diperoleh BTA (+) dan HIV (+). Pasien meminta dokter untuk merahasiakan kepada istri pasien.

Tindakan yang tepat yang dilakukan dokter adalah?

A. Dokter menerima permintaan pasien

B. Dokter menceritakan kepada teman sejawatnya

C. Dokter diam saja

D. Dokter menolak dengan keras agar pasien mau menceritakan penyakitnya kepada istrinya

E. Dokter menyarakan kepada pasien untuk menceritakan kepada istrinya tentang penyakit yang dideritakany

E. Dokter menyarakan kepada pasien untuk menceritakan kepada istrinya tentang penyakit yang dideritakanya

Laki-laki, 35 tahun datang dengan keluhan batuk 3 bulan. Dari hasil pemeriksaan diperoleh BTA (+) dan HIV (+). Pasien meminta dokter untuk merahasiakan kepada istri pasien.

Tindakan yang tepat yang dilakukan dokter adalah?

Belajar Dokter

Jawaban lainnya…

A. Dokter menerima permintaan pasien ❼Tidak tepat, karena pasangan pasien harus mengetahui juga kondisi pasien karena yang terkait kesehatannya sendiri

B. Dokter menceritakan kepada teman sejawatnya ❼ Tidak tepat, karena dokter harus menyimpan rahasia tentang kondisi pasien kepada siapapun

C. Dokter diam saja ❼ Tidak tepat, karena dokter harus dapat berkomunikasi dengan baik dan menjelaskan sesuatu

D. Dokter menolak dengan keras agar pasien mau menceritakan penyakitnya kepada istrinya ❼ Tidak tepat, karena walaupun dokter harus merahasiakan kondisi pasiennya kepadasiapapun, namun tidak seharusnya dokter bersikap keras

Kewajiban Tenaga Kesehatan Berdasar KODEKI 2012

KEWAJIBAN DOKTER TERHADAP PASIEN

Pasal 14

Seorang dokter wajib bersikap tulus ikhlas dan mempergunakan seluruh keilmuan dan ketrampilannya untuk kepentingan pasien, yang ketika ia tidak mampu melakukan suatu pemeriksaan atau pengobatan, atas persetujuan pasien/ keluarganya, ia wajib merujuk pasien kepada dokter yang mempunyai keahlian untuk itu.

Pasal 15

Setiap dokter wajib memberikan kesempatan pasiennya agar senantiasa dapat berinteraksi dengan keluarga dan penasihatnya, termasuk dalam beribadat dan atau penyelesaian masalah pribadi lainnya.

Pasal 16

Setiap dokter wajib merahasiakan segala sesuatu yang diketahuinya tentang seorang pasien, bahkan juga setelah pasien itu meninggal dunia.

Pasal 17

Setiap dokter wajib melakukan pertolongan darurat sebagai suatu wujud tugas perikemanusiaan, kecuali bila ia yakin ada orang lain bersedia dan mampu memberikannya.

Paragraf 4

Rahasia Kedokteran

Pasal 48

(1) Setiap dokter atau dokter gigi dalam melaksanakan praktik kedokteran wajib menyimpan rahasia kedokteran.

(2) Rahasia kedokteran dapat dibuka hanya untuk kepentingan kesehatan pasien, memenuhi permintaan aparatur penegak hukum dalam rangka penegakan hukum, permintaan pasien sendiri, atau berdasarkan ketentuan perundang-undangan.

Kewajiban Tenaga Kesehatan Berdasar PP No 10 Tahun 1966 Tentang Wajib Simpan Rahasia Kedokteran

Pasal 1.

Yang dimaksud dengan rahasia kedokteran ialah segala sesuatu yang diketahui oleh orang-orang tersebut dalam pasal 3 pada waktu atau selama melakukan pekerjaannya dalam lapangan kedokteran.

Pasal 3.

Yang diwajibkan menyimpan rahasia yang dimaksud dalam pasal 1 ialah:

a.tenaga kesehatan menurut pasal 2 Undang-undang tentang Tenaga Kesehatan (Lembaran Negara tahun 1963 No. 79).
b.mahasiswa kedokteran, murid yang bertugas dalam lapangan pemeriksaan, pengobatan dan/atau perawatan, dan orang lain yang ditetapkan oleh Menteri Kesehatan.

128. Salah satu keluarga dari pasien yang dirawat di RS dalam keadaan koma mengatakan kepada dokter untuk melakukan euthanasia dengan alasan sudah tidak mampu menanggung biaya perawatan dirumah sakit. **Apakah yang dimaksud dengan euthanasia pada kasus diatas?**

A. sengaja memberikan obat untuk menghilangkan kesadaran pasien

B. sengaja tidak melakukan sesuatu untuk memperpendek hidup seorang pasien

C. sengaja melakukan sesuatu untuk memperpendek hidup

D. tidak sengaja melakukan sesuatu untuk memperpendek hidup

E. tidak sengaja memberikan obat yang salah pada pasien

C. Sengaja melakukan sesuatu untuk memperpendek hidup

Salah satu keluarga dari pasien yang dirawat di RS dalam keadaan koma mengatakan kepada dokter untuk melakukan euthanasia dengan alasan

Belajar Dokter

sudah tidak mampu menanggung biaya perawatan dirumah sakit. **Apakah yang dimaksud dengan euthanasia pada kasus diatas?**

Definisi Euthanasia

Euthanasia = dengan **sengaja tidak melakukan** sesuatu**untuk memperpanjang** hidup seorang pasien **atau** sengaja **melakukan sesuatu untuk memperpendek** hidup atau mengakhiri hidup seorang pasien, dan ini dilakukan untuk kepentingan pasien sendiri

Konsep Tentang Kematian

- Sesuai dengan makin meningkatnya kesadaran akan hak untuk menentukan nasib sendiri (***self determination***), di banyak negara mulai timbul gerakan dan penghargaan atas hak seseorang untuk **mengakhiri hidup**
- Manusia sebagai makhluk sosial, yaitu individu yang mempunyai kepribadian, menyadari kehidupannya, menentukan sikap, dan mengambil keputusan, kemampuan untuk melakukan interaksi sosial tersebut makin banyak digunakan. Dimana pusat pengendali semua ini terletak di dalam batang otak. Oleh karena itu jika **batang otak telah mati** (*brain stem death*) =diyakini bahwa **manusia** itu secara **fisik** dan **sosial telah mati.**
- Dalam keadaan demikian kalangan medis sering menempuh pilihan tidak meneruskan resusitasi (DNR, *Do Not Resuscitation*).

Etika Kedokteran dan Hukum Kesehatan, 2002, Hanafiah, Jusuf dan Amri Amir, Edisi 4, Penerbit Buku Kedokteran EGC, Jakarta © FDI2021

Euthanasia dalam Prinsip Bioetik ...(1)

- Apapun alasan untuk eutanasia ❼ pasti memerlukan jawaban yang tidak mudah, apalagi bagi setiap orang yang memiliki agama tertentu dan meyakini keajaiban Tuhan. Namun secara manusiawi, setiap orang pasti dihadapkan pada pilihan-pilihan yang dianggap terbaik bagi semua

Euthanasia dalam Prinsip Bioetik ...(2)

- Euthanasia dalam pandangan etika tetaplah bukan hal yang ber-etika, namun dengan berbagai pandangan maka perlu juga untuk mempertimbangkan hak otonomi pasien
- Prinsip **otonomi (*self determination*)**, yaitu prinsip moral yang menghormati hak-hak pasien. Prinsip moral inilah yang kemudian melahirkan doktrin *informed consent*. Dalam hal ini, seorang dokter wajib menghormati martabat dan hak manusia

Euthanasia dan Hukum ...(1)

KUHP Pasal 338	KUHP Pasal 340	KUHP Pasal 344
Barang siapa dengan sengaja menghilangkan jiwa orang lain, dihukum karena makar mati, dengan penjara selama-lamanya 15 tahun	Barang siapa dengan sengaja dan direncanakan lebih dahulu menghilangkan jiwa orang lain, dihukum, karena pembunuhan direncanakan (*moord*), dengan hukuman mati atau penjara selama-lamanya seumur hidup atau penjara sementara selama-lamanya 20 tahun	Barang siapa menghilangkan jiwa orang lain atas permintaan orang itu sendiri, yang disebutnya dengan nyata dan dengan sungguh-sungguh, dihukum penjara selama-lamanya 12 tahun

Euthanasia dan Hukum ...(2)

KUHP Pasal 345	KUHP Pasal 359
Barang siapa dengan sengaja menghasut orang lain untuk membunuh diri, menolongnya dalam perbuatan itu, atau memberikan dayatpaya itu jadi bunuh diri, dihukum penjara selama-lamanya empat tahun.	Barang siapa karena salahnya menyebabkan matinya orang dihukum penjara selamalamanya lima tahun atau kurungan selamalamanya safu tahun

Pasal-pasal ini mengingatkan dokter untuk jangankan melakukan euthanasia, menolong atau memberi harapan ke arah perbuatan itu sajapun sudah mendapat ancaman pidana

Euthanasia

suatu tindakan mengakhiri dengan sengaja kehidupan mahluk (orang ataupun hewan) yang sakit berat atau luka parah dengan kematian yang tenang dan mudah atas dasar perikemanusiaan

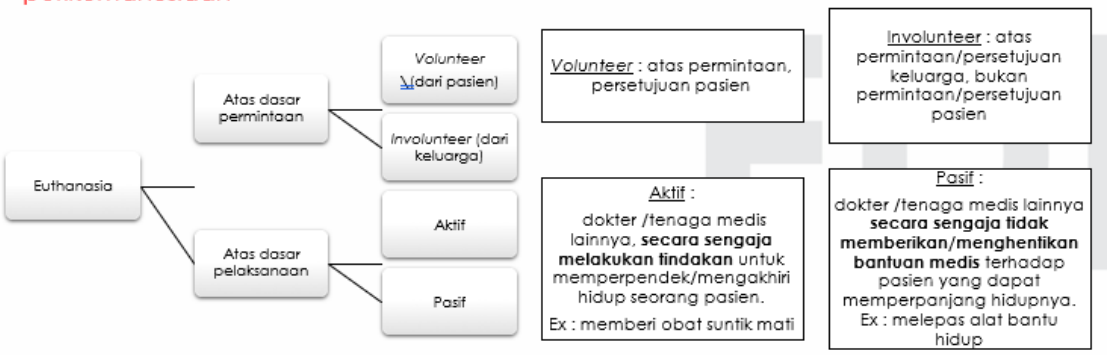

Etika Kedokteran dan Hukum Kesehatan, 2002, Hanafiah, Jusuf dan Amri Amir, Edisi 4, Penerbit Buku Kedokteran EGC, Jakarta

- **Euthanasia aktif langsung = tindakan medik terarah yang diperhitungkan akan mengakhiri hidup pasien/** memperpendek hidup pasien. Disebut juga ***killing mercy***

- **Euthanasia aktif tidak langsung** = tindakan medik untuk **meringankan penderitaan pasien**, namun **mengetahui resiko** tersebut **akan memperpendek/mengakhiri hidup** pasien

Jawaban lainnya…

A. sengaja memberikan obat untuk menghilangkan kesadaran pasien ❼ tindakan anestesi
B. sengaja tidak melakukan sesuatu untuk memperpendek hidup seorang pasien ❼ yang tepat adalah 'memperpanjang'
D. tidak sengaja melakukan sesuatu untuk memperpendek hidup ❼ yang tepat adalah 'sengaja melakukan sesuatu'
E. tidak sengaja memberikan obat yang salah pada pasien ❼ termasuk dalam insiden keselamatan pasien

129. Ny. Y, meninggal ketika melahirkan anak keduanya dengan cara persalinan normal, diketahui penyebabnya adalah emboli air ketuban. **Kejadian tersebut termasuk?**

A. Unforseeable risk

B. Near miss

C. Acceptable risk

D. Malpractice

E. Nonfeasance

A. Unforseeable risk

Keyword:

- Ny. Y, meninggal Ketika melahirkan anak keduanya dengan cara persalinan normal
- diketahui penyebabnya adalah emboli air ketuban

Kejadian tersebut termasuk?

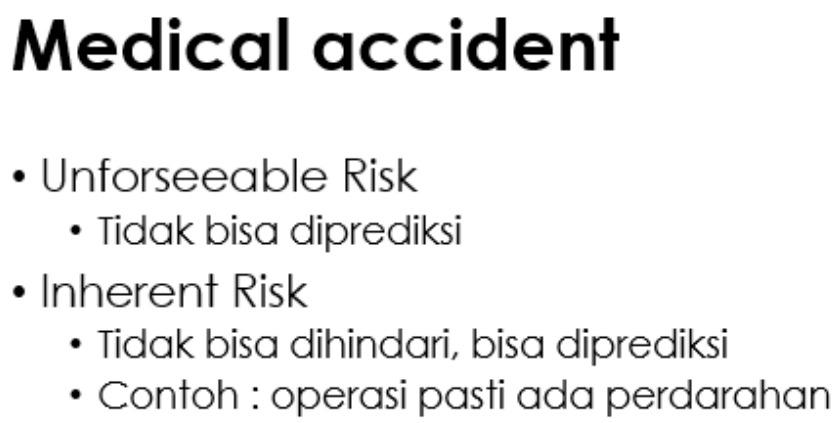

belajar Dokter

Jawaban lainnya...

B. Near miss : kejadian nyaris cedera
C. Acceptable risk : resiko yang bisa diterima
D. Malpractice : malpraktik (umum)
E. Nonfeasance : tidak melakukan tindakan yang seharusnya dilakukan

Jadi, Kejadian tersebut termasuk?

A. Unforseeable risk

130. Seorang anak 5 tahun datang ke IGD dibawa ibunya karena kejang berulang sebanyak 3 kali sejak pagi ini. Anak tidak sadar antar episode kejang. Kejang kelojotan seluruh tubuh dan terjadi selama 3 menit. Ibu mengatakan 10 hari yang lalu, sekeluarga baru pulang paska berpergian liburan ke Bali dan tinggal di penginapan dekat peternakan babi. Ibu jua mengatakan di penginapan cukup banyak nyamuk dan anak tidak memakai kelambu saat tidur. Sebelumnya anak mengalami demam tinggi dan mencret tanpa lendir dan darah dalam 3 hari terakhir, serta berobat ke puskesmas tidak membaik dengan pemberian paracetamol serta obat diare. Anak putus melakukan imunisasi di usia 4 bulan. Hasil pemeriksaan fisik : GCS somnolen, TD 90/70, nadi 120x/menit, RR 35x/menit, suhu 38,9OC, rangsang meningeal (+), refleks patologis (+). Hasil laboratorium didapatkan anemia ringan, leukositosis dan trombositopenia. Pencegahan penyakit yang dapat dilakukan pada pasien sesuai kasus di atas adalah..

A. Imunisasi Japanese Encephalitis
B. Imunisasi PCV
C. Imunisasi DPT
D. Imunisasi Polio

Belajar Dokter

E. Imunisasi Dengue

A. Imunisasi Japanese Encephalitis

Seorang anak 5 tahun datang ke IGD dibawa ibunya karena kejang berulang sebanyak 3 kali sejak pagi ini. Anak tidak sadar antar episode kejang. Kejang kelojotan seluruh tubuh dan terjadi selama 3 menit. Ibu mengatakan 10 hari yang lalu, sekeluarga baru pulang paska berpergian liburan ke Bali dan tinggal di penginapan dekat peternakan babi. Ibu juga mengatakan di penginapan cukup banyak nyamuk dan anak tidak memakai kelambu saat tidur. Sebelumnya anak mengalami demam tinggi dan mencret tanpa lendir dan darah dalam 3 hari terakhir, serta berobat ke puskesmas tidak membaik dengan pemberian paracetamol serta obat diare. Anak putus melakukan imunisasi di usia 4 bulan. Hasil pemeriksaan fisik : GCS somnolen, TD 90/70, nadi 120x/menit, RR 35x/menit, suhu 38,9^{o}C, rangsang meningeal (+), refleks patologis (+). Hasil laboratorium didapatkan anemia ringan, leukositosis dan trombositopenia. **Pencegahan penyakit yang dapat dilakukan pada pasien sesuai kasus di atas adalah..**

Japanese ensefalitis

Manifestasi klinis :

- Sebagian besar orang yang terinfeksi virus JE **tidak bergejala atau gejala tidak spesifik menyerupai flu**.
- Tanda dan gejala penyakit **radang otak biasanya muncul antara 4-14 hari setelah gigitan nyamuk** (masa inkubasi) dengan gejala utama berupa:
  - **demam tinggi yang mendadak**,
  - **perubahan status mental**,
  - **gejala gastrointestinal**,
  - **sakit kepala**, disertai perubahan gradual gangguan bicara dan berjalan.
  - Pada anak, gejala awal biasanya berupa **demam, anak tampak rewel, muntah, diare, dan kejang**.

Angka **kematian lebih tinggi pada anak, terutama usia <10 tahun.**
Bila bertahan hidup, biasanya penderita mengalami gejala sisa (sekuele) :

- gangguan sistem motorik (kelumpuhan)
- gangguan perilaku (agresif, emosi tak terkontrol, gangguan perhatian, depresi);
- gangguan intelektual (retardasi);
- gangguan fungsi saraf lain (gangguan memori, epilepsi, kebutaan).

Japanese Encephalitis



Hingga saat ini masih belum ditemukan obat untuk mengatasi infeksi Japanese Encephalitis, tetapi dapat dicegah dengan vaksin.

- Diberikan **mulai usia 9 bulan** di daerah endemis atau yang akan berpergian ke daerah endemis.
- Untuk perlindungan jangka panjang dapat diberikan **booster 1-2 tahun kemudian**.
- Vaksin JE direkomendasikan untuk wisatawan yang akan **tinggal selama lebih dari 1 bulan di daerah endemis**.

Jawaban lainnya…

a. Imunisasi Japanese Encephalitis

b. Imunisasi PCV ❼ kurang tepat, untuk pencegahan infeksi akibat pneumococcus, seperti meningitis atau pneumonia, kondisi klinis pasien menggambarkan ensefalitis dengan faktor risiko gigitan nyamuk, tinggal di daerah endemis JE dan dekat peternakan babi

c. Imunisasi DPT ❼ kurang tepat, untuk pencegahan difteri, pertussis, dan tetanus, gambaran kejang bukan gambaran klinis tetanus, trismus (-), opistotonus (-)

d. Imunisasi Polio ❼ kurang tepat, untuk pencegahan infeksi polio virus dengan klinis acute flaccid paralysis bilateral

e. Imunisasi Dengue ❼ kurang tepat, untuk pencegahan infeksi Dengue virus

131. Anak laki-laki usia 5 tahun dibawa ke IGD dengan keluhan diare berlendir >10 kali per hari sejak 2 hari yang lalu. Keluhan disertai demam, mual, muntah, perut kembung dan nyeri perut. Ibu menyatakan bahwa pasien malas minum sejak pagi tadi. Pemeriksaan TTV menunjukkan HR 115x/menit, RR 33x/menit, suhu 37°C, dan BP 100/70. Pada pemeriksaan fisik didapatkan status gizi baik dengan BB 20kg, tampak lemah, mata cekung, mulut kering, dan tugor kulit kembali sangat lambat. Pemeriksaan abdomen didapatkan bising usus meningkat. Apakah tatalaksana awal yang tepat pada kasus di atas?

A. Rehidrasi IV NaCl 0,9% 600ml selama 1 jam pada pemberian pertama.

B. Rehidrasi IV NaCl 0,9% 600ml selama 30 menit pada pemberian pertama.

C. Rehidrasi dengan Oralit 1500 ml selama 3 jam pertama

D. Rehidrasi dengan Oralit 750 ml selama 3 jam pertama

E. Antiperistaltik oral

B. Rehidrasi IV NaCl 0,9% 600ml selama 30 menit pada pemberian pertama.

Anak laki-laki usia 5 tahun dibawa ke IGD dengan keluhan diare berlendir >10 kali per hari sejak 2 hari yang lalu. Keluhan disertai demam, mual, muntah, perut kembung dan nyeri perut. Ibu menyatakan bahwa pasien malas minum sejak pagi tadi. Pemeriksaan TTV menunjukkan HR 115x/menit, RR 33x/menit, suhu 37°C, dan BP 100/70. Pada pemeriksaan fisik didapatkan status gizi baik dengan BB 20kg, tampak lemah, mata cekung, mulut kering, dan tugor kulit kembali sangat lambat. Pemeriksaan abdomen didapatkan bising usus meningkat. **Apakah tatalaksana awal yang tepat pada kasus di atas?**

Belajar Dokter

Diare Akut

- BAB **> 3x/hari** dengan konsistensi **CAIR** berlangsung **<14 hari** (umumnya 1 minggu)
- Kandungan air pada feses > volume normal
  - Bayi :10g/kgbb/hari
  - Anak/remaja : 200g/hari
- Mekanisme : **adanya gangguan absorbsi (osmotik) dan atau sekresi**
- Penyebab :
  - **Bakteri** : *Escherichia coli, Salmonella non typhoid, Vibrio cholera*
  - **Virus** : *Rotavirus, Enteric adenovirus*
  - **Parasit** : *Balantidium coli, Entamoeba hystolitica, Giardia lamblia. Strongyloides stercoralis, Trichuris trichiura*

BRISTOL STOOL CHART		
Type 1	Separate hard lumps	SEVERE CONSTIPATION
Type 2	Lumpy and sausage like	MILD CONSTIPATION
Type 3	A sausage shape with cracks in the surface	NORMAL
Type 4	Like a smooth, soft sausage or snake	NORMAL
Type 5	Soft blobs with clear-cut edges	LACKING FIBRE
Type 6	Mushy consistency with ragged edges	MILD DIARRHEA
Type 7	Liquid consistency with no solid pieces	SEVERE DIARRHEA

Derajat Dehidrasi

Tabel 17. Klasifikasi tingkat dehidrasi anak dengan Diare

KLASIFIKASI	TANDA-TANDA ATAU GEJALA	PENGOBATAN
Dehidrasi Berat Kehilangan cairan <5% BB	Terdapat **dua** atau lebih dari tanda di bawah ini: ■ Letargis/tidak sadar ■ Mata cekung ■ Tidak bisa minum atau malas minum ■ Cubitan kulit perut kembali sangat lambat (≥ 2 detik)	► Beri cairan untuk diare dengan dehidrasi berat (lihat Rencana Terapi C untuk diare, di rumah sakit, halaman 137)
Dehidrasi Ringan/Sedang Kehilangan cairan 5-10% BB	Terdapat **dua** atau lebih tanda di bawah ini: ■ Rewel, gelisah ■ Mata cekung ■ Minum dengan lahap, haus ■ Cubitan kulit kembali lambat	► Beri anak cairan dan makanan untuk dehidrasi ringan (lihat Rencana Terapi B, halaman 141) ► Setelah rehidrasi, nasihati ibu untuk penanganan di rumah dan kapan kembali segera (lihat halaman 144) ► Kunjungan ulang dalam waktu 5 hari jika tidak membaik
Tanpa Dehidrasi Kehilangan cairan >10% BB	Tidak terdapat cukup tanda untuk diklasifikasikan sebagai dehidrasi ringan atau berat	► Beri cairan dan makanan untuk menangani diare di rumah (lihat Rencana Terapi A, halaman 145) ► Nasihati ibu kapan kembali segera ► Kunjungan ulang dalam waktu 5 hari jika tidak membaik

Simptom	Minimal atau tanpa dehidrasi kehilangan BB < 3%	Dehidrasi Ringan - Sedang, Kehilangan BB 3 % - 9 %	Dehidrasi Berat Kehilangan BB > 9%
Kesadaran	Baik	Normal, lelah, gelisah, irritable	Apathis, letargi, tidak sadar
Denyut jantung	Normal	Normal - meningkat	Takikardi, bradikardia pada kasus berat
Kualitas nadi	Normal	Normal - melemah	Lemah, kecil, tidak teraba
Pernapasan	Normal	Normal - cepat	Dalam
Mata	Normal	Sedikit cowong	Sangat cowong
Air mata	Ada	Berkurang	Tidak ada
Mulut dan lidah	Basah	Kering	Sangat kering
Cubitan kulit	Segera kembali	Kembali < 2 detik	Kembali > 2 detik
Capillary refill	Normal	Memanjang	Memanjang, minimal
Extremitas	Hangat	Dingin	Dingin, *mottled*, sianotik
Kencing	Normal	Berkurang	Minimal

Tatalaksana

Diare tanpa dehidrasi

BAGAN 16: Rencana Terapi A: Penanganan Diare di Rumah

JELASKAN KEPADA IBU TENTANG 4 ATURAN PERAWATAN DI RUMAH:
BERI CAIRAN TAMBAHAN, BERI TABLET ZINC, LANJUTKAN PEMBERIAN MAKAN, KAPAN HARUS KEMBALI

1. BERI CAIRAN TAMBAHAN (sebanyak anak mau)

► **JELASKAN KEPADA IBU:**
- Pada bayi muda, pemberian ASI merupakan pemberian cairan tambahan yang utama. Beri ASI lebih sering dan lebih lama pada setiap kali pemberian.
- Jika anak memperoleh ASI eksklusif, beri oralit atau air matang sebagai tambahan.
- Jika anak tidak memperoleh ASI eksklusif, beri 1 atau lebih cairan berikut ini: oralit, cairan makanan (kuah sayur, air tajin) atau air matang.

Anak harus diberi larutan oralit di rumah jika:
- Anak telah diobati dengan Rencana Terapi B atau C dalam kunjungan ini.
- Anak tidak dapat kembali ke klinik jika diarenya bertambah parah.

► **AJARI IBU CARA MENCAMPUR DAN MEMBERIKAN ORALIT.**
BERI IBU 6 BUNGKUS ORALIT (200 ml) UNTUK DIGUNAKAN DI RUMAH.

► **TUNJUKKAN KEPADA IBU BERAPA BANYAK CAIRAN TERMASUK ORALIT YANG HARUS DIBERIKAN SEBAGAI TAMBAHAN BAGI KEBUTUHAN CAIRANNYA SEHARI-HARI :**

< 2 tahun 50 sampai 100 ml setiap kali BAB
≥ 2 tahun 100 sampai 200 ml setiap kali BAB

Katakan kepada ibu:
- Agar meminumkan sedikit-sedikit tetapi sering dari mangkuk/cangkir/gelas.
- Jika anak muntah, tunggu 10 menit. Kemudian lanjutkan lagi dengan lebih lambat.
- Lanjutkan pemberian cairan tambahan sampai diare berhenti.

2. BERI TABLET ZINC
- Pada anak berumur 2 bulan ke atas, beri tablet Zinc selama 10 hari dengan dosis:
  - Umur < 6 bulan: ½ tablet (10 mg) per hari
  - Umur > 6 bulan: 1 tablet (20 mg) per hari

3. LANJUTKAN PEMBERIAN MAKAN/ASI

4. KAPAN HARUS KEMBALI

Tatalaksana

Diare dehidrasi tidak berat

BAGAN 15: Rencana Terapi B
Penanganan Dehidrasi Sedang/Ringan dengan Oralit.

Beri oralit di klinik sesuai yang dianjurkan selama periode 3 jam.

► Tentukan jumlah Oralit untuk 3 jam pertama

UMUR	Sampai 4 bulan	4 – 12 bulan	12 – 24 bulan	2 – 5 tahun
Berat Badan	< 6 kg	6 – 10 kg	10 – 12 kg	12 – 19 kg
Jumlah Cairan	200 - 400	400 – 700	700 - 900	900 - 1400

Jumlah oralit yang diperlukan = 75 ml/kg berat badan.

- Jika anak menginginkan oralit lebih banyak dari pedoman di atas, berikan sesuai kehilangan cairan yang sedang berlangsung.
- Untuk anak berumur kurang dari 6 bulan yang tidak menyusu, beri juga 100 - 200 ml air matang selama periode ini.
- Mulailah memberi makan segera setelah anak ingin makan.
- Lanjutkan pemberian ASI.

► **Tunjukkan kepada ibu cara memberikan larutan Oralit.**

- Minumkan sedikit-sedikit tetapi sering dari cangkir/mangkok/gelas.
- Jika anak muntah, tunggu 10 menit. Kemudian lanjutkan lagi dengan lebih lambat.
- Lanjutkan ASI selama anak mau.

► **Berikan tablet Zinc selama 10 hari.**

■ **Setelah 3 jam:**

- Ulangi penilaian dan klasifikasikan kembali derajat dehidrasinya.
- Pilih rencana terapi yang sesuai untuk melanjutkan pengobatan.

► **Jika ibu memaksa pulang sebelum pengobatan selesai:**

- Tunjukkan cara menyiapkan larutan oralit di rumah.
- Tunjukkan berapa banyak larutan oralit yang harus diberikan di rumah untuk menyelesaikan 3 jam pengobatan.
- Beri bungkus oralit yang cukup untuk rehidrasi dengan menambahkan 6 bungkus lagi sesuai yang dianjurkan dalam Rencana Terapi A.
- Jelaskan 4 aturan perawatan di rumah:

1. **BERI CAIRAN TAMBAHAN**
2. **LANJUTKAN PEMBERIAN MAKAN**
3. **BERI TABLET ZINC SELAMA 10 hari**
4. **KAPAN HARUS KEMBALI**

} **Lihat Rencana Terapi A: Mengenai jumlah cairan dan lihat Bagan *KARTU NASIHAT IBU***

Sumber : WHO Buku saku Pelayanan Kesehatan Anak di Rumah Sakit, 2009

Tatalaksana

Diare dehidrasi berat

BAGAN 14 : RENCANA TERAPI C
PENANGANAN DEHIDRASI BERAT DENGAN CEPAT
IKUTI TANDA PANAH: JIKA JAWABAN YA* LANJUTKAN KE KANAN, JIKA JAWABAN "TIDAK", LANJUTKAN KE BAWAH

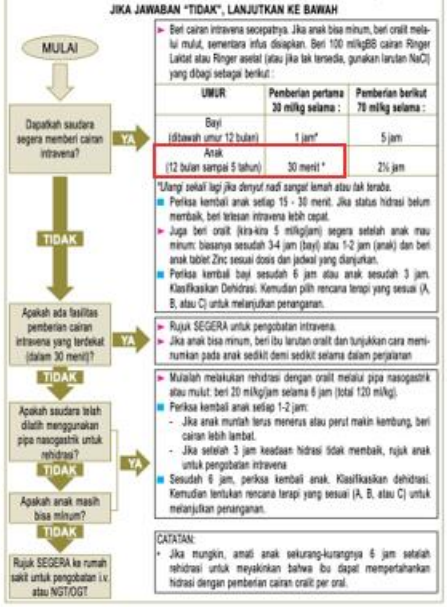

► Beri cairan intravena secepatnya. Jika anak bisa minum, beri oralit melalui mulut, sementara infus disiapkan. Beri 100 ml/kgBB cairan Ringer Laktat atau Ringer asetat (atau jika tak tersedia, gunakan larutan NaCl) yang dibagi sebagai berikut :

UMUR	Pemberian pertama 30 ml/kg selama :	Pemberian berikut 70 ml/kg selama :
Bayi (dibawah umur 12 bulan)	1 jam*	5 jam
Anak (12 bulan sampai 5 tahun)	30 menit *	2½ jam

**Ulangi sekali lagi jika denyut nadi sangat lemah atau tak teraba.*

■ Periksa kembali anak setiap 15 - 30 menit. Jika status hidrasi belum membaik, beri tetesan intravena lebih cepat.

► Juga beri oralit (kira-kira 5 ml/kg/jam) segera setelah anak mau minum: biasanya sesudah 3-4 jam (bayi) atau 1-2 jam (anak) dan beri anak tablet Zinc sesuai dosis dan jadwal yang dianjurkan.

■ Periksa kembali bayi sesudah 6 jam atau anak sesudah 3 jam. Klasifikasikan Dehidrasi. Kemudian pilih rencana terapi yang sesuai (A, B, atau C) untuk melanjutkan penanganan.

► Rujuk SEGERA untuk pengobatan intravena.

► Jika anak bisa minum, beri ibu larutan oralit dan tunjukkan cara meminumkan pada anak sedikit demi sedikit selama dalam perjalanan

► Mulailah melakukan rehidrasi dengan oralit melalui pipa nasogastrik atau mulut: beri 20 ml/kg/jam selama 6 jam (total 120 ml/kg).

■ Periksa kembali anak setiap 1-2 jam:

- Jika anak muntah terus menerus atau perut makin kembung, beri cairan lebih lambat.
- Jika setelah 3 jam keadaan hidrasi tidak membaik, rujuk anak untuk pengobatan intravena

■ Sesudah 6 jam, periksa kembali anak. Klasifikasikan dehidrasi. Kemudian tentukan rencana terapi yang sesuai (A, B, atau C) untuk melanjutkan penanganan.

CATATAN:

- Jika mungkin, amati anak sekurang-kurangnya 6 jam setelah rehidrasi untuk meyakinkan bahwa ibu dapat mempertahankan hidrasi dengan pemberian cairan oralit per oral.

Sumber : WHO Buku saku Pelayanan Kesehatan Anak di Rumah Sakit, 2009

Tatalaksana

Syok hipovolemik

BAGAN 2. Triase untuk semua anak sakit

TANDA KEGAWATDARURATAN

Bila terdapat tanda kegawatdaruratan berikan tindakan segera, panggil bantuan, ambil darah untuk pemeriksaan laboratorium kegawatdaruratan (hemoglobin, leukosit, hematokrit, hitung jenis, gula darah, malaria untuk daerah endemis).

PENILAIAN		TINDAKAN
		Jangan menggerakkan leher bila ada dugaan trauma leher dan tulang belakang
Dehydration (severe) [Dehidrasi berat] (khusus untuk anak dengan diare) Diare + 2 dari tanda klinis di bawah ini: ■ Lemah ■ Mata cekung ■ Turgor sangat menurun	YA *Periksa juga untuk Gizi buruk*	**Bila tidak gizi buruk:** ➤ Pasang infus dan berikan cairan secepatnya (Bagan 11) dan terapi diare Rencana Terapi C di rumah sakit (Bagan 14, halaman 137) **Bila gizi buruk:** ➤ Jangan pasang infus (bila tanpa syok tidak yakin syok) ➤ Lanjutkan segera untuk pemeriksaan dan terapi definitif (lihat 1.3. halaman 21)

Tanda kegawatdaruratan, konsep ABCD:

- *Airway*. Apakah jalan napas bebas? Sumbatan jalan napas (stridor)
- *Breathing*. Apakah ada kesulitan bernapas? Sesak napas berat (retraksi dinding dada, merintih, sianosis)?
- *Circulation*. **Tanda syok (akral dingin, *capillary refill* > 3 detik, nadi cepat dan lemah)**.
- *Consciousness*. Apakah anak dalam keadaan tidak sadar (*Coma*)? Apakah kejang (***Convulsion***) atau gelisah (***Confusion***)?
- *Dehydration*. Tanda dehidrasi berat pada anak dengan diare (lemah, mata cekung, turgor menurun).

Sumber : WHO Buku saku Pelayanan Kesehatan Anak di Rumah Sakit 2009

BAGAN 7. Tatalaksana pemberian cairan infus pada anak syok tanpa gizi buruk

- Pada anak dengan gizi buruk, volume dan kecepatan pemberian cairan berbeda, oleh karena itu cek apakah anak tidak dalam keadaan gizi buruk
- Pasang infus (dan ambil darah untuk pemeriksaan laboratorium gawat darurat)
- Masukkan larutan Ringer Laktat/Garam Normal — pastikan aliran infus berjalan lancar
- Alirkan cairan infus 20 ml/kgBB secepat mungkin.

Umur/Berat Badan (20 ml/kgBB)	Volume Ringer Laktat/Garam Normal
2 bulan (< 4 kg)	75 ml
2 – < 4 bulan (4– < 6 kg)	100 ml
4 – < 12 bulan (6– < 10 kg)	150 ml
1 – < 3 tahun (10– < 14 kg)	250 ml
3 – < 5 tahun (14–19 kg)	350 ml

- **Nilai kembali setelah volume cairan infus yang sesuai telah diberikan**
  - Jika tidak ada perbaikan, ulangi 20 ml/kgBB aliran secepat mungkin
- **Nilai kembali setelah pemberian kedua**
  - Jika tidak ada perbaikan, ulangi 20 ml/kgBB aliran secepat mungkin
- **Nilai kembali setelah pemberian ketiga**
  - Jika tidak ada perbaikan, periksa **apakah ada perdarahan** nyata yang berarti:
    - Bila ada perdarahan, berikan transfusi darah 20 ml/kgBB aliran secepat mungkin (bila ada fasilitas)
    - Bila tidak ada perdarahan, pertimbangkan penyebab lain selain hipovolemik. Bila sudah stabil rujuk ke rumah sakit rujukan dengan kemampuan lebih tinggi yang terdekat setelah pasien stabil

Bila telah terjadi perbaikan kondisi anak (denyut nadi melambat, *capillary refill* < 2 detik), lihat Bagan 11, halaman 18.

Jawaban lainnya…

A. Rehidrasi IV NaCl 0,9% 600ml selama 1 jam pada pemberian pertama.	A. Tatalaksana diare dehidrasi berat pasien (terapi C) < 12 bulan
B. Rehidrasi IV NaCl 0,9% 600ml selama 30 menit padapemberian pertama.	B. Benar
C. Rehidrasi dengan Oralit 1500 ml selama 3 jam pertama	C. Tatalaksana diare dehidrasi ringan-sedang (terapi B).
D. Rehidrasi dengan Oralit 750 ml selama 3 jam pertama	D. Terapi B anak usia 1-2 tahun.
E. Antiperistaltik oral	E. Bukan tatalkasana awal.

132. Seorang ibu membawa anaknya ke RS mengeluh besar kepala anaknya lebih dari ukuran normal. Riwayat anak lahir kurang bulan 35 minggu dengan BBL 2000 gram. Pada pemeriksaan kepala hasil >2 SD grafik pertumbuhan. Hasil pemeriksaan lain dalam batas normal. Pemeriksaan mata tampak ada kelainan di segmen posterior, pada USG hasilnya kalsifikasi intrakranial.

Apakah proses yang mendasari hal tersebut?

A. Tuberkulosis kongenital

B. Infeksi HIV kongenital

C. Infeksi CMV kongenital

D. Infeksi Rubella kongenital

E. Toksoplasmosis kongenital

E. Toksoplasmosis kongenital

Keyword:

- Seorang ibu membawa anaknya ke RS mengeluh besar kepala anaknya lebih dari ukuran normal.
- Riwayat anak lahir kurang bulan 35 minggu dengan BBL 2000 gram.
- Pemeriksaan kepala : hasil >2 SD grafik pertumbuhan.
- Pemeriksaan mata tampak ada kelainan di segmen posterior
- Hasil USG : kalsifikasi intrakranial (+).

Proses yang mendasari pada kasus ini adalah...

Infeksi TORCH saat kehamilan

Penyebab	Klinis
CMV	TRIAS : Mikrosefali, SNHL, chorioretinitis
Rubella	TRIAS : Kelainan mata (katarak, glau
Toxoplasma	TRIAS : Hidro
Herpes sim	

belajar dokter
Medical Science Channel
Belajar Dokter
FD

Toksoplasmosis Kongenital

- Etiologi : ***Toxoplasma gondii***
- Cara penularan : Ibu terkena infeksi selama masa gestasi menularkan secara **hematogen ke plasenta** atau **selama persalinan pervaginam.**

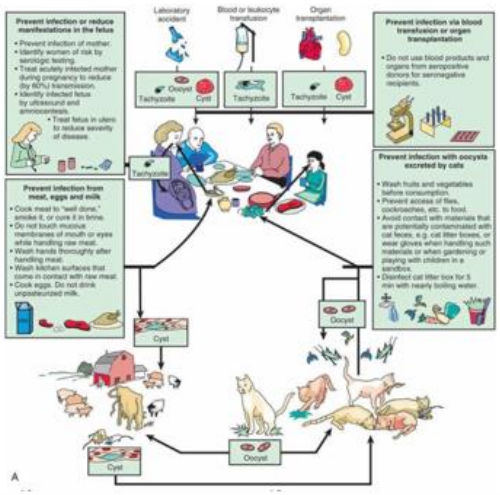

Tatalaksana

Terapi untuk mencegah terjadinya kerusakan otak dan kelainan retina dalam uterus yang ireversibel.

- **Spiramisin** diberikan **pada kehamilan <18 minggu sampai aterm**.
- **Pirimetamin, sulfadiazin, asam folat** diberikan pada **kehamilan >18 minggu**.
- **Jika infeksi fetus** terjadi pada kehamilan **<17 minggu** cukup diberikan **sulfadiazin saja sampai setelah trimester pertama,** oleh karena pirimetamin mempengaruhi organogensis.

Tatalaksana

Untuk memperbaiki gejala akut dan *outcome*.

- **Pirimetamin1mg/kgBB/12jam** selama 2 hari dilanjutkan tiap hari sampai usia 2-6 bulan, dan 3x/minggu sampai usia 1 tahun. Efek samping supresi sumsum tulang terutama netropenia, kejang, tremor dan gangguan saluran cerna.
- **Sulfadiazin 50mg/kgBB/12jam** sampai usia1tahun. Efek samping supresi sumsum tulang, kristaluria, hematuri dan/atau hipersensitif, dapat diganti oleh klindamisin, azitromisin.
- **Asam folat 10 mg, 3x/minggu** sampai 1 minggu setelah pemberian pirimetamin berhenti untuk mencegah supresi sumsum tulang.
- **Prednison 0,5 mg/kgBB/12jam** diberikan pada infeksi susunan saraf pusat yang aktif (protein >1g/dL), korioretinitis aktif, penglihatan yang mengancam. Pemberian prednison memerlukan tappering off dan dihentikan ketika gejala membaik.

Jawaban lainnya...

A. Tuberkulosis kongenital ➋ kurang relevan
B. Infeksi HIV kongenital ➋ kurang relevan
C. Infeksi CMV kongenital ➋ mikrosefali, tuli sensorik, chorioretinitis
D. Infeksi Rubella kongenital ➋ kelainan mata, kelainan jantung dan telinga

Jadi, proses yang mendasari pada kasus ini adalah...

E. Toksoplasmosis kongenital

133. Anak laki-laki usia 7 tahun dibawa ke Puskesmas oleh orangtuanya dengan keluhan mual muntah dan nyeri ulu hati sejak 1 minggu yang lalu. Pasien juga mengalami diare cair dengan frekuensi BAB 5x/hari berlendir tanpa darah. Pasien suka menemani ayahnya ke sawah dan bermain tanpa menggunakan alas kaki. Pemeriksaan TTV menunjukkan TD 105/75 mmHg, HR 80x/menit, suhu 37°C, BB 20 kg. Pemeriksaan fisik menunjukan tanda anemis (-) Sklera ikterik (-) bising usus meningkat, nyeri tekan epigastrik (+), dan pada pinggang pasien ditemukan lesi kulit serpiginosa. Pada pemeriksaan feses ditemukan tampakan sebagai berikut. **Tatalaksana yang tepat pada pasien tersebut?**

A. Albendazole 400mg, dosis tunggal

B. Mebendazole 100mg, 2x/hari, selama 3 hari

C. Ketoconazole 200mg, 2x/hari, selama 7 hari

D. Dietilcarbamazin 100mg, selama 12 hari

E. Ivermectin 4000 µg 1x/hari selama 2 hari

Belajar Dokter

E. Ivermectin 4000 µg 1x/hari selama 2 hari

Anak laki-laki usia 7 tahun dibawa ke Puskesmas oleh orangtuanya dengan keluhan mual muntah dan nyeri ulu hati sejak 1 minggu yang lalu. Pasien juga mengalami diare cair dengan frekuensi BAB 5x/hari berlendir tanpa darah. Pasien suka menemani ayahnya ke sawah dan bermain tanpa menggunakan alas kaki. Pemeriksaan TTV menunjukkan TD 105/75 mmHg, HR 80x/menit, suhu 37°C, BB 20 kg. Pemeriksaan fisik menunjukan tanda anemis (-) Sklera ikterik (-) bising usus meningkat, nyeri tekan epigastrik (+), dan pada pinggang pasien ditemukan lesi kulit serpiginosa. Pada pemeriksaan feses ditemukan tampakan sebagai berikut.

Tatalaksana yang tepat pada pasien tersebut?

Strongiloidiasis

Etiologi : nematoda, atau cacing gelang, ***Strongyloides stercoralis***.

Cara penularan :

- **melalui kontak kulit** dengan tanah yang terkontaminasi larva infeksius. Larva menembus kulit, memasuki sirkulasi vena kemudian ke paru-paru.
- **ingesti** makanan terkontaminasi larva.

Diagnostic stage : **Larva rhabditiform** dari sel telur, ditularkan melalui feses, tervisualisais dalam pemeriksaan feses.

Infective stage : **Larva filariform**

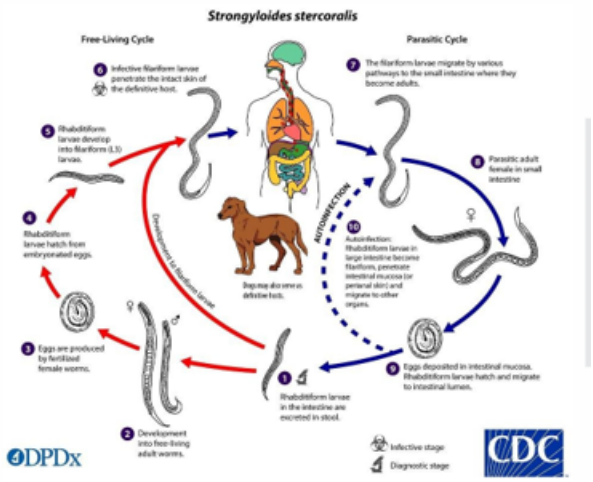

Strongiloidiasis

Manifestasi klinis berhubungan dengan 3 tahap infeksi:

- **invasi kulit**, ➔ **Larva currens** : reaksi alergi terhadap larva filariform yang bermigrasi melalui kulit, menimbulkan **urtikaria/lesi makulopapular, pruritik, dan berliku-liku (serpiginosa)**. Lesi dapat kambuh dan biasanya ditemukan di dinding **perut bagian bawah, bokong, atau paha**, ruam biasanya **berkembang sangat cepat** (hingga 10 cm / jam).
- **migrasi larva melalui paru-paru** ➔ Penyakit paru sekunder akibat migrasi larva melalui paru jarang terjadi dan dapat **menyerupai sindrom Loeffler (batuk, mengi, sesak napas, infiltrat paru transien disertai eosinofilia)**.
- **parasitisme usus halus oleh cacing dewasa** ➔ **gangguan pencernaan, nyeri perut, muntah, diare, steatorrhea, enteropati, KEP, dan penurunan berat badan.**

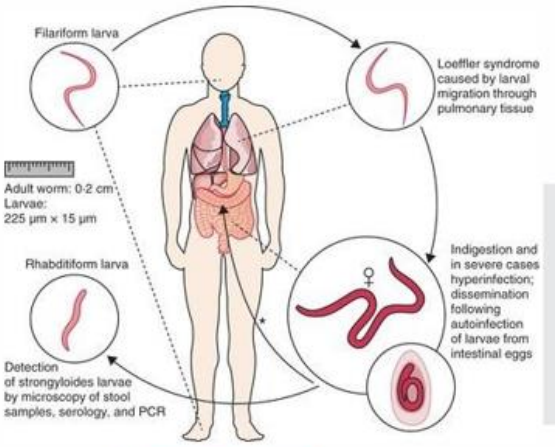

Strongiloides

DIAGNOSIS	TERAPI	PREVENSI/EDUKASI
Laboratorium : - Darah rutin ➔ eosinofilia - Pemeriksaan feses ➔ **mikroskopis lava rhabditiform** - Pemeriksaan cairan duodenum **(enteric string test)** - Pada sindrom hiperinfeksi dpt dilakukan px sputum, aspirasi lambung, biopsi kulit/usus halus	- **Ivermectin** (200 µg / kg / hari sekali sehari per oral selama 2 hari) - **Albendazole** (400 mg per oral 2x/hari selama 7 hari) - Sindrom hiperinfeksi : ivermectin selama 7-10 hari dan mengurangi dosis terapi imunosupresif.	- Menggunakan alas kaki - Mencuci tangan sebelum makan

Jawaban lainnya…

A. Albendazole 400mg, dosis tunggal ➔ Peresepan kurang tepat.

B. Mebendazole 100mg, 2x/hari, selama 3 hari ➔ tidak tepat

C. Ketoconazole 200mg, 2x/hari, selama 7 hari ➔ Antifungal spektrum luas.

D. Dietilcarbamazin 100mg, selama 12 hari ➔ Drug ofchoice untuk filariasis

E. Ivermectin 4000 µg 1x/hari selama 2 hari

134. Seorang bayi laki-laki usia 3 bulan dibawa ibunya ke IGD dengan keluhan sesak napas sejak 1 hari yang lalu. Ibu menyatakan pasien mengalami batuk dan pilek disertai demam namun tidak terlalu tinggi sejak 5 hari yang lalu. Riwayat lahir normal pervaginal, cukup bulan, dan BBL 2900 gram. Pemeriksaan TTV menunjukkan HR 160x/menit, RR 55x/menit, dan suhu 38°C. Pemeriksaan fisik didapatkan bayi tampak sakit merintih, napas cuping hidung, ekspirasi memanjang, wheezing di seluruh lapang paru, dan retraksi dinding dada. Pemeriksaan radiologi menunjukkan hiperinflasi dan hiperekspansi paru. **Apakah etiologi tersering pada kasus di atas?**

A. Respiratory Syncytial Virus (RSV)

B. Adenovirus

C. H. Influenza

D. M. Tuberculosis

E. S. Pneumonia

A.Respiratory Syncytial Virus (RSV)

Seorang bayi laki-laki usia 3 bulan dibawa ibunya ke IGD dengan keluhan sesak napas sejak 1 hari yang lalu. Ibu menyatakan pasien mengalami batuk dan pilek disertai demam namun tidak terlalu tinggi sejak 5 hari yang lalu. Riwayat lahir normal pervaginal, cukup bulan, dan BBL 2900 gram. Pemeriksaan TTV menunjukkan HR 160x/menit, RR 55x/menit, dan suhu 38°C. Pemeriksaan fisik didapatkan bayi tampak sakit merintih, napas cuping hidung, ekspirasi memanjang, wheezing di seluruh lapang paru, dan retraksi dinding dada. Pemeriksaan radiologi menunjukkan hiperinflasi dan hiperekspansi paru. **Apakah etiologi tersering pada kasus di atas?**

Belajar Dokter

Bronkiolitis

- Inflamasi bronkioli pada bayi **< 2 tahun**
- Etiologi : RSV (tersering), Rhinovirus, Adenovirus
- Faktor resiko : sosioekonomi rendah, ortu perokok, prematuritas, PJB
- Gejala klinis :
  - Demam (tidak terlalu tinggi)
  - Rhinorrhea, nasal discharge
  - Batuk kering dan mengi ➔ khas
  - Poor feeding

> - **Bayi <2th dengan weezing + tanda infeksi** ➔ pikirkan bronkiolitis dulu
> - Jika >2th boleh pertimbangkan asthma

- Pemeriksaan fisik :
  - Takipnea
  - Wheezing (+)
  - Retraksi dinding dada
  - *Fine inspiratory crackles* pada seluruh lapang paru
- Pemeriksaan penunjang :
  - Saturasi oksigen : ≤ 92% ➔ ruang intensif
  - Foto thorax : **hiperaerasi, air trapping**
- Tatalaksana :
  - Suportif : oksigen, antipiretik, nebulisasi SABA

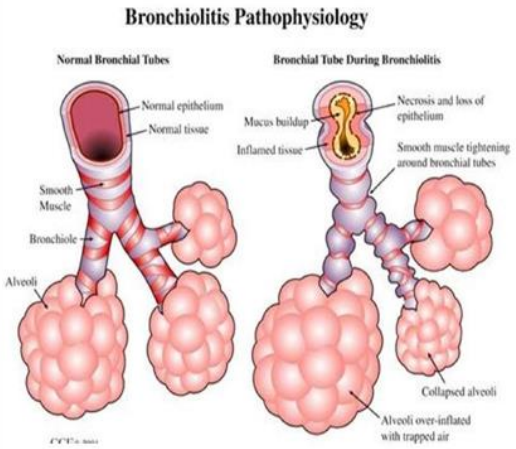

> - Jika **wheezing** pikirkan inflamasi di wind pipe (**bronkus, bronkiolus**) ➔ seperti seruling, jika wind pipe semakin sempit maka suara semakin nyaring

> - Jika **ronki** pikirkan inflamasi **parenkim paru**

Jawaban lainnya…

A. Respiratory Syncytial Virus (RSV)

B. Adenovirus ➐ bukan etiologi tersering bronkiolitis pada anak

C. H. Influenza ➐ penyebab trakeitis dan epiglottitis pada anak

D. M. Tuberculosis ➐ penyebab TBC pada anak

E. S. Pneumonia ➐ penyebab pneumonia pada anak

135. Seorang anak laki-laki usia 4 tahun dibawa ke rumah sakit karena keluhan berat badan tidak naik, dan tampak kurus dibandingkan sebayanya, anak juga mengalami muntah 3x/hari dan diare kronis yang tidak kunjung membaik. Ibu mengatakan anak sering mengeluh nyeri perut dan nafsu makan menurun. Keluhan dimulai sejak anak usia 3 tahun, saat dimulainya pemberian sereal gandum untuk sarapan anak. Pada pemeriksaan fisik, status gizi underweight dan stunted sesuai kriteria WHO, nadi 125x/menit, RR 33x/menit, suhu 37,1C. Jaringan lemak subkutan menurun drastis, konjungtiva anemis, palmar dan plantar pucat, BU (+) meningkat, mata cowong (+), turgor kulit =3s. Pada pemeriksaan laboratorium, analisis hitung darah lengkap normal tetapi Hb 7 g/dl, MCV 74fl, MCH 22, MCHC 30**. Apakah komplikasi dari penyakit yang terjadi pada pasien tersebut di atas?**

A. Celiac disease

B. Anemia defisiensi besi

C. Osteomalacia

D. Hepatitis B

E. Neuropati perifer

Belajar Dokter

B. Anemia defisiensi besi

Seorang anak laki-laki usia 4 tahun dibawa ke rumah sakit karena keluhan berat badan tidak naik, dan tampak kurus dibandingkan sebayanya, anak juga mengalami muntah 3x/hari dan diare kronis yang tidak kunjung membaik. Ibu mengatakan anak sering mengeluh nyeri perut dan nafsu makan menurun. Keluhan dimulai sejak anak usia 3 tahun, saat dimulainya pemberian sereal gandum untuk sarapan anak. Pada pemeriksaan fisik, status gizi underweight dan stunted sesuai kriteria WHO, nadi 125x/menit, RR 33x/menit, suhu 37,1C. Jaringan lemak subkutan menurun drastis, konjungtiva anemis, palmar dan plantar pucat, BU (+) meningkat, mata cowong (+), turgor kulit =3s. Pada pemeriksaan laboratorium, analisis hitung darah lengkap normal tetapi Hb 7 g/dl, MCV 74fl, MCH 22, MCHC 30. **Apakah komplikasi dari penyakit yang terjadi pada pasien tersebut di atas?**

Patofisiologi

- Penyakit *celiac* ➐ kelainan inflamasi **(penyakit autoimun)** pada individu yargmemiliki predisposisi genetik. Penyakit ini **dipicu oleh makanan** yang **mengandung gluten** dan protein lainnya yang ditemukan pada **gandum, *barley* dan gandumhitam.** Interaksi antara faktor genetik dan lingkungan menyebabkan hilangnya toleransi terhadap gluten dan berkembangnya **lesi di usus halus**. Hal tersebut ditandai dengan meningkatnya jumlah limfosit pada epitel dan lamina propria, hilangnya vilus usus halus, destruksi sel epitel, *remodelling* mukosa, dan munculnya autoantibodi terhadap **enzim *tissue transglutaminase type 2* (tTG2).**
- Elemen kunci pada patogenesis penyakit *celiac* adalah **aktivasi sel T CD4** pada lamina propria yang ada di mukosa setelah pengenalan terhadap ikatan antara *TG2-deamidated gluten peptides* dengan molekul *major histocompatibility complex class II* (MHC-II) yang disebut HLA-II pada manusia. Aktivasi sel T CD4 memicu respons sitokin T *helper* (Th)-1 pro inflamasi yang didominasi interferon (IFN)-γ, sitokin lainnya seperti *tumor necrosis factor* (TNF)-α, interleukin (IL)-18, dan IL- 21. Berdasarkan hal tersebut, lesi yang **terjadi di mukosa proksimal usus halus** dapat menyebabkan **malabsorbsi dan menurunnya ambilan nutrisi**. Manifestasi klinik bervariasi, tergantung derajat atrofi mukosa.

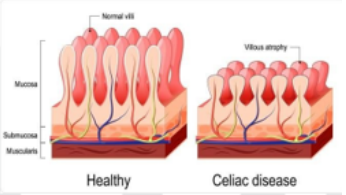

Manifestasi klinis

- Manifestasi klinis penyakit *celiac* meliputi gejala klasik, gejala non klasik, atau asimptomatik.
- Gejala klasik : malabsorbsi berupa **diare, steatorea, penurunan berat badan, dan gagal tumbuh.**
- Gejala non klasik :
  - gejala intestinal : sering terjadi pada anak-anak usia 2 tahun pertama kehidupan ➐ gagal tumbuh, diare kronis, muntah, perut kembung, atrofi otot, anoreksia, dan iritabel
  - gejala ekstraintestinal.

Tabel 1. Perbedaan manifestasi klinis penyakit *celiac* berdasarkan usia[15]

Anak-anak <2 tahun	Anak-anak >2 tahun	Dewasa
Diare	Diare	Dispepsia/sindrom kolon iritabel
Malnutrisi	Defisiensi besi	Defisiensi besi
Kembung	Nyeri perut	Konstipasi
Muntah	Dispepsia	Osteoporosis
Iritabel	Pertumbuhan terlambat	Artritis
Atrofi otot	Sakit kepala	Peningkatan transaminase
Anemia	Pubertas terlambat	Manifestasi ekstraintestinal

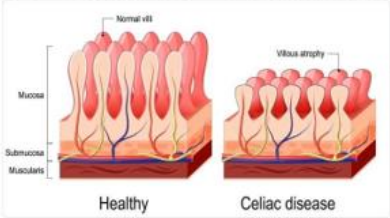

Nelson Pediatric, 21st ed, 2020

Manifestasi klinis

Gejala extraintestinal

MANIFESTATION	PROBABLE CAUSE(S)
CUTANEOUS	
Ecchymoses and petechiae	Vitamin K deficiency; rarely, thrombocytopenia
Edema	Hypoproteinemia
Dermatitis herpetiformis	Epidermal (type 3) tTG autoimmunity
Follicular hyperkeratosis and dermatitis	Vitamin A malabsorption, vitamin B complex malabsorption
ENDOCRINOLOGIC	
Amenorrhea, infertility, impotence, delayed puberty	Malnutrition, hypothalamic-pituitary dysfunction, immune dysfunction
Secondary hyperparathyroidism	Calcium and/or vitamin D malabsorption with hypocalcemia
HEMATOLOGIC	
Anemia	Iron, folate, vitamin B_{12} , or pyridoxine deficiency
Hemorrhage	Vitamin K deficiency; rarely, thrombocytopenia due to folate deficiency
Thrombocytosis, Howell-Jolly bodies	Hyposplenism
HEPATIC	
Elevated liver biochemical test levels Autoimmune hepatitis	Lymphocytic hepatitis Autoimmunity
MUSCULAR	
Atrophy	Malnutrition due to malabsorption
Tetany	Calcium, vitamin D, and/or magnesium malabsorption
Weakness	Generalized muscle atrophy, hypokalemia
NEUROLOGIC	
Peripheral neuropathy	Deficiencies of vitamin B_{12} and thiamine; immune-based neurologic dysfunction
Ataxia	Cerebellar and posterior column damage
Demyelinating central nervous system lesions	Immune-based neurologic dysfunction
Seizures	Unknown
SKELETAL	
Osteopenia, osteomalacia, and osteoporosis	Malabsorption of calcium and vitamin D, secondary hyperparathyroidism, chronic inflammation
Osteoarthropathy	Unknown
Pathologic fractures	Osteopenia and osteoporosis
OTHER	
Enamel hypoplasia	Vitamin D, calcium malabsorption
Anxiety, schizophrenia	Unknown, uncertain
Pulmonary hemosiderosis	Unknown, uncertain
Aphthous stomatitis	Unknown

Nelson Pediatric, 21st ed, 2020
Jurnal Penyakit Dalam Indonesia FKUI, Vol. 4, No. 3, September 2017

Tatalaksana

Diet bebas gluten

- Hindari semua makanan yang mengandung gandum, gandum hitam, dan gluten barley (oat murni biasanya aman).
- Hindari malt kecuali diberi label yang jelas berasal dari jagung.
- Gunakan hanya beras, jagung, soba, millet, bayam, quinoa, sorgum, tepung kentang atau kentang, kedelai, tapioka, kacang, dan tepung kacang.
- Tepung terigu dan produk yang mengandung pati gandum sebaiknya hanya digunakan jika mengandung gluten <20 ppm bertanda "bebas gluten".
- Baca semua label dan pelajari bahan makanan olahan.
- Waspadai gluten dalam obat, suplemen, zat aditif, pengemulsi, atau penstabil makanan.
- Batasi susu dan produk susu pada awalnya jika ada bukti intoleransi laktosa.

Komplikasi

- Pasien dengan penyakit *celiac* sering mengalami defisiensi nutrisi terutama zat besi, vitamin D, asam folat, vitamin B12, vitamin B6, dan zinc.
- Perempuan yang memiliki penyakit *celiac* memiliki risiko yang tinggi untuk terjadinya infertilitas, aborsi spontan, kelahiran prematur, dan melahirkan bayi dengan berat lahir rendah.
- Pasien dengan penyakit *celiac* memiliki risiko keganasan yang tinggi, seperti adenokarsinoma usus halus, kanker esofagus, serta limfoma non Hodgkin sel B dan sel T.

Jawaban lainnya…

A. Celiac disease ➐ diagnosis pada pasien

B. Anemia defisiensi besi

C. Osteomalacia ➐ komplikasi celiac disease, tidak terjadi pada pasien

D. Hepatitis B ➐ kurang tepat

E. Neuropati perifer ➐ komplikasi celiac disease, tidak terjadi pada pasien

136. Anak perempuan umur 7 tahun dibawa ibunya ke IGD dengan keluhan bercak merah di seluruh tubuh. Keluhan awalnya mulai dari belakang telinga, kening kemudian menyebar ke seluruh tubuh. Pasien mengalami demam tinggi sejak 4 hari yang lalu. Demam tidak disertai keluhan lain. Nadi 98x/m, RR 24x/m, Suhu 37.8C. Pemeriksaan fisik didapatkan limfadenopati coli. **Apakah kemungkinan diagnosa pasien ini?**

A. Kawasaki disease
B. Roseola
C. Rubella
D. Rubeola
E. Demam scarlet

C. Rubella

Anak perempuan umur 7 tahun dibawa ibunya ke IGD dengan keluhan bercak merah di seluruh tubuh. Keluhan awalnya mulai dari belakang telinga, kening kemudian menyebar ke seluruh tubuh. Pasien mengalami demam tinggi sejak 4 hari yang lalu. Demam tidak disertai keluhan lain. Nadi 98x/m, RR 24x/m, Suhu 37.8C. Pemeriksaan fisik didapatkan limfadenopati coli. **Apakah kemungkinan diagnosa pasien ini?**

Jawaban lainnya...

a. Kawasaki disease → gallop, strawberry tongue, limfadenopati, angioedema, kemosis konjungtiva, dan vaskulitis
b. Roseola → ruam eritema/pinkish, sentrifugal, anak usia <2 tahun
d. Rubeola → ruam sentripetal, cough, coryza, conjungtivitis, koplik spot (+)
e. Demam scarlet → demam, ruam, faringitis eksudatif

belajar Dokter

Rubella

Etiologi

Rubella virus (famili Toga viridae, virus RNA

Masa inkubasi : 14-21 hari

Masa penularan: Sejak akhir masa inkubasi sampai 5 hari setelah timbulnya ruam.

Cara penularan: melalui droplet

Masa prodromal 1-5 hari ditandai dengan demam subfebris, malaise, anoreksia, konjungtivitis ringan, koriza, nyeri tenggorokan, batuk dan limfodenopati. Gejala cepat menurun setelah hari pertama timbulnya ruam.

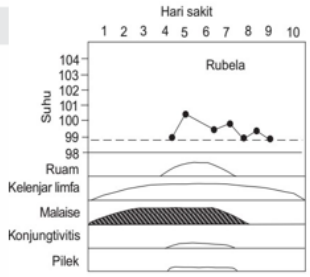

Rubella

Manifestasi klinis

- Demam berkisar 38C –38,7C. Biasanya timbul dan menghilang bersamaan dengan ruam kulit
- Forschheimer spots pada periode prodromal sampai satu hari setelah ruam, berupa bercak pinpoint atau lebih besar, warna merah muda, pada palatum mole sampai uvula.
- Ruam mulai di muka dan menyebar ke bawah dengan cepat (leher,badan, dan ekstremitas). Ruam pada akhir hari pertama mulai merata di badan kemudian pada hari ke dua ruam di muka mulai menghilang, dan pada hari ke tiga ruam tampak lebih jelas di ekstremitas sedangkan di tempat lain mulai menghilang ❼ sentripetal, tidak konfluen

Tatalaksana

- Tirah baring
- Cairan dan nutrisi cukup
- Antipiretik
- Vitamin A

Dx : **Rubella**

- Pada umur **9 bulan** berikan vaksin MR.
- Bila sampai umur 12 bulan belum mendapat vaksin MR dapat diberi MMR
- Umur **18 bulan** berikan MR atau MMR.
- Umur **5-7 tahun** berikan MR (BIAS kelas 1) atau MMR



137. Seorang anak 7 tahun dibawa orang tuanya ke dokter dengan keluhan pucat dan lemas sejak 1 bulan terakhir. Riwayat kakak pasien juga mengalami keluhan serupa, dan rutin menerima transfusi darah. Pada pemeriksaan fisik didapatkan nadi 92 x/menit, RR 26x/menit, Tax 36, konjungtiva anemis, sklera ikterik, hepar teraba 2 jari di bawah arcus costae, lien Schuffner II. Dari pemeriksaan laboratorium didapatkan Hb 8 g/dL, Hct 32%, Leukosit 4.600, Trombosit 378.000. Hapusan darah tepi terdapat gambaran hipokrom mikrositer dan sel target. **Apakah proses yang mendasari anemia pada pasien ini?**

A. Hemoglobinopati
B. Defisiensi besi
C. Defisiensi asam folat
D. Defisiensi B12
E. Autoimun

A. Hemoglobinopati

Seorang anak 7 tahun dibawa orang tuanya ke dokter dengan keluhan pucat dan lemas sejak 1 bulan terakhir. Riwayat kakak pasien juga mengalami keluhan serupa, dan rutin menerima transfusi darah. Pada pemeriksaan fisik didapatkan nadi 92 x/menit, RR 26x/menit, Tax 36, konjungtiva anemis, sklera ikterik, hepar teraba 2 jari di bawah arcus costae, lien Schuffner II. Dari pemeriksaan laboratorium didapatkan Hb 8 g/dL, Hct 32%, Leukosit 4.600, Trombosit 378.000. Hapusan darah tepi terdapat gambaran hipokrom mikrositer dan sel target. **Apakah proses yang mendasari anemia pada pasien ini?**

Belajar Dokter

Jawaban lainnya...

b. Defisiensi besi → tidak tepat
c. Defisiensi asam folat → tidak tepat
d. Defisiensi B12 → tidak tepat
e. Autoimun → tidak tepat

Thalassemia

Penyakit genetik yang diturunkan secara autosomal resesif akibat defek pada sintesis rantai globin (komponen alfa dan beta)

• Secara genotip:

– **THALASSEMIA BETA** (kromosom 11, kelainan berupa mutasi) → yang mayoritas ditemukan di Indonesia

• Tergantung tipe mutasi, bervariasi antara ringan (β++, β+) ke berat (β0)

– THALASSEMIA ALFA(Kromosom16, kelainan berupa delesi)

- α-thal2/silent carrier state: delesi 1 gen
- α-thal1/ α-thalcarrier: delesi 2 gen: anemia ringan
- Penyakit HbH : delesi 3 gen: anemia hemolitik sedang, splenomegali
- Hydrops foetalis/ HbBarts: delesi 4 gen, mati dalam kandungan

Thalassemia

- Gejala klinis:
  - Anemis
  - Hepatosplenomegali
  - Ikterik
  - Facies cooley
  - Perubahan penulangan
  - Hiperpigmentasi kulit
  - Riwayat keluarga (+)
  - Riwayat transfusi
  - Ruang traube terisi
  - Osteoporosis
  - "Hair on end" di foto kepala

- Pemeriksaan penunjang:

• Darah lengkap: Hb ↓, MCV ↓, MCH ↓, MCHC ↓, Rt ↑, RDW ↑

• Hapusan darah tepi : **mikrositik, hipokrom**, anisositosis, poikilositosis, **sel target**, **tear drop cell**, *fragmented cell*, normoblas +, nucleated RBC, **howell-Jelly body**, basophilic stippling

• Hb elektroforesis: **HbF ↑, HbA2 n/ ↑**, Tidak ditemukan HbA, Hb abnormal (HbE, HbO, dll), Jenis Hb kualitatif

• Hiperbilirubinemia

• Fungsi hati ↑

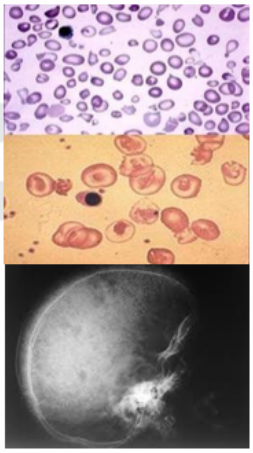

Thalassemia

Tatalaksana:

- Transfusi darah, indikasi pertama kali jika:
  - Hb<7 g/dL yg diperiksa 2x berurutan dengan jarak 2 minggu
  - Hb>7 disertai gejala klinis spt facies cooley, gangguan tumbuh kembang
- Transfusi darah selanjutnya jika hb<8 g/dL sampai kadar Hb 10-11 g/dL (dlm bentuk PRC rendah Leukosit)

  Medikamentosa
  - Asam folat (penting dalam pembentukan sel) 2x 1mg/hari
  - Kelasi besi menurunkan kadar Fe bebas dan me<<< deposit hemosiderin). Dilakukan Jika Ferritin level > 1000 ng/ul, atau 10-20x transfusi, atau menerima 5 L darah. – untuk mencegah terjadinya efek samping transfusi: **hemosiderosis**
  - Vitamin E dan C
- Splenektomi→ jika memenuhi kriteria splenomegali masif dan kebutuhan transfusi PRC > 200-220 ml/kg/tahun
- Transplantasi sum-sum tulang dan terapi gen

138. Seorang anak laki-laki berusia 6 tahun datang ke IGD bersama ibunya karena sesak napas. Dua hari sebelumnya, pasien mengalami sakit batuk kencang dan kasar seperti menggonggong. Anak sempat berobat ke puskesmas diberi ambroxol namun tidak membaik, melainkan muncul "suara tambahan grok-grok" saat bernapas dan malas berbicara, serta sulit makan. Berdasarkan pemeriksaan fisik, Suhu 38,9 °C, denyut nadi 125 x/menit, dan RR 38x/menit dengan saturasi oksigen 94%, retraksi (-), stridor inspirasi dan ekspirasi, rhonki (-), wheezing (-). Pasien diberikan epinefrin hirup, tetapi tidak memperbaiki gejalanya. **Apakah gold standard pemeriksaan penunjang yang sesuai dengan kondisi pasien?**

A. Xray cervical

B. CT Scan

C. Kultur darah

D. Rigid Bronchoscopy

E. Gene Xpert

Belajar Dokter

D. Rigid Bronchoscopy

Seorang anak laki-laki berusia 6 tahun datang ke IGD bersama ibunya karena sesak napas. Dua hari sebelumnya, pasien mengalami sakit batuk kencang dan kasar seperti menggonggong. Anak sempat berobat ke puskesmas diberi ambroxol namun tidak membaik, melainkan muncul "suara tambahan grok-grok" saat bernapas dan malas berbicara, serta sulit makan. Berdasarkan pemeriksaan fisik, Suhu 38,9 °C, denyut nadi 125 x/menit, dan RR 38x/menit dengan saturasi oksigen 94%, retraksi (-), stridor inspirasi dan ekspirasi, rhonki (-), wheezing (-). Pasien diberikan epinefrin hirup, tetapi tidak memperbaiki gejalanya. **Apakah gold standard pemeriksaan penunjang yang sesuai dengan kondisi pasien?**

Trakeitis bakterial

- Infeksi bakteri akut pada saluran napas bagian atas yang berpotensi mengancam nyawa.
- **Predileksi usia 5-7 tahun.** Dominasi laki-laki.
- Trakeitis bakteri sering kali terjadi setelah infeksi saluran pernapasan akibat virus (terutama laringotrakheitis)
- Etiologi : **S. aureus** (paling sering, termasuk MRSA), S. pneumoniae, S. pyogenes, Moraxella catarrhalis, **H. Influenzae.**

Manifestasi klinis :

- **Batuk kasar/ menggoggong**, seperti croup
- Stridor inspirasi dan ekspirasi
- **Demam tinggi** dan *toxic* dengan **distress pernapasan** dapat terjadi **segera atau setelah beberapa hari membaik.**
- Pasien **dapat berbaring telentang, tidak mengeluarkan air liur, dan tidak mengalami disfagia**
- Pengobatan biasa untuk croup (rasemat epinefrin) tidak efektif.
- Intubasi atau trakeostomi mungkin diperlukan, terutama pasien yang lebih muda.
- Gambaran patologis : **pembengkakan mukosa setinggi kartilago krikoid**, diperberat oleh **sekresi purulen yang berlebihan, kental, dan menyebabkan pseudomembran.**

Trakeitis bakterial

Pemeriksaan penunjang

- Foto servikal lateral: **filling defect seperti plak yang tidak teratur / pseudomembrane detachment dan ketidakteraturan dinding saluran napas (panah) di dalam trakea**

Pemeriksaan penunjang

- Foto rigid bronchoscopy :

Tampak membran trakea yang tebal dengan supraglotis normal.
A, sekresi membran yang melekat tebal.
B, trakeobronkial tree distal normal.
Berbeda dengan croup, sekresi yang banyak terlihat di seluruh trakea

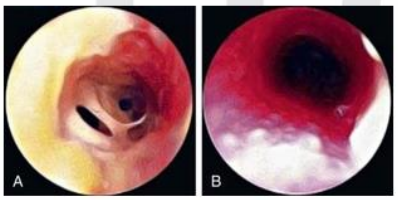

Obstruksi jalan napas

Tabel 1. Penyebab obstruksi jalan napas atas

Penyakit	Usia	Gejala spesifik
Tonsilitis berat	Pra sekolah-sekolah	Sesak timbul lambat
Abses peritonsilar	> 8 tahun	Sesak akut disertai demam tinggi
Abses retrofaring	Bayi hingga remaja	Sesak pasca ISPA atau trauma
Epiglotitis	1-7 tahun	Stridor akut, demam tinggi, afonia
Croup	< 3 tahun	Stridor timbul lambat, demam ringan, suara parau
Benda asing	1-4 tahun	Sesak setelah tersedak
Trakeitis bakterialis	< 4 tahun	Sesak dan demam timbul lambat
Difteri	Bayi-6 tahun	Stridor akut, demam tidak tinggi

Tatalaksana

- Antibiotik : **agen antistaphylococcal**, harus diberikan pada setiap pasien yang mengalami trakeitis bakterial.
- **Rekomendasi terapi empiris** untuk trakeitis bakteri termasuk **vankomisin atau klindamisin dan sefalosporin generasi ke-3** (misalnya, **seftriakson atau sefepim**).
- Ketika trakeitis bakterial didiagnosis dengan laringoskopi direk atau diduga kuat berdasarkan klinis, jalan nafas buatan **(Intubasi dan trakeostomi**) harus dipertimbangkan.
- **Suplementasi Oksigen**.

Jika manajemen jalan nafas tidak optimal, henti jantung atau henti napas dapat terjadi.

Toxic shock syndrome dapat terjadi pada trakeitis stafilokokus dan streptokokus grup A.

Jawaban lainnya...

A. Xray cervical ❼ kurang tepat, dapat membantu diagnosis tetapi bukan gold standard

B. CT Scan ❼ kurang tepat, dapat membantu diagnosis tetapi bukan gold standard

C. Kultur darah ❼ tidak tepat

D. Rigid Bronchoscopy

E. Gene Xpert ❼ tidak tepat, untuk TB

139. Anak laki-laki usia 8,5 bln dibawa ibunya ke IGD karena kejang seluruh tubuh saat di rumah. Kejang berlangsung sekitar 3 menit dan ini merupakan kejang pertama kali. Pasien dikeluhkan mengalami kejang sebanyak 3 kali sejak tadi malam. Riwayat demam sejak 2 hari ini disertai batuk pilek. Pemeriksaan fisik di IGD anak sudah tidak kejang, nadi 110x/m, rr 36x/m, suhu 38.5C, BB 9 kg. Pemeriksaan neurologis tidak didapatkan kelainan. **Terapi profilaksis yang sesuai pada pasien di atas adalah...**

A. Diazepam per rectal 0,5 mg/kgBB pada 48 jam pertama demam

B. Diazepam per rectal 0,5 mg/kgBB pada 24 jam pertama demam

C. Asam valproate 15-40 mg/kgBB selama 2 tahun bebas kejang

D. Asam valproate 15-40 mg/kgBB selama 1 tahun bebas kejang

E. Phenobarbital 15-40 mg/kgBB selama 1 tahun bebas kejang

A. Diazepam per rectal 0,5 mg/kgBB pada 48 jam pertama demam

Keyword:

- Anak laki-laki usia 8,5 bln kejang seluruh tubuh saat di rumah sekitar 3 menit dan ini merupakan kejang pertama kali.
- Pasien dikeluhkan mengalami kejang sebanyak 3 kali sejak tadi malam.
- Riwayat demam sejak 2 hari ini disertai batuk pilek.
- Pemeriksaan fisik di IGD anak sudah tidak kejang, nadi 110x/m, rr 36x/m, suhu 38.9C, BB 9 kg

Terapi profilaksis yang sesuai adalah...

Belajar Dokter

Kejang Demam

- Kejang yang didahului demam (>38°C), **tidak ada kelainan intrakranial**, sebelum dan sesudah kejang pasien sadar, pemeriksaan neurologis normal, tidak ada riwayat kejang tanpa demam sebelumnya, dan tidak ada gangguan elektrolit yang mendasari.
- Prevalensi : 6 bulan s/d 5 tahun
- Klasifikasi :

	Kejang Demam Sederhana	Kejang Demam Kompleks
Durasi	< 15 menit	≥ 15 menit
Berulang dalam 24 jam	(-)	(+)
Jenis kejang	General	Fokal atau fokal jadi general

Algoritma Tatalaksana Kejang

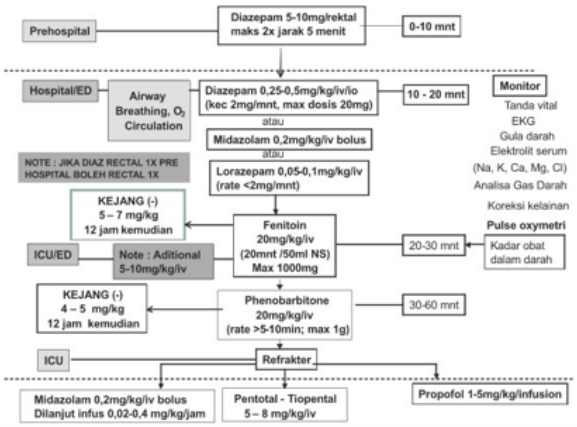

Yang perlu diperhatikan bila anak kejang:
- Longgarkan pakaian terutama sekitar leher
- Posisikan miring, bersihkan mulut dan hidung agar tidak aspirasi
- Jangan masukkan apapun ke dalam mulut, kemungkinan lidah tergigit sangat kecil

Sumber :
1. Pedoman Pelayanan Medis IDAI, 2011
2. Rekomendasi Penatalaksanaan Kejang Demam IDAI, 2016

© FDI2021

- Terapi : Antipiretik
  - Paracetamol 10-15 mg/kg tiap 4-6 jam
  - Ibuprofen 5-10 mg/kg/kali 3-4x sehari
- Profilaksis :
  1. **Intermiten** pemberian hanya saat 48 jam pertama demam
     Diazepam oral 0,3 mg/kg/kali atau rectal 0,5 mg/kg/kali 3x sehari
  2. **Rumatan / maintenance** pemberian selama 1 tahun
     a. Fenobarbital 3-4 mg/kg/hari 1-2 dosis
     b. Asam valproat 15-40 mg/kg/hari 2 dosis

Indikasi Profilaksis :

- **Intermiten**
  - Kelainan neurologis berat, misalnya palsi serebral
  - Berulang 4 kali atau lebih dalam setahun
  - Usia <6 bulan
  - Bila kejang terjadi pada suhu tubuh kurang dari 39 derajat Celsius
  - Apabila pada episode kejang demam sebelumnya, suhu tubuh meningkat dengan cepat.
- **Rumatan / maintenance**
  - Kejang fokal
  - Kejang lama >15 menit
  - Terdapat kelainan neurologis yang nyata sebelum atau sesudah kejang, misalnya palsi serebral, hidrosefalus, hemiparesis.

Sumber :
1. Pedoman Pelayanan Medis IDAI, 2011
2. Rekomendasi Penatalaksanaan Kejang Demam IDAI, 2016

© FDI2021

Jawaban lainnya...

B. Diazepam per rectal 0,5 mg/kgBB pada 24 jam pertama demam ❼ kurang tepat, waktu pemberian

C. Asam valproate 15-40 mg/kgBB selama 2 tahun bebas kejang ❼ kurang tepat, bukan indikasi terapi rumatan, pengobatan selama 1 tahun bebas kejang

D. Asam valproate 15-40 mg/kgBB selama 1 tahun bebas kejang ❼ kurang tepat, bukan indikasi terapi rumatan

E. Phenobarbital 15-40 mg/kgBB selama 1 tahun bebas kejang ❼ dosis terlalu besar

Jadi, terapi profilaksis yang sesuai pada kasus ini adalah...

A. Diazepam per rectal 0,5 mg/kgBB pada 48 jam pertama demam

140. Seorang bayi laki-laki lahir pervaginam di RS dari ibu usia 17 tahun G1P0A0 usia kehamilan 35 minggu. Bayi lahir langsung menangis lemah dan tonus cukup ekstremitas sedikit fleksi. APGAR Score 6/9/10, BBL 2000 gr, PB 41 cm, berdasarkan grafik Lubcencho BBL bayi terhadap usia gestasi berada antara persentil 10 dan 25. Telah dilakukan resusitasi awal oleh dokter dan dilakukan IMD. Hasil pemeriksaan fisik bayi HR 145x/mnt, RR 42x/menit, suhu 36,8C, malformasi/deformitas anggota tubuh (-), sianosis (-), reflex positif. **Diagnosis pasien adalah..**

A. BBLR, NKB, SMK
B. BBLSR, NCB, SMK
C. BBLC, NKB, KMK
D. BBLASR, NCB, KMK
E. BBLR, NKB, KMK

Belajar Dokter

A. BBLR, NKB, SMK

Seorang bayi laki-laki lahir pervaginam di RS dari ibu usia 17 tahun G1P0A0 usia kehamilan 35 minggu. Bayi lahir langsung menangis lemah dan tonus cukup ekstremitas sedikit fleksi. APGAR Score 6/9/10, BBL 1900 gr, PB 41 cm, berdasarkan grafik Lubcencho BBL bayi terhadap usia gestasi berada antara persentil 10 dan 25. Telah dilakukan resusitasi awal oleh dokter dan dilakukan IMD. Hasil pemeriksaan fisik bayi HR 145x/mnt, RR 42x/menit, suhu 36,8C, malformasi/deformitas anggota tubuh (-), sianosis (-), reflex positif. **Diagnosis pasien adalah..**

BAYI PREMATUR (Usia kehamilan)

- Bayi prematur menurut WHO ❼ bayi yang lahir sebelum usia gestasi 37 minggu.
- Penentuan usia gestasi tersebut berdasarkan *New Ballard Score*.
- Selanjutnya berdasarkan usia gestasi, bayi dikelompokan sebagai berikut:
  - **Amat sangat prematur (*extremely preterm*):** lahir usia gestasi <28 minggu
  - **Sangat prematur (*very preterm*):** lahir usia gestasi 28 minggu - <32 minggu
  - ***Moderate to late preterm*:** **lahir usia gestasi 32 minggu - <37 minggu**

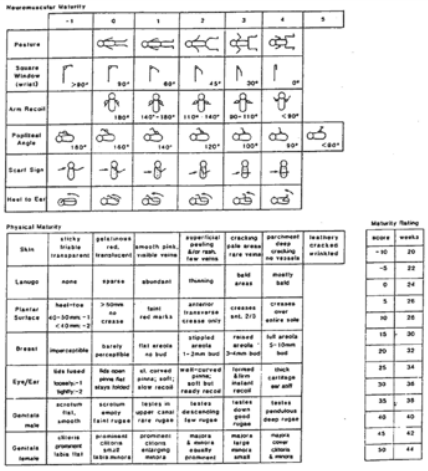

BAYI PREMATUR (Berat Badan Lahir)

- Bayi berat lahir besar (BBLB) : BBL >4000 gram
- Bayi berat lahir cukup (BBLC) : BBL 2500 – 4000 gram
- **Bayi berat lahir rendah (BBLR): BBL <2500 gram**
- Bayi berat lahir sangat rendah (BBLSR): BBL <1500 gram
- Bayi berat lahir amat sangat rendah (BBLASR): BBL <1000 gram

BAYI PREMATUR (Kombinasi)

- Kecil masa kehamilan (KMK): bila berat lahir <P10 menurut masa gestasi grafik Lubchenco
- **Sesuai masa kehamilan (SMK): bila berat lahir berada antara P10 dan P90 menurut masa gestasi grafik Lubchenco**
- Besar masa kehamilan (BMK): bila berat lahir >P90 menurut masa gestasi grafik Lubchenco
- Pertumbuhan janin terhambat (PJT): bila terjadi pertumbuhan janin yang abnormal atau melambat

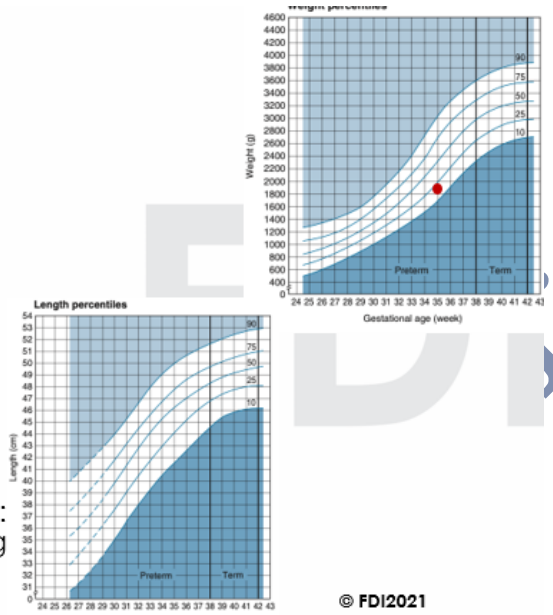

© FDI2021

Jawaban lainnya...

a. **BBLR, NKB, SMK**
b. BBLSR, NCB, SMK ❼ tidak tepat
c. BBLC, NKB, KMK ❼ tidak tepat
d. BBLASR, NCB, KMK ❼ tidak tepat
e. BBLR, NKB, KMK ❼ tidak tepat

141. Anak perempuan usia 2 tahun, BB 6 kg, TB 80 cm (BB/TB <-3 SD), edema (-), datang ke RS dengan keluhan demam, batuk dan diare sejak 2 hari sebanyak 4x/hari. Pasien telah dilakukan rawat inap selama 7 hari di RS dengan diagnosis diare cair akut dengan dehidrasi sedang berat dan gizi buruk. Anak telah diberikan F100 sejak 3 hari yang lalu, saat ini anak sudah tidak ada keluhan, nafsu makan anak baik, pengobatan antibiotik sudah selesai, BB pasien naik 500 gr dalam 3 hari menjadi 8 kg (BB/TB -3<Z<-2) sehingga orang tua pasien meminta pulang karena keterbatasan

biaya, maka **rencana tindak lanjut nutrisi untuk anak tersebut pada fase rehabilitasi yang tepat, kecuali...**

A. Anak harus ditimbang teratur setiap minggu.

B. Jika terjadi penurunan berat badan, anak harus dirujuk kembali ke rumah sakit.

C. Pemberian makanan minimal 5 kali sehari termasuk makanan selingan (snacks) tinggi kalori di antara waktu makan (misalnya susu, pisang, roti, biskuit).

D. Mengikuti program pemberian vitamin A (Februari dan Agustus)

E. Bed rest dan anak dilarang bermain hingga sembuh total.

E. Bed rest dan anak dilarang bermain hingga sembuh total.

Anak perempuan usia 2 tahun, BB 6 kg, TB 80 cm (BB/TB <-3 SD), edema (-), datang ke RS dengan keluhan demam, batuk dan diare sejak 2 hari sebanyak 4x/hari. Pasien telah dilakukan rawat inap selama 7 hari di RS dengan diagnosis diare cair akut dengan dehidrasi sedang berat dan gizi buruk. Anak telah diberikan F100 sejak 3 hari yang lalu, saat ini anak sudah tidak ada keluhan, nafsu makan anak baik, pengobatan antibiotik sudah selesai, BB pasien naik 1 kg dalam 3 hari menjadi 8 kg (BB/TB -3<Z<-2) sehingga orang tua pasien meminta pulang karena keterbatasan biaya, maka **rencana tindak lanjut nutrisi untuk anak tersebut pada fase rehabilitasi yang tepat, kecuali...**

Belajar Dokter

Jawaban lainnya…

A. Anak harus ditimbang teratur setiap minggu ❼ harus dilakukan

B. Jika terjadi penurunan berat badan, anak harus dirujuk kembali ke rumah sakit ❼ harus dilakukan

C. Pemberian makanan minimal 5 kali sehari termasuk makanan selingan (*snacks*) tinggi kalori di antara waktu makan (misalnya susu, pisang, roti, biskuit) ❼ harus dilakukan

D. Mengikuti program pemberian vitamin A (Februari dan Agustus) ❼ harus dilakukan

E. Bed rest dan anak dilarang bermain hingga sembuh total ❼ perlu dilakukan terapi bermain bagi anak

Gizi Buruk pada Anak

Kriteria diagnosis :

- **BB/TB < -3 SD** atau <70% dari median (marasmus)
- Edema pada kedua punggung kaki sampai seluruh tubuh (kwashiorkor: BB/TB >-3SD atau marasmik-kwashiorkor: BB/TB <-3SD
- **LILA < 11,5 cm**

Marasmus	
- Wajah seperti orang tua (old man face) - Iga gambang/ prominen (piano sign) - Tulang belakang menonjol dan kulit paha dan bokong berkeriput (baggy pants) - Otot hipotrofi - Irritable/ rewel - Nafsu makan baik - Respon baik terhadap pengobatan - Resiko rendah infeksi - Kurang energi kalori (karbohidrat(	- Edema (moon face, puffy sugar baby, edema pretibial) - Rambut jagung → kemerahan dan mudah dicabut (pale and sparse hair/ flag sign) - Bercak merah muda pada kulit, meluas, berubah menjadi coklat kehitaman, mengelupas (crazy pavement dermatosis) - Apatis, organomegali - Nafsu makan buruk - Resiko tinggi infeksi - Kurang energi protein

Marasmus-Khwarsiorkor → Pasien tampak seperti anak marasmus (kurus), dan disertai tanda tanda edema (Khwarsiorkor)

Gizi Buruk pada Anak

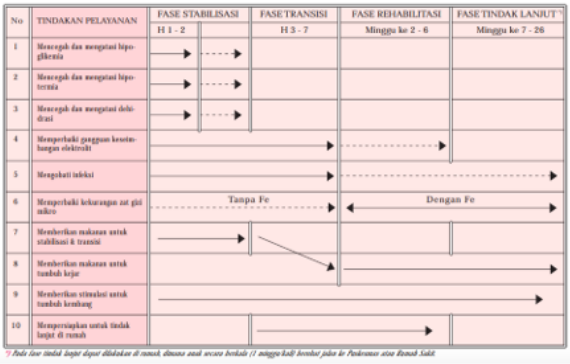

No	TINDAKAN PELAYANAN	FASE STABILISASI		FASE TRANSISI	FASE REHABILITASI	FASE TINDAK LANJUT [1]
		H 1 - 2		H 3 - 7	Minggu ke 2 - 6	Minggu ke 7 - 26
1	Mencegah dan mengatasi hipoglikemia	→	- - →			
2	Mencegah dan mengatasi hipotermia	→	- - →			
3	Mencegah dan mengatasi dehidrasi	→	- - →			
4	Memperbaiki gangguan keseimbangan elektrolit	→			- - - - →	
5	Mengobati infeksi	→			- - - - - - - - - - →	
6	Memperbaiki kekurangan zat gizi mikro	Tanpa Fe - - - - →			← Dengan Fe →	
7	Memberikan makanan untuk stabilisasi & transisi	→		↘		
8	Memberikan makanan untuk tumbuh kejar			→	→	
9	Memberikan stimulasi untuk tumbuh kembang	→		→	→	→
10	Mempersiapkan untuk tindak lanjut di rumah			→	→	

[1] Pada fase tindak lanjut dapat dilakukan di rumah, dimana anak secara berkala (1 minggu-kali) kembali pada ke Puskesmas atau Rumah Sakit

Kriteria sembuh : BB/TB > -2 SD

Tatalaksana

FASE STABILISASI (hari 1-2)
Diet F75
Energi: 80-100 kkal/kg/hari
Protein: 1-1,5 gram/kg/hari

FASE TRANSISI (hari 3-7)
Diet F100
Energi: 100-150 kkal/kg/hari
Protein: 2-3 gram/kg/hari

FASE REHABILITASI (minggu 2-6)
Diet F135
Energi: 150—220 kkal/kg/hari
Protein: 4-6 gram/kg/hari

belajar dokter

Medical Science Channel

Tatalaksana Gizi Buruk

FASE REHABILITASI (Tumbuh kejar)

Tanda : **Kembalinya nafsu makan; Edema minimal atau hilang**.

- Ganti F 75 dengan F 100. Beri F-100 sejumlah yang sama dengan F-75 selama 2 hari berturutan. Selanjutnya naikkan jumlah F-100 sebanyak 10 ml setiap kali pemberian sampai anak tidak mampu menghabiskan atau tersisa sedikit. Biasanya hal ini terjadi ketika pemberian formula mencapai 200 ml/kgBB/hari.
- Setelah transisi bertahap, beri anak:
  - pemberian makan yang sering dengan jumlah tidak terbatas (sesuai kemampuan anak)
  - energi: 150-220 kkal/kgBB/hari
  - protein: 4-6 g/kgBB/hari.
- Jika kenaikan berat badan:
  - kurang (< 5 g/kgBB/hari), anak membutuhkan penilaian ulang lengkap
  - sedang (5-10 g/kgBB/hari), periksa apakah target asupan terpenuhi, atau mungkin ada infeksi yang tidak terdeteksi.
  - baik (> 10 g/kgBB/hari).

Hitung dan catat kenaikan berat badan setiap 3 hari dalam gram/kgBB/hari

Kenaikan BB □ 500 g

BB saat ini □ 8000

$\frac{(BB\ akhir - BB\ awal)}{(jumlah\ hari)}$: rata2 BB = $\frac{(8000-7500)}{(3)}$: 7,75 = 21,5/kg/hari

Tatalaksana Gizi Buruk

FASE REHABILITASI

Stimulasi sensorik dan emosional

Lakukan:

- ungkapan kasih sayang
- lingkungan yang ceria
- **terapi bermain terstruktur selama 15–30 menit per hari**
- aktivitas fisik segera setelah anak cukup sehat
- **keterlibatan ibu sesering mungkin (misalnya menghibur, memberi makan, memandikan, bermain)**

Penanganan kondisi penyerta

Tatalaksana Gizi Buruk

Pemulangan dan tindak lanjut

- Bila telah tercapai BB/TB > -2 SD dapat dianggap anak telah sembuh. Anak mungkin masih mempunyai BB/U rendah karena anak berperawakan pendek. Pola pemberian makan yang baik dan stimulasi harus tetap dilanjutkan di rumah.
- Berikan contoh kepada orang tua:
  - Menu dan cara membuat makanan kaya energi dan padat gizi serta
  - frekuensi pemberian makan yang sering
  - Terapi bermain yang terstruktur
  - Melengkapi imunisasi dasar dan/atau ulangan
  - **Mengikuti program pemberian vitamin A (Februari dan Agustus)**

- Pemberian makanan seimbang dengan bahan lokal yang terjangkau
- **Pemberian makanan minimal 5 kali sehari termasuk makanan selingan (*snacks*)** tinggi kalori di antara waktu makan (misalnya susu, pisang, roti, biskuit). Bila ada, RUTF dapat diberikan pada anak di atas 6 bulan
- Bantu dan bujuk anak untuk menghabiskan makanannya
- Beri anak makanan tersendiri/terpisah, sehingga asupan makan anak dapat dicek
- Beri suplemen mikronutrien dan elektrolit
- ASI diteruskan sebagai tambahan.
- **Anak harus ditimbang secara teratur setiap minggu. Jika ada kegagalan kenaikan berat badan dalam waktu 2 minggu berturut-turut atau terjadi penurunan berat badan, anak harus dirujuk kembali ke rumah sakit.**

142. Ibu G3P2A0 melahirkan secara sectio cesaria dengan usia gestasi 39 minggu dan BB 4500 gram. Ibu memiliki faktor resiko diabetes melitus. Ketika lahir, bayi langsung menangis dengan tonus otot baik. Dua jam kemudian, bayi tampak letargi, pucat, keringat dingin, dan merintih kesulitan menyusui. Pemeriksaan laboratorium didapatkan kadar gula darah didapatkan hasil 38mg/dL dan Na darah 145mEq/L. **Apa diagnosis yang paling tepat pada kasus tersebut?**

A. Hipoglikemia ringan

B. Hipoglikemia berat

C. Hiponatremia ringan

D. Hiponatremia berat

E. Hipernatremia.

A. Hipoglikemia ringan

Ibu G3P2A0 melahirkan secara sectio cesaria dengan usia gestasi 39 minggu dan BB 4500 gram. Ibu memiliki faktor resiko diabetes melitus. Ketika lahir, bayi langsung menangis dengan tonus otot baik. Satu jam kemudian, bayi tampak letargi dan merintih kesulitan menyusu. Pemeriksaan laboratorium didapatkan kadar gula darah didapatkan hasil 38mg/dL dan Na darah 145mEq/L. **Apa tatalaksana awal yang tepat pada kasus tersebut?**

Hipoglikemia

- Kondisi bayi dengan **kadar glukosa daah <45 mg/dl** baik yang bergejala maupun tidak
- **Hipoglikemia berat (<25mg/dl)** dapat menyebabkan Cerebral palsy, retardasi mental, dll.

Penyebab :

Peningkatan pemakaian glukosa : hiperinsulinism	Peningkatan dan penurunan produksi/simpanan glukosa	Lainnya
• **Neonatus dari ibu penderita diabetes** • Besar masa kehamilan (BMK) • Eritroblastosis fetalis • Ibu yang mendapat terapi tokolitik seperti terbutalin; thiazid (diuretik) • Ibu konsumsi OHO (sulfonylureas, glinides, gliptin), β-blockers (propranolol, labetalol) • Setelah (pasca) transfusi tukar	• Prematur • IUGR (intrauterine growth restriction) • Asupan kalori yang tidak adekuat • Penundaan pemberian asupan (susu/minum)	• Stres perinatal (Sepsis, Syok, Asfiksia, Hipotermi) • Defisiensi endokrin (Insufisiensi adrenal) • Defek metabolisme karbohidrat (Intoleransi fruktosa)

Belajar Dokter

Hipoglikemia

- Gejala :
  - Tremor, *jitteriness* (gerakan tidak beraturan), atau iritabilitas
  - **Penurunan kesadaran (letargi, apatis)**
  - Kejang, koma
  - Tangis melengking (high-pitched cry) atau lemah
  - Sulit menyusui
  - Apneu
  - Bisa asimptomatis
- Pemeriksaan Fisik :
  - **BBL > 4000 gram**
  - Setelah lahir nampak letargi, kejang, gangguan nafas

- Pemeriksaan Penunjang :
  - Pemeriksaan kadar glukosa darah, ❷ strip reagen (*glucose sticks*) maupun darah vena ❷ GDS <45g/dl
  - Pemeriksaan urin rutin, khususnya reduksi urin ❷ ketonuria (+++) ketotic hypoglycemia
  - Apabila ditemukan hipoglikemi yang refrakter atau berat atau jika telah diberikan infus glukosa >1 minggu, cari penyebab ❼
    - memeriksa insulin,
    - *growth hormone*, kortisol,
    - ACTH(*adrenocorticotropic hormone*),
    - tiroksin, TSH (*thyroid-stimulating hormone*),
    - glukagon, asam amino plasma.
- Tatalaksana :
  - Periksa kadar glukosa darah dalam usia 1-2 jam untuk bayi berisiko hipoglikemia (ibu DM,BBLR) dan pemberian minum diberikan setiap 2-3 jam.
  - **Emergency : Bolus D10% 2 cc/kgBB IV selama 5 menit**
  - Lanjutan : Infus glukosa 6-8 mg/kgBB/menit, evaluasi kadar glukosa setelah 20-30 menit dan setiap jam sampai stabil.

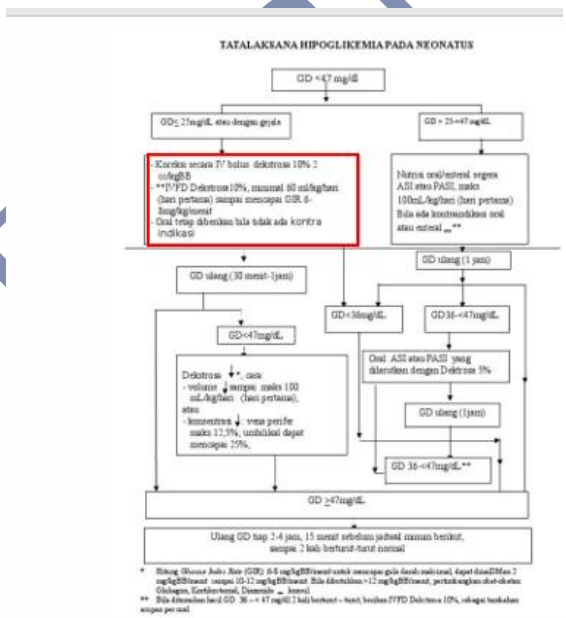

Jawaban lainnya...

A. Hipoglikemia ringan
B. Hipoglikemia berat
C. Hiponatremia ringan
D. Hiponatremia berat
E. Hipernatremia.

A. Benar, gula darah <40 mg/dL.
B. Hipoglikemia berat terjadi apabila gula darah < 25 mg/dL.
C. Hiponatremia terjadi apabila kadar konsentrasi natrium <135mEq/L.
D. Hiponatremia terjadi apabila kadar konsentrasi natrium <135mEq/L.
E. Pada hipernatremia biasanya terdapat penurunan BB dari BBL, tidak cukup asi, dan dehidrasi,

143. Anak perempuan usia 15 tahun datang dengan keluhan lemas sejak 1 minggu terakhir setelah menstruasi. Pasien juga sering lelah dan terasa mau pingsan. Selama ini anak sangat senang es minum teh manis tiap pagi dan sering memakan es batu. Hasil laboratorium Hb 7 g/dL, Leukosit 7500/µL, Trombosit 225000/µL, MCV 65, MCH 20, MCHC 21. Pada pemeriksaan fisik ditemukan konjungtiva anemis, atrofi papil lidah, cheilitis angularis, telapak tangan pucat dan koilonikia. Dokter menyarankan dilakukan pemeriksaan apusan darah tepi **Gambaran pemeriksaan apusan darah tepi yang tepat pada pasien sesuai pada kasus di atas, adalah...**

A. hipokromik mikrositer, anisositosis, poikilositosis, sel pencil / cigar cell

B. hipokromik mikrositer, target cell, teardrop cell

C. normokromik normositer, sferosit, schistosit

D. hiperkromik makrositer, hypersegmented granulocytes, anisopoikilositosis

E. normokromik normositer, bite cell, Heinz body

Belajar Dokter

A. hipokromik mikrositer, anisositosis, poikilositosis, sel pencil / cigar cell

Anak perempuan usia 15 tahun datang dengan keluhan lemas sejak 1 minggu terakhir setelah menstruasi. Pasien juga sering lelah dan terasa mau pingsan. Selama ini anak sangat senang es minum teh manis tiap pagi dan sering memakan es batu. Hasil laboratorium Hb 7 g/dL, Leukosit 7500/µL, Trombosit 225000/µL, MCV 65, MCH 20, MCHC 21. Pada pemeriksaan fisik ditemukan konjungtiva anemis, atrofi papil lidah, cheilitis angularis, telapak tangan pucat dan koilonikia. Dokter menyarankan dilakukan pemeriksaan apusan darah tepi **Gambaran pemeriksaan apusan darah tepi yang tepat pada pasien sesuai pada kasus di atas, adalah...**

Anemia Defisiensi Besi

- **Etiologi :** Intake zat besi <<; infeksi parasit *Hookworm* (Ancylostoma, Necator), Trichcuriasis, Giardiasis; *blood loss* (IBD, diverticulum Meckel)
- **Gejala :**
  - Pucat (pada telapak tangan, konjungtiva, kuku) TANPA manifestasi perdarahan
  - 5L (Lemah, Lesu, Letih, Lelah, Lunglai)
  - PICA dan pagofagia
- **Pemeriksaan Fisik**
  - Anemis (Hb < 7 g/dl), **koilonikia**, glositis, stomatitis angularis, takikardia
  - Gangguan pertumbuhan
- **Pemeriksaan Penunjang**
  - DL : Hb ↓, MCV MCH MCHC ↓
  - Hapusan darah tepi : hipokromik mikrositer, anisositosis, poikilositosissel pencil / cigar cell, Trombosit biasanya meningkat
  - Gold standard : Serum iron ↓, ferritin ↓, TIBC ↑

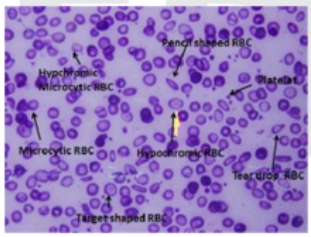

Sumber : Medscape

© FDI2021

belajar dokter

Medical Science Channel

Anemia Defisiensi Besi

Kriteria diagnosis ADB menurut WHO:

- Kadar Hb kurang dari normal sesuai usia ➋ Hb normal bayi baru lahir 17-22 g/dl, anak 11-13 g/dl
- Konsentrasi Hb eritrosit rata-rata 31% (N: 32-35%)
- Kadar Fe serum <50 µg/dL (N: 80-180 µg/dL)
- Saturasi transferin <15% (N: 20-50%)

Kriteria ini harus dipenuhi, paling sedikit nomor 1, 3, dan 4.

Tes yang **paling efisien** untuk mengukur cadangan besi tubuh yaitu **ferritin serum.**

Bila sarana terbatas, diagnosis dapat ditegakkan berdasarkan:

- Anemia tanpa perdarahan
- Tanpa organomegali
- Gambaran darah tepi: **mikrositik, hipokromik**, anisositosis, sel target
- Respons terhadap pemberian terapi besi

Normositer ➋ MCV normal anak: 80 - 95 **bila kurang = mikrositer**, bila lebih = makrositer
Normokrom ➋ MCH normal anak >6 th: 22-34 pg **bila kurang = hipokrom**

Anemia Defisiensi Besi

- **Penatalaksanaan :**
  1. Cari tahu faktor penyebab
  2. **Suplementasi preparat besi : dosis 3-6 mg/kgBB dalam 1-2 dosis (maksimal 150-200mg/hari)**

  Respons terapi dgn menilai kadar Hb/Ht setelah 1 bulan ➋ (+) bila naik ≥ 2 g/dl, lanjut sampai 2-3 bulan

  Jenis preparat yg tersedia :
  a. Ferous Sulfas : 20% besi elemental
  b. Ferous fumarat : 33% besi elemental
  c. Ferous glukonas : 11,6% besi elemental

  3. Transfusi darah (PRC) bila Hb < 4 g/dl ➋ 2-3ml/kgbb

Anemia Defisiensi Besi

- **Pencegahan :**
  1. **Primer** : ASI 6 bulan, tunda susu sapi hingga 1 thn, MPASI yg sudah difortifikasi 6 bln s/d 1 thn, pemberian vit. C
  2. **Sekunder** :
     - Screening Hb/Ht pada usia 9-12 bulan, 6 bulan kemudian, dan usia 24 bulan. Pada daerah dengan risiko tinggi dilakukan tiap tahun sejak usia 1 tahun sampai 5 tahun.
     - Screening MCV, RDW, feritin
     - Suplementasi besi
       - Bayi berat lahir normal dimulai sejak usia 6 bulan dianjurkan 1 mg/kg BB/hari
       - Bayi 1,5-2,0 kg: 2 mg/kgBB/hari, diberikan sejak usia 2 minggu
       - Bayi 1,0-1,5 kg: 3 mg/kgBB/hari, diberikan sejak usia 2 minggu
       - Bayi <1 kg: 4 mg/kgBB/hari, diberikan sejak usia 2 minggu

Jawaban lainnya...

A. **hipokromik mikrositer, anisositosis, poikilositosis, sel pencil / cigar cell,**
B. hipokromik mikrositer, target cell, teardrop cell ❼ thalassemia
C. normokromik normositer, sferosit, schistosit ❼ AIHA/ Sferositosis
D. hiperkromik makrositer, hypersegmented granulocytes, anisopoikilositosis ❼ anemia pernisiosa
E. normokromik normositer, bite cell, Heinz body ❼ anemia defisiensi G6PD

144. Seorang anak perempuan usia 8 tahun, dibawa ibunya ke puskesmas karena nyeri sendi pada kedua lutut sejak 3 bulan yang lalu. Kedua sendi lutut juga terasa panas dan kaku terutama di pagi hari. Pasien mengeluhkan sulit mengikuti pelajaran olahraga di sekolah karena lututnya sulit digerakkan. Tungkai bengkak jika istirahat lama. Riwayat trauma dan demam disangkal. Pada pemeriksaan fisik didapatkan crouch-like gait, ROM terbatas karena nyeri, nyeri tekan dan teraba hangat pada genu dextra dan sinistra, eritema (-), efusi (+) genu dextra. Pemeriksaan ANA (+). **Diagnosis yang paling tepat pada kasus ini adalah...**

A. Juvenile idiopathic arthritis

B. Osteoarthritis

C. Artritis septik

D. Osteomyelitis akut

E. Polio

Belajar Dokter

A. Juvenile idiopathic arthritis

Keywords:

- Seorang anak perempuan usia 8 tahun, dibawa ibunya ke puskesmas karena nyeri sendi pada kedua lutut sejak 2 bulan yang lalu.

- Kedua sendi lutut juga terasa panas dan kaku terutama di pagi hari.
- Pasien mengeluhkan sulit mengikuti pelajaran olahraga di sekolah karena lutut sulit digerakkan.
- Tungkai bengkak jika istirahat lama.
- Riwayat trauma dan demam disangkal.
- PF : crouch like gait, ROM terbatas karena nyeri, nyeri tekan dan teraba hangat pada genu dextra dan sinistra, eritema (-), efusi (+) genu dextra.
- Pemeriksaan ANA (+).

Diagnosis kasus di atas adalah...

JUVENILE RHEUMATOID ARTHRITIS (JIA)

- Penyakit rematik yang paling umum pada anak-anak dan salah satu penyakit kronis yang umum pada anak-anak
- JIA ❼ penyakit autoimun yang berhubungan dengan perubahan pada imunitas yang dimediasi oleh sel dan humoral
- Kriteria Klasifikasi Juvenile Rheumatoid Arthritis
  - Onset usia: <16 thn
  - Artritis ❼ pembengkakan atau efusi, atau adanya ≥2 dari tanda-tanda berikut:
    - ROM terbatas,
    - nyeri tekan atau nyeri saat bergerak,
    - teraba panas) dalam ≥1 sendi
- Kriteria Klasifikasi Juvenile Rheumatoid Arthritis
  - Keterlibatan artikular dalam 6 bulan pertama :
    - Poliartritis: ≥5 sendi
    - Oligoartritis: ≤4 sendi
    - Penyakit sistemik (Still's disease) : artritis dengan ruam dan karakteristik demam
  - Pengecualian bentuk lain dari artritis remaja

JUVENILE RHEUMATOID ARTHRITIS (JIA)

	JIA Sistemik	JIA Oligoartikuler	JIA Poliartikuler
USIA	<17 tahun	2-3 tahun	Bimodal (2-5 tahun, 10-14 tahun)
Manifestasi klinis	Artritis ≥1 sendi dengan atau didahului oleh, demam dengan durasi minimal 2 minggu selama minimal 3 hari	Artritis 1-4 sendi selama 6 bulan pertama penyakit dengan 2 subkategori: 1. Oligoartritis persisten ❼ ≤ sendi selama perjalanan penyakit 2. Oligoartritis meluas ❼> 4 sendi setelah 6 bulan pertama penyakit	Artritis mempengaruhi ≥5 sendi selama 6 bulan pertama penyakit
Gejala sistemik	1. Ruam eritematosa yang tidak tetap 2. Pembesaran kelenjar getah bening yang meluas 3. Hepatosplenomegali 4. Serositis	-	-
Destruksi sendi	>50%	jarang	>50%

belajar dokter

Medical Science Channel

Manifestasi klinis

- Artritis ≥6 minggu
- Gejala awal :
  - rasa kaku di pagi hari dengan lemas atau bengkak setelah tidak aktif.
  - Mudah lelah dan kualitas tidur yang buruk
  - Sendi sering bengkak, hangat saat disentuh, dan tidak nyaman saat bergerak atau palpasi dengan ROM berkurang, tetapi tidak eritem.
  - Artritis pada persendian besar, terutama lutut, awalnya mempercepat pertumbuhan linier dan menyebabkan tungkai yang terkena menjadi lebih panjang ➐ perbedaan panjang tungkai.
  - Peradangan menstimulasi penutupan epifiseal plate cepat ➐ tulang menjadi pendek.

Diagnosis

Laboratorium

- leukositosis, trombositosis, anemia mikrositik.
- peningkatan ESR dan CRP
- Titer ANA yang meningkat ditemukan pada 40-85% anak-anak dengan JIA oligoartikular atau poliartikular, tetapi jarang terjadi pada sistemik JIA.
- Seropositif ANA ➐ peningkatan risiko uveitis kronis di JIA.
- Seropositif RF ➐ sekitar 5-15% pasien dengan JIA poliartikular

Tatalaksana

	JIA Sistemik	JIA Oligoartikuler	JIA Poliartikuler
Metotreksat	Respon buruk	Respon sangat baik	Respon sangat baik
TNF Inhibitor	Respon buruk	Respon sangat baik	Respon sangat baik
IL-1 Inhibitor	Respon sangat baik	Respon buruk	Respon buruk
IL-6 Inhibitor	Respon sangat baik	Respon sangat baik	Respon sangat baik

Jawaban lainnya…

B.Osteoarthritis ➐ kurang tepat, onset bukan pada anak-anak, osteofit, penyempitan celah sendi

C. Artritis septik ➐ kurang tepat, inflamasi membran sinovial, efusi purulen

D.Osteomyelitis akut ➐ kurang tepat, riwayat trauma (+), demam (+)

E.Polio ➐ kurang tepat, infeksi virus, riwayat imunisasi (+), kelemahan tungkai dan atrofi otot

Jadi, diagnosis yang tepat pada kasus ini adalah …

A.Juvenile idiopathic arthritis

145. Bayi laki-laki usia 7 bulan dibawa oleh orang tuanya ke Puskesmas dengan keluhan bayi rewel dan diare 5x/hari sejak 3 hari yang lalu. Ibu menyatakan BAB cair berwarna putih kekuningan tanpa disertai lendir dan darah, serta tercium bau asam seperti keju. Ibu menyampaikan bahwa pasien baru saja diberikan susu formula beberapa hari ini disarankan bidan karena berat badan anak turun. Pemeriksaan fisik menunjukkan demam (-), tanda dehidrasi (-) dan eritema perianal (+). Pada pemeriksaan feses ditemukan feses cair seperti susu, berbuih, dan berbau asam**. Apa tatalaksana yang paling tepat pada pasien?**

A. Ganti susu formula dengan susu terhidrolisis sempurna

B. Ganti susu formula dengan susu bebas laktosa

C. Ganti susu formula dengan susu terhidrolisis sebagian

D. Ganti susu formula dengan susu soya

E. Ganti susu formula dengan susu almond

B. Ganti susu formula dengan susu bebas laktosa

Bayi laki-laki usia 7 bulan dibawa oleh orang tuanya ke Puskesmas dengan keluhan bayi rewel dan diare 5x/hari sejak 3 hari yang lalu. Ibu menyatakan BAB cair berwarna putih kekuningan tanpa disertai lendir dan darah, serta tercium bau asam seperti keju. Ibu menyampaikan bahwa pasien baru saja diberikan susu formula beberapa hari ini disarankan bidan karena berat badan anak turun. Pemeriksaan fisik menunjukkan

Belajar Dokter

demam (-), tanda dehidrasi (-) dan eritema perianal (+). Pada pemeriksaan feses ditemukan feses cair seperti susu, berbuih, dan berbau asam. **Apa tatalaksana yang paling tepat pada pasien?**

Intoleransi Laktosa

- Laktosa adalah disakarida yang terdiri dari komponen glukosa dan galaktosa.
- Manusia normal tidak dapat menyerap laktosa, oleh karena itu laktosa harus dipecah dulu menjadi komponen-komponennya.
- **Hidrolisis laktosa memerlukan enzim laktase** yang terdapat di brush border sel epitel usus halus. Tidak terdapatnya atau berkurangnya aktivitas laktase akan menyebabkan terjadinya malabsorpsi laktosa.
- Gejala klinis: **rasa mual, muntah, sakit perut, kembung dan sering flatus**.
- Pemeriksaan penunjang:
  - Uji toleransi laktosa: rasa penuh di perut dan mual timbul dalam waktu 30 menit, sedangkan nyeri perut, flatus dan diare timbul dalam waktu 1-2 jam setelah mengkonsumsi larutan laktosa
  - **Analisis tinja:** ditemukan **asam** dan bahan pereduksi dalam tinja setelah makan yg mengandung laktosa
  - Uji hidrogen napas, pemeriksaan radiologis lactosa-barium meal, ekskresi galaktosa pada urin, pengukuran enzim laktase melalui biopsi usus halus

Intoleransi Laktosa

- Sebagian besar self limited, cukup menjaga status hidrasi agar tidak dehidrasi dan menjaga asupan nutrisi
- **Pertimbangan penggantian susu formula selama diare akut (diare kurang dari 7 hari),** sebagai berikut :
  - Diare **tanpa dehidrasi dan dehidrasi ringan-sedang : susu formula** normal **dilanjutkan**
  - Diare tanpa dehidrasi atau dehidrasi ringan-sedang dengan **gejala klinis intoleransi laktosa yang berat (selain diare)** dapat diberikan **susu formula bebas laktosa.**
  - Diare dengan **dehidrasi berat** diberikan **susu formula bebas laktosa**
- Antibiotik hanya berdasarkan indikasi kuat.

Intoleransi Laktosa vs Alergi Susu Sapi

	Intoleransi Laktosa	Alergi Susu Sapi
ETIOLOGI	Ketidakmampuan tubuh untuk mencerna laktosa karena defisiensi enzim laktase	Reaksi hipersensitivitas terhadap protein susu sapi
REAKSI IMUNOLOGIS	(-)	(+) IgE mediated (hipersensitivitas type I) dan non IgE mediated (hipersensitivitas type IV)
MANIFESTASI KLINIS	Mual, abdominal cramps, kembung, nyeri perut, flatus dan diare, **kemerahan pada anus**	Manifestasi saluran pencernaan, ruam kemerahan dan gatal / urtikaria pada kulit bayi terutama pipi, hidung berair, sulit bernapas
PEMERIKSAAN	Analisis tinja : pH tinja asam Uji toleransi laktosa (+) Uji hidrogen napas, pemeriksaan radiologis lactosa-barium meal, ekskresi galaktosa pada urin	Double blind placebo controlled food challenge (DBPCFC) ❼ gtd standard Skin prick test, IgE RAST Patch test

Jawaban lainnya...

A. Ganti susu formula dengan susu terhidrolisis sempurna → tidak tepat

B. Ganti susu formula dengan susu bebas laktosa

C. Ganti susu formula dengan susu terhidrolisis sebagian → tidak tepat

D. Ganti susu formula dengan susu almond → tidak tepat

E. Ganti susu formula dengan susu soya → tidak tepat

146. Seorang anak perempuan usia 6 tahun dibawa oleh orang tuanya ke puskesmas dengan keluhan sering merasa lelah sejak 2 bulan ini. Berat badan turun padahal nafsu makan baik. Sering minum karena sering merasa haus dan sering mengompol. Tidak ada keluhan yang sama dalam keluarga. **Pemeriksaan lanjutan yang perlu dilakukan untuk mendukung diagnosis adalah...**

A. GDS, GDP

B. GDS, GD2PP, TTGO

C. GDS, GDP, HbA1C

D. GDS, GD2JPP, C peptide

E. GDS, GDP, GD2JPP, HbA1C

E. GDS, GDP, GD2JPP, HbA1C

Keyword:

- Anak perempuan usia 6 tahun dengan keluhan sering merasa lelah sejak 2 bulan ini disertai berat badan turun padahal nafsu makan baik, sering minum karena sering merasa haus dan sering mengompol.

Belajar Dokter

- Tidak ada keluhan yang sama dalam keluarga

Pemeriksaan lanjutan yang perlu dilakukan adalah…

Diabetes Mellitus tipe 1

- **Etiologi : destruksi sel beta pankreas e/c autoimun atau idiopatik ➐ defisiensi insulin absolut**
- Gejala :
  - Klasik : polifagi, polidipsi, poliuri, nokturia, enuresis, malaise, BB turun dalam jangka waktu tertentu
  - Gagal tumbuh, penurunan prestasi belajar
- Pemeriksaan penunjang :
  - GDS ≥ 200 mg/dl
  - GDP ≥ 126 mg/dl
  - GD2PP ≥ 200 mg/dl
  - HbA1C ➐ pemantauan terapi, dilakukan rutin 3 bulan
  - Kadar C-peptida ➐ melihat fungsi sel beta pankreas
  - Marker autoantibodi ➐ Islet cell antibody (+), Insulin autoantibody (+)

- **Tatalaksana :**
  1. **INSULIN**
     - Selama fase remisi parsial, total dosis harian insulin <0.5 IU/kg/hari.
     - Prepubertas (di luar fase remisi parsial) 0.7–1.0 IU/kg/hari.
     - Selama pubertas kebutuhan akan meningkat 1.2–2 IU/kg/hari.
  2. **Pengaturan makan** : 3J (jumlah, jadwal, jenis)
  3. **Olahraga**
  4. **Edukasi**
  5. **Home monitoring :** harus dilakukan 4-6 kali sehari.
     - Pagi hari setelah bangun tidur untuk melihat kadar glukosa darah setelah puasa malam hari.
     - Setiap sebelum makan.
     - Malam hari untuk mendeteki hipoglikemia atau hiperglikemia.
     - 1,5-2 jam setelah makan.

Jawaban lainnya…

A. GDS, GDP ➐ kurang lengkap

B. GDS, GD2PP, TTGO ➐ kurang lengkap (GDJ2PP = TTGO)

C. GDS, GDP, HbA1C ➐ kurang lengkap

D. GDS, GD2PP, C peptide ➐ kurang lengkap

Jadi, pemeriksaan lanjutan yang disarankan adalah…

E. GDA, GDP, GD2JPP, HbA1C

147. Seorang pria usia 33 tahun datang ke IGD dengan perdarahan aktif didaerah punggung. Dari penuturan tetangga yang mengantar, korban habis berkelahi dengan temannya dibawah pengaruh alkohol. Dari hasil pemeriksaan, ditemukan satu buah luka robek didaerah punggung.

Bagaimana deskripsi luka korban yang paling tepat ?

A. Terdapat satu buah luka tertutup, bagian kulit sedikit mencekung, berwarna kecoklatan di daerah punggung belakang

B. Terdapat satu buah luka tertutup, bagian yang pertama bergeser memberikan batas yang lebih rata, dan bagian kulit yang lain berbatas tidak rata di daerah punggung belakang

C. Terdapat satu buah luka terbuka, tepi luka rata, tidak ada jembatan jaringan, kedua ujung luka berbentuk lancip, dasar tidak dapat diidentifikasi di daerah punggung belakang

D. Terdapat satu buah luka terbuka, tepi luka rata, tidak ada jembatan jaringan, ujung luka 1 berbentuk tumpul dan ujung luka 2 berbentuk lancip, dasar tidak dapat diidentifikasi di daerah punggung belakang

E. Terdapat satu buah luka terbuka, tepi tidak rata, pada salah satu sisi dapat ditemukan jejas berupa luka lecet tekan, dan masih terdapat jembatan jaringan di daerah punggung belakang

Belajar Dokter

E. Terdapat satu buah luka terbuka, tepi tidak rata, pada salah satu sisi dapat ditemukan jejas berupa luka lecet tekan, dan masih terdapat jembatan jaringan di daerah punggung belakang

Keyword:

- Seorang pria usia 33 tahun perdarahan aktif didaerah punggung
- Korban berkelahi dengan temannya dibawah pengaruh alkohol

- Ditemukan satu buah luka robek didaerah punggung

Luka Akibat Kekerasan Tumpul = tepi luka tidak rata

Luka Lecet Tekan	Luka Lecet Geser	Luka Memar	Luka Robek
• Bagian kulit yang sedikit mencekung, berwarna kecoklatan. • Bentuknya memberikan **gambaran bentuk benda penyebab** luka.	• Bagian yang pertama bergeser memberikan **batas yang lebih rata, dan saat benda tumpul meninggalkan kulit yang tergeser** berbatas tidak rata. • Tampak goresan epidermis yang berjalan sejajar.	• Tampak sebagai **bercak**, biasanya berbentuk bulat/lonjong. • Luka memar yang baru terjadi tampak sebagai bercak biru kemerahan dan agak menimbul. • Proses penyembuhan menyebabkan warna bercak berubah menjadi kebiruan, kehijauan, kecoklatan, kekuningan dan akhirnya hilang saat terjadi penyembuhan sempurna dalam 7-10 hari	• Luka terbuka tepi tidak rata, pada salah satu sisi dapat ditemukan jejas berupa luka lecet tekan. • **Masih terdapat jembatan jaringan**

Jawaban lainnya…

A. Terdapat satu buah luka tertutup, bagian kulit sedikit mencekung, berwarna kecoklatan di daerah punggung belakang ❼ Tidak tepat, merupakan deskripsi luka lecet tekan

B. Terdapat satu buah luka tertutup, bagian yang pertama bergeser memberikan batas yang lebih rata, dan bagian kulit yang lain berbatas tidak rata di daerah punggung belakang ❼ Tidak tepat, merupakan deskripsi luka lecet geser

C. Terdapat satu buah luka terbuka, tepi luka rata, tidak ada jembatan jaringan, kedua ujung luka berbentuk lancip, dasar tidak dapat diidentifikasi di daerah punggung belakang ❼ Tidak tepat, merupakan deskripsi luka tusuk

D. Terdapat satu buah luka terbuka, tepi luka rata, tidak ada jembatan jaringan, ujung luka 1 berbentuk tumpul dan ujung luka 2 berbentuk lancip, dasar tidak dapat diidentifikasi di daerah punggung belakang ❼ Tidak tepat, merupakan deskripsi luka tusuk

Jadi, deskripsi luka korban yang paling tepat adalah

E. Terdapat satu buah luka terbuka, tepi tidak rata, pada salah satu sisi dapat ditemukan jejas berupa luka lecet tekan, danmasih terdapat jembatan jaringan di daerah punggung belakang

148. Penyidik meminta dokter untuk melakukan visum atas Wanita korban pelecehan seksual. Kejadian sudah 2 hari yang lalu, korban telah mandi dan berganti pakaian.

Tindakan dokter yang tepat atas permintaan visum tersebut adalah

A. Menolak visum karena pasien sudah mandi dan berganti pakaian

B. Meminta pasien membawa pakaian saat kejadian

C. Tetap membuat visum dengan hasil pemeriksaan saat itu

D. Membuat visum hasil kemarin

E. Menolak visum karena sudah lebih dari 2 hari

C. Tetap membuat visum dengan hasil pemeriksaan saat itu

Penyidik meminta dokter untuk melakukan visum atas wanita korban pelecehan seksual. Kejadian sudah 2 hari yang lalu, korban telah mandi dan berganti pakaian.

Tindakan dokter yang tepat atas permintaan visum tersebut adalah

Jawaban lainnya...

A. Menolak visum karena pasien sudah mandi dan berganti pakaian ❼ Tidak tepat, karena dokter tidak boleh menolak memberikan keterangan ahli sesuai dengan pasal 179 ayat 1 KUHP

B. Meminta pasien membawa pakaian saat kejadian ❼ Tidak tepat , karena tidak ada hubungannya dengan pembuatan VeR

D. Membuat visum hasil kemarin ❼ Tidak tepat, karena hasil pemeriksaan yang lalu tidak diberikan dalam bentuk VeR, tetapi dalam bentuk surat keterangan

E. Menolak visum karena sudah lebih dari 2 hari ❼ Tidak tepat, karena dokter tidak boleh menolak memberikan keterangan ahli sesuai dengan pasal 179 ayat 1 KUHP

Belajar Dokter

Definisi VeR (Visum et Repertum)

- Adalah keterangan yang dibuat oleh dokter atas permintaan penyidik yang berwenang mengenai hasil pemeriksaan medik terhadap manusia, baik hidup atau mati ataupun bagian atau diduga bagian dari tubuh manusia, berdasarkan keilmuannya dan di bawah sumpah untuk kepentingan peradilan

Bentuk VeR (Visum et Repertum)

VeR Perlukaan (termasuk keracunan)	VeR Kejahatan Susila	VeR Psikiatrik
Tujuan pada korban hidup = untuk mengetahui **penyebab luka/sakit dan derajat parahnya luka** atau sakitnya tersebut. Hal ini dimaksudkan untuk memenuhi rumusan delik dalam KUHP	Korban kejahatan susila yang dimintakan VeR-nya kepada dokter adalah kasus **dugaan** adanya **persetubuhan** yang diancam hukuman oleh KUHP	Dibuat oleh karena adanya pasal 44(1) KUHP yang berbunyi: "Barangsiapa melakukan perbuatan yang tidak dapat dipertanggungjawabkan padanya disebabkan karena **jiwanya cacat** dalam tumbuhnya (*gebrekkige ontwikkeling*) atau terganggu karena penyakit (*ziekelijke storing*), **tidak dipidana".** Yang dapat dikenakan pasal ini = **psikosis dan retardasi mental** Apabila psikosis yang ditemukan= harus dibuktikan apakah penyakit itu telah ada sewaktu tindak pidana tersebut dilakukan

Jenis VeR (Visum et Repertum)

Landasan Hukum VeR

KUHAP Pasal 133
(1) Dalam hal penyidik untuk kepentingan peradilan menangani seorang korban baik luka, keracunan ataupun mati yang diduga karena peristiwa yang merupakan tindak pidana, ia berwenang mengajukan permintaan keterangan ahli kepada **ahli kedokteran kehakiman** atau **dokter** dan **atau ahli lainnya** **(2) Permintaan** keterangan ahli sebagaimana dimaksud dalam ayat (1) dilakukan secara **tertulis**, yang dalam surat itu disebutkan dengan tegas untuk pemeriksaan luka atau pemeriksaan mayat dan ataupemeriksaan bedah mayat

Yang Berhak Membuat VeR

- Pasal 133 KUHAP : **penyidik berwenang** untuk mengajukan permintaan keterangan ahli kepada ahli kedokteran kehakiman atau dokter atau ahli lainnya.
- Sebenarnya boleh saja seorang dokter yang bukandokter spesialis forensik membuat dan mengeluarkan visum et repertum❼ penjelasan pasal 133 KUHAP keterangan ahli yang diberikan oleh dokter spesialis forensik merupakan keterangan ahli, sedangkan yang dibuat oleh dokter selain spesialis forensik disebut keterangan.

Yang Wajib Memberikan Keterangan VeR

- Pasal 179 KUHAP (1) : Setiap orang yang diminta pendapatnya sebagai ahli kedokteran kehakiman atau dokter atau ahli lainnyawajib memberikanketerangan ahli demi keadilan.

Urutan Alat Bukti

KUHAP Pasal 184 (1) :
Alat bukti yang sah adalah :

1. Keterangan saksi
2. Keterangan ahli
3. Surat
4. Petunjuk
5. Keterangan terdakwa

Yang Berhak Menjadi Penyidik

Sesuai KUHAP pasal 7 ayat 2 dan pasal 11

Pejabat Polri	Pejabat PNS
• Pangkat terendah = **Pembantu Letnan Dua** (Letda) atau **AIPDA** • Pengecualian di sektor kepolisian yang **tidak memiliki** pejabat polisi dengan pangkat Letda = komandan sektor kepolisian yang berpangkat Bintara (**Brigadir dua/bripda**) akan menjabat sebagai penyidik	• Pangkat terendah = Pengatur Muda Tingkat 1 (**Golongan II/B**) atau yang disamakan dengan itu

Afandi. Dedi. 2017. *Tatalaksana dan Teknik Pembuatan VeR*. Edisi Kedua.Pekanbaru : Penerbit FK Universitas Riau

Kegunaan VeR

- Dapat digunakan tidak hanya dalam pemeriksaan **pidana**, namun juga pada kasus **perdata**, misalnya untuk perkara permohonan pengesahan **perubahan status kelamin**, **klaim** atas **asuransi**, dan **pembuktian status anak**

Rahasia VeR

•Peraturan Pemerintah No.10 tahun 1966 tentang Wajib Simpan Rahasia Kedokteran

•Penggunaan keterangan ahli, atau VeR **hanya untuk keperluan peradilan**

•Berkas VeR hanya boleh diserahkan kepada penyidik yang memintanya.

•Untuk mengetahui isi VeR, pihak lain harus melalui aparat peradilan, termasuk keluarga korban

Bagian-bagian VeR

Bagian	Keterangan
1. Pro Justicia	Diletakkan di bagian atas. Kata ini menjelaskan bahwa **VeR khusus dibuat untuk tujuan peradilan.** VeR tidak membutuhkan meterai untuk dapat dijadikan sebagai alat bukti di depan sidang pengadilan yang mempunyai kekuatan hukum
2. Pendahuluan	Bagian ini menerangkan **nama dokter pembuat VeR dan institusi kesehatannya**, **instansi penyidik** pemintanya berikut **nomor** dan **tanggal** surat permintaannya, **tempat** dan **waktu** pemeriksaan, serta **identitas korban** yang diperiksa
3. Pemberitaan	Bagian ini berjudul "Hasil pemeriksaan" dan berisi **hasil pemeriksaan medik** tentang keadaan kesehatan atau sakit atau luka korban yang berkaitan dengan perkaranya, tindakan medik yang dilakukan serta keadaannya selesai **pengobatan/perawatan**
4. Kesimpulan	Bagian ini berjudul "Kesimpulan" dan berisi **pendapat dokter berdasarkan keilmuannya**, mengenai **jenis perlukaan/cedera** yang ditemukan dan **jenis kekerasan** atau **zat penyebabnya**, serta **derajat perlukaan** atau **sebab kematiannya.** Pada kejahatan susila, diterangkan juga apakah telah terjadi persetubuhan dan kapan perkiraan kejadiannya, serta usia korban atau kepantasan korban untuk dikawin.
4. Penutup	Bagian ini **tidak berjudul** dan berisikan **kalimat baku** "Demikianlah visum et repertum ini saya buat dengan sesungguhnya berdasarkan keilmuan saya dan dengan mengingat sumpah sesuai dengan Kitab Undang-undang Hukum Acara Pidana

Deskripsi Luka

- Cara dalam membahasakan gambaran luka pada tubuh manusia, baik hidup maupun mati
- Deskripsi dituangkan dalam bagian pemberitaan dan disusun menjadi kesimpulan pada VeR
- **Tidak boleh** menggunakan **istilah hukum**, contoh: **diperkosa**, **dipukul**, **dianiaya atau istilah medis**, seperti : **anus**, **regio oksipital**
- Dalam membuat kesimpulan Visum et Repertum, hanya dapat menggunakan **istilah** seperti :"**persetubuhan**" maupun "**kekerasan tumpul**

Afandi, Dedi, 2017, *Tatalaksana dan Teknik Pembuatan VeR*, Edisi Kedua,Pekanbaru : Penerbit FK Universitas Riau

Urutan Penulisan Deskripsi Luka

1. Regio	2. Koordinat	3. Jenis Luka	4. Kondisi	5. Ukuran/Dimensi
• Menunjukkan bagian tubuh mana yang terkena luka (dada, leher,kepala • Lebih baik jika menggunakan bagian spesifik mana dari bagian tubuh tersebut yang terdampak luka (misal : dada bagian atas)	• Menggunakan patokan titik-titik tertentu dari tubuh, diikuti ukuran jarak.(dalam cm) • Menentukan letak luka berdasar jarak berdasar sumbu **x** (horizontal) dan **y** (vertikal). • Untuk anggota gerak/ekstremitas, sumbu x digantikan dengan bagian depan/belakang/luar/dalam. Misal : "pada lengan atas bagian luar, lima sentimeter dari bahu....."	• Tuliskan jenis luka yang ditemukan. • Pada luka robek dan iris, jika ragu ❼ditulis 'Luka terbuka" terlebih dahulu.	• Warna : kemerahan, coklat, pucat,dll • Bentuk : bulat, lonjong, tidak beraturan,dll. • Dasar luka : kulit, jaringan bawah kulit, otot, atau tulang • Kotor jika terdapat kontaminasi luka • Bersih jika luka terlihat tidak terkontaminasi dan/atau rapi. • Arah luka	• Dengan satuan yang konsisten, sebaiknya seluruh ukuran dengan cm • Panjang luka :jarak 2 titik terpanjang pada tepi luka. • Lebar luka : jarak 2 titik yang kurang dari titik terpanjang pada tepi luka. • Untuk luka multipel : jarak dua titik terpanjang.

Kasus yang Dimintakan VeR

- Kecelakaan lalu lintas
- Kecelakaan Kerja
- Penganiayaan
- Percobaan pembunuhan
- Kekerasan terhadap perempuan
- Kekerasan terhadap anak
- Dugaan malpraktek

Yang Perlu Diperhatikan sebelum Membuat Pemeriksaan Visum

Setiap pemeriksaan untuk pengadilan harus berdasarkan **permintaan tertulis** dari **penyidik** yang berwenang

Korban harus **diantar** oleh **polisi** karena tubuh korban merupakan benda bukti. Kalau korban datang sendiri dengan membawa surat permintaan dari polisi, maka jangan diperiksa, minta korban kembali kepada polisi

Setiap VeR harus dibuat berdasarkan keadaan yang didapatkan pada tubuh korban pada waktu permintaan visum diterima oleh dokter

- Bila dokter telah memeriksa seorang korban yang datang ke RS/tempat praktek atas inisiatif sendiri, bukan atas permintaan polisi, dan beberapa waktu kemudian polisi mengajukan permintaan dibuatkan VeR❼ dokter harus menolak, karena segala sesuatu yang diketahui dokter tentang diri korban **sebelum ada permintaan** untuk dibuatkan VeR ❼ merupakan rahasia kedokteran yang wajib disimpannya (Pasal 322 KUHP)

- Dalam keadaan seperti itu dokter dapat meminta kepada polisi supaya korban dibawa kembali kepadanyadan VeR **dibuat berdasarkan keadaan yang ditemukan pada waktu permintaan diajukan**.
- Hasil pemeriksaan yang lalu tidak diberikan dalam bentuk VeR, tetapi dalam bentuk **surat keterangan medis**

149. Jenazah laki-laki ditemukan tergantung di kisi pintu, di dalam kamar yang terkunci. Pada pemeriksaan didapat luka lecet geser di leher berbentuk V dari depan ke belakang, wajah sembab, bercak kemerahan di balik kelopak

mata, sianosis bibir dan ujung jari (+), penis mengalami ereksi dan ada semen yang keluar

Mekanisme kematian dari korban adalah karena

A. Sumbatan jalan nafas

B. Bendungan organ dalam

C. Refleks vagal

D. Patah tulang leher

E. Penekanan pembuluh darah leher

C. Refleks vagal

Jenazah laki-laki ditemukan tergantung di kisi pintu, di dalam kamar yang terkunci. Pada pemeriksaan didapat luka lecet geser di leher berbentuk V dari depan ke belakang, wajah sembab, bercak kemerahan di balik kelopak mata, sianosis bibir dan ujung jari (+), penis mengalami ereksi dan ada semen yang keluar

Mekanisme kematian dari korban adalah karena

belajar Dokter

Jawaban lainnya...

A. Sumbatan jalan nafas ❼ Tidak tepat, karena kurang spesifik

B. Bendungan organ dalam ❼ Tidak tepat, karena seharusnya terjadi bendungan vena di otak

D. Patah tulang leher ❼ Tidak tepat karena penggantungan bukan akibat dari hukuman gantung yang mengakibatkan hentakan tiba-tiba

E. Penekanan pembuluh darah leher ❼ Tidak tepat, karena tidak spesifik

Cara, Penyebab dan Mekanisme Kematian

Cara Kematian	Penyebab Kematian	Mekanisme Kematian
• Bagaimana kematian itu datang pada korban • Misal : wajar, pembunuhan, bunuh diri, kecelakaan, tidak dapat dijelaskan	• Perlukaan atau penyakit yang menimbulkan kekacauan fisik yang mengakibatkan kematian • Misal: luka tembak, luka tusuk, tenggelam, kanker	• Kekacauan fisiologis (alur patofisiologi) yang diakibatkan dari penyebab kematian • Misal : asfiksia, perdarahan hebat

2

Asfiksia Mekanik

Mati lemas yang terjadi bila udara terhalang memasuki saluran pernapasan oleh berbagai kekerasan (yang bersifat mekanik), terdiri dari

- Pembekapan (*smothering*) *Cresscent wound* di wajah
- Penyumbatan (*gagging dan choking*)
- Penjeratan (*strangulation*) Alur jerat horizontal → Penutupan lubang sal nafas bag atas
- Pencekikan (*throtling*) *Cresscent wound* di leher
- Penggantungan (*hanging*) Alur jerat berbentuk huruf V → Penekanan dinding sal nafas
- Asfiksia traumatik Dada ditindih → Penekanan dinding dada dari luar
- Tenggelam (*drowning*) → Sal nafas terisi air

Budiyanto, A, dkk, Ilmu Kedokteran Forensik , Bagian Kedokteran Forensik Fakultas Kedokteran Universitas Indonesia

Jenis Penggantungan Berdasar Kekuatan Konstriksi

Berdasarkan letak tubuh ke lantai	Berdasarkan letak jeratan
• Tergantung total (*complete*) Jika **kedua kaki tidak menyentuh tanah** dan sepenuhnya dipengaruhi oleh berat badan korban • Setengah tergantung (*partial*) Jika **kedua kaki menyentuh tanah** dan tidak sepenuhnya dipengaruhi oleh BB, misalnya pada korban yang tergantung dengan **posisi berlutut**. *Partial hanging* hampir karena bunuh diri	Tipikal : • letak **simpul di belakang leher,** • jeratan berjalan simetris di samping leher dan di bagian depan leher di atas jakun • Tekanan pada saluran nafas dan arteri karotis paling besar Atipikal : • letak **simpul di samping**→ leher dalam posisi sangat miring (fleksi lateral) →terjadi hambatan pada arteri

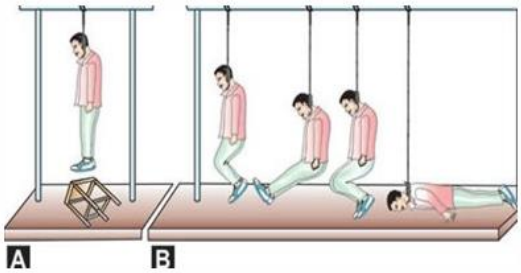

Gambar A. *Complete Hanging*
Gambar B. *Partial Hanging*

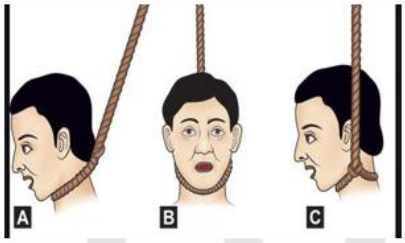

Gambar A dan B. *Typical Hanging*
Gambar C. *Atypical Hanging*

Sumber : Nageshkumar, Rao, 2010, *Texbook of Forensic Medicine&Toxicology*, College of Medical Sciences&Hospital, Karnataka : India

Mekanisme terjadinya Kematian pada Kasus *Hanging* (1)

Asfiksia		
Bila pengikatan tali di atas kartilago tiroid❼ basis lidah akan terjatuh ke belakang terhadap posterior dari faring ❼ menutup jalan nafas❼ asfiksia	Bila pengikatan tali di bawah kartilago tiroid❼ menekan laring ❼ asfiksia	Konstriksi *A.carotis* (total/parsial) dan penekanan *N.laringeus* ❼iskemik pada otak ❼ syok

Mekanisme terjadinya Kematian pada Kasus *Hanging* (2)

Kongesti vena (pembendungan vena) akibat lilitan tali → penekanan *V. jugularis* → bendungan darah vena di otak → perdarahan di otak

Iskemik cerebral karena sumbatan pada *A.carotis* di leher → terhentinya aliran darah ke otak

Refleks vagal karena penekanan baroreseptor yang terdapat pada *sinus carotis*& *N.vagus* → vaso vagal inhibisi → *cardiac arrest dan syok vagal*

Fraktur/dislokasi tulang vertebra C.2-3 akibat hentakan tiba-tiba pada ketinggian 1-2 m oleh BB → fraktur *vertebra cervicalis* → menekan/merobek *spinal cord* → penurunan kesadaran → kematian

Pemeriksaan Luar pada Kasus *Hanging* (1)

Tanda Penjeratan pada Leher	Kedalaman Bekas Jeratan	Tanda Asfiksia	Lidah
a. Tanda penjeratan jelas dan dalam b. Bekas jeratan (*ligature mark*) seperti huruf V yang berjalan miring sejajar dengan garis rahang bawah menuju belakang teliga c. Tanda jeratan warna coklat gelap, kulit teraba seperti perkamen d. Jumlah tanda jeratan, didapati leher dililiti beberapa kali secara horizontal baru kemudian digantung	Menunjukan lamanya tubuh digantung, ketatnya jeratan dan posisi korban (*complete/partial*)	a. Muka pucat b. Mata menonjol keluar, c. Perdarahan berupa ptekie pada wajah dan subkonjungtiva (*tardeou's spot* pada conjungtiva bulbi dan palpebra)	Jika posisi tali dibawah kartilago tiroid → lidah terjulur dan warna lebih gelap karena proses pengeringan

Pemeriksaan Luar pada Kasus *Hanging* (2)

Air Liur	Lebam Mayat	Posisi Tangan	Kotoran	Genital
a. Air liur mengalir dari sudut bibir di bagian yang berlawanan dengan simpul tali b. Merupakan tanda hanging ante mortem	a. Bila korban lama diturunkan → lebam mayat di kaki & tangan bag bawah (terutama ujung jari tangan dan kaki) b. Bila segera diturunkan → lebam mayat di bag depan/belakang tubuh sesuai dengan letak tubuh sesudah diturunkan	Biasanya dalam posisi menggenggam	Urin dan feces biasanya keluar	a.Penis umumnya ereksi sebagai akibat dari terkumpulnya darah b.Semen keluar karena relakasi otot sfingter post mortal

Pemeriksaan Dalam pada Kasus *Hanging* (1)

Jaringan	Platisma	Lapisan dalam dan bag tengah PD	Fraktur
Jaringan di bawah keratan → warna putih, perabaan seperti perkamen karena kekurangan darah	Pada kasus penggantungan dengan tindak kekerasan = Platisma atau otot lain di sekitar akan ruptur atau memar	a. Lapisan dalam dan bag tengah dari PD mengalami laserasi/ruptur b. Pada A.carotis akan ada *redl ine* pada tunica intima	a. Fraktur tulang hyoid b. Adanya efusi di sektar fraktur → tanda *hanging* ante mortem c. Fraktur 2 tulang vertebra cervicalis → pada hukuman gantung

Paru-paru	Jantung
a. Mengalami udem dan kongesti b. Ditemukan Tardeou's spot pada permukaan paru, jantung, otak	Ventrikel kanan penuh darah, ventrikel kiri kosong

Perbedaan Mati Gantung dan Jeratan

Observasi	Mati gantung	Penjeratan
Motif Tanda asfiksia	Bunuh diri Kurang jelas	Pembunuhan Jelas
Tanda jeratan di-leher	Miring, tidak kontinu	Horizontal dan kontinu
Letak jeratan	Antara dagu dan laring	Dibawah tiroid
Bekas tali	Keras, kering, coklat tua seperti kulit disamak	Lunak dan kemerahan
Lecet setentang tali	Jarang dijumpai	Umumnya ada
Tanda perlawanan	Tidak ada	Sering ada
Fraktur laring dan *Trachea*	Jarang	Sering
Fraktur os hyoid	Sering	Jarang
Dislokasi vertebra	Ada pada *judicial hanging*	Jarang
Perdarahan pada saluran pernafasan	Sangat jarang	Ada, bersama buih dari mulut dan hidung
Air ludah salah satu sudut mulut	Mengalir dari	Tidak ada
	Jarang	
Tardieu's spot	Pucat	
Muka		

Sumber : Lubis, Abdul K, dkk, 2012,, *Hanging* , Majalah Kedokteran Nusantara, Bagian Kedokteran Forensik Fakultas Kedokteran Universitas Sumatera Utara

Perbedaan Penggantungan *Ante Mortem* dan *Post Mortem*

No.	Penggantungan *ante-mortem*	Penggantungan *post-mortem*
1	Tanda-tanda penggantungan *ante-mortem* bervariasi, tergantung dari cara kematian korban.	Tanda-tanda *post-mortem* menunjukkan kematian yang bukan disebabkan penggantungan.
2	Tanda jejas jeratan: miring, berupa lingkaran terputus (*non- continuous*) dan letaknya pada leer bagian atas.	Tanda jejas jeratan: biasanya berbentuk lingkaran utuh (*continuous*), agak sirkuler dan letaknya pada bagian leher tidak begitu tinggi.
3	Simpul tali biasanya tunggal, terdapat pada sisi leher	Simpul tali biasanya lebih dari satu, diikatkan dengan kuat dan diletakkan pada bagian depan leher.
4	Ekimosis, tampak jelas pada salah satu sisi dari jejas penjeratan. Lebam mayat tampak di atas jejas jerat dan pada tungkai bawah.	Ekimosis pada salah satu sisi jejas penjeratan tidak ada atau tidak jelas. Lebam mayat terdapat pada bagian tubuh yang menggantung sesuai dengan posisi mayat setelah meninggal.
5	Pada kulit ditempat jejas penjeratan teraba seperti perabaan kertas perkamen, yaitu tanda parchmentisasi.	Tanda *parchmentisasi* tidak ada atau tidak begitu jelas.
6	Sianosis pada wajah, bibir, telinga,dll sangat jelas terlihat terutama jika kematian karena asfiksia.	Sianosis pada bagian bawah wajah, bibir, telinga, dll tergantung dari penyebab kematian.
7	Wajah, membengkak dan mata mengalami kongesti dan agak menonjol, disertai dengan gambaran pembuluh darah vena yang jelas pada bagian kening dan dahi.	Tanda- tanda pada wajah dan mata tidak terdapat, kecuali jika penyebab kematian adalah pencekikan (*strangulasi*) atau *sufokasi*.
8	Lidah bisa terjulur atau tida sama sekali.	Lidah tidak terjulur kecuali pada kasus kematian akibat pencekikan.
9	Penis. *Ereksi penis* disertai dengan keluarnya cairan *sperma* sering terjadi pada korban pria. Demikian juga sering ditemukannya keluar *faeses*.	Penis. *Ereksi penis* dan cairan sperma tidak ada. Pengeluaran *faeses* juga tidak ada.
10	Air liur, ditemukan menetes dari sudut mulut, dengan arah yang vertikal menuju dada. Hal ini merupakan pertanda pasti penggantungan ante mortem	Air liur, tidak ditemukan yang menetes pada kasus selain kasus penggantungan.

Sumber : Lubis, Abdul K, dkk, 2012,, *Hanging* , Majalah Kedokteran Nusantara, Bagian Kedokteran Forensik Fakultas Kedokteran Universitas Sumatera Utara

150. Polisi sedang melakukan penyidikan terhadap mayat wanita yang ditemukan di kamar sebuah apartemen. Polisi menemukan beberapa alat suntik yang berserakan di lantai kamar. Saat melakukan pemeriksaan, kedua lengan bawah tubuh mayat telah kaku dan tidak dapat digerakkan.

A. Rigor mortis

B. Livor mortis

C. Algor mortis

D. Cadaveric spasme

E. Cold Stiffening

A. Rigor mortis

Polisi sedang melakukan penyidikan terhadap mayat wanita yang ditemukan di kamar sebuah apartemen. Polisi menemukan beberapa alat suntik yang berserakan di lantai kamar. Saat melakukan pemeriksaan, kedua lengan bawah tubuh mayat telah kaku dan tidak dapat digerakkan.

Hasil pemeriksaan tubuh mayat diatas disebut dengan . . .

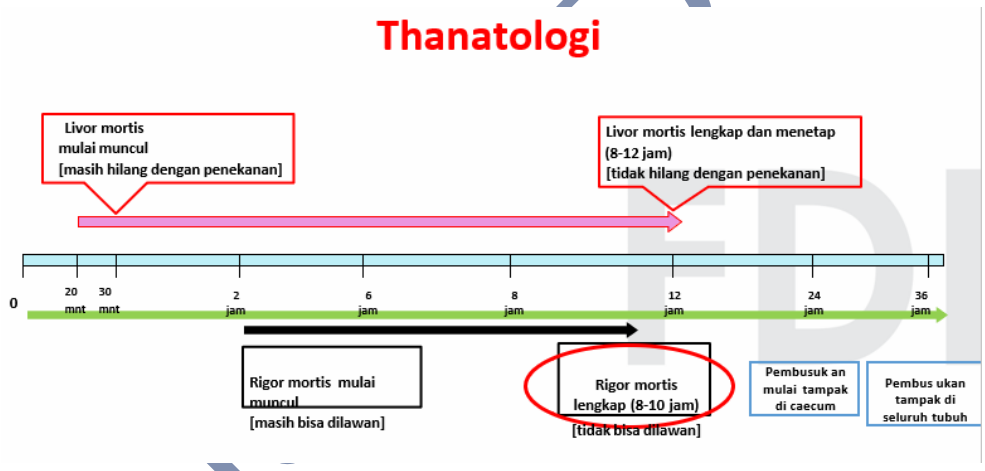

Tanda Kematian Tidak Pasti	Tanda Pasti Kematian
• Pernafasan berhenti lebih dari 10 menit • Sirkulasi berhenti lebih dari 15 menit • Kulit pucat • Tonus otot menghilang dan relaksasi • Pembuluh darah retina mengalami segmentasi • Pengeringan kornea menimbulkan kekeruhan dalam waktu 10 menit yang masih dapat dihilangkan dengan menggunakan air	• Lebam Mayat (*Livor mortis*) • Kaku Mayat (*Rigor mortis*) • Penurunan suhu tubuh (*algor mortis*) • Pembusukan (*decomposition*)

Tanatologi Forensik/Tanda Pasti Kematian

- **Livor Mortis atau Lebam Mayat**
  - Terjadi akibat pengendapan eritrosit sesudah kematian akibat berhentinya sirkulasi dan adanya **gravitasi bumi**
  - Eritrosit akan **menempati bagian terbawah badan** dan terjadi pada bagian yang bebas dari tekanan.
  - Muncul pada **menit ke-30 sampai dengan 2 jam.** Intensitas lebam jenazah meningkat dan **menetap 8-12 jam (tidak hilang dengan penekanan)**

- **Rigor Mortis atau Kaku Mayat**
  - Terjadi akibat hilangnya ATP
  - Rigor mortis akan **mulai muncul 2 jam postmortem** semakin bertambah hingga mencapai **maksimal pada 12 jam postmortem**
  - Kemudian **dipertahankan selama 12 jam**, setelah itu akan **berangsur-angsur menghilang sesuai dengan kemunculannya**
  - Faktor-faktor yang mempengaruhi terjadinya kaku jenazah : suhu tubuh, volume otot dan suhu lingkungan
  - Makin tinggi suhu tubuh makin cepat terjadi kaku mayat
  - Rigor mortis diperiksa dengan cara menggerakkan sendi fleksi dan antefleksi pada seluruh persendian tubuh

Budiyanto, A, dkk, Ilmu Kedokteran Forensik , Bagian Kedokteran Forensik Fakultas Kedokteran Universitas Indonesia

- **Algor Mortis atau Penurunan Suhu Tubuh**
  - Sesudah mati❼ proses pemindahan panas dari badan ke benda-benda di sekitar yang lebih dingin secara radiasi, konduksi, evaporasi dan konveksi
  - **Dipengaruhi oleh suhu lingkungan, konstitusi tubuh dan pakaian**
  - Suhu lingkungan rendah, badannya kurus dan pakaiannya tipis❼suhu badan akan menurun lebih cepat
  - Lama kelamaan suhu tubuh akan sama dengan suhu lingkungan

- **Dekomposisi atau Pembusukan Mayat**
  - Terjadi akibat proses degradasi jaringan karena autolisis dan kerja bakteri
  - **Mulai muncul 24 jam postmortem**, berupa warna **kehijauan dimulai dari daerah sekum yaitu perut kanan bawah. Lalu menyebar ke seluruh dinding perut dan berbau busuk karena terbentuk gas seperti HCN, H_2S** dan lain-lain
  - **Larva lalat muncul 36-48 jam postmortem**, lalu **menetas 24 jam berikutnya**
  - RUMUS CASPER untuk perbedaan kecepatan pembusukan udara: air: tanah = 8:2:1
  - Ini disebabkan karena suhu di dalam tanah yang lebih rendah terutama bila dikubur ditempat yang dalam, terlindung dari predators seperti binatang dan insekta, dan rendahnya oksigen menghambat berkembang biaknya organisme aerobik

Perbedaan *Rigor Mortis, Cadaveric Spasme, Heat Stiffening dan Cold Stiffening*

Rigor Mortis

- **Baru terjadi pada 2-4 jam pertama**
- Terjadi secara komplit pada 6-12 jam paska kematian
- Terutama **terlihat jelas pada otot – otot kecil.**

Cadaveric Spasme

- **Segera setelah terjadi kematian somatis**
- Menunjukan posisi terakhir sebelum meninggal

Heat Stiffening

- Kekakuan yang terjadi akibat suhu tinggi, misalnya pada kasus **kebakaran**

Cold Stiffening

- kekakuan yang terjadi akibat **suhu rendah**, dapat terjadi bila tubuh korban diletakkan dalam freezer/bila suhu keliling rendah❼cairan tubuh terutama yang terdapat sendi-sendi akan membeku

Jawaban lainnya…

B. *Livor mortis* ➔ lebam mayat, yaitu eritrosit yang menempati bagian terbawah badan dan terjadi pada bagian yang bebas dari tekanan

C. *Algor mortis* ➔ penurunan suhu tubuh

D. *Cadaveric spasme* ➔ segera setelah terjadi kematian somatis, menunjukan posisi terakhir sebelum meninggal

E. *Cold Stiffening* ➔ kekakuan yang terjadi akibat suhu rendah, dapat terjadi bila tubuh korban diletakkan dalam freezer/bila suhu keliling rendah

Belajar Dokter